

진균감염이 합병된 이하선 농양 1례

울산대학교 의과대학 울산대학교병원 이비인후과학교실
봉성근 · 채규학 · 김재광 · 유화경

=Abstract=

Title : A Case of Parotid Abscess Combined with Fungal Infection
Sung-Geun Bong, M.D., Gyu-Hak Chae, M.D.,
Jae-Gwang Kim, M.D., Hwa-Kyung Yoo, M.D.,

Department of Otolaryngology, Ulsan University Hospital, Ulsan, Korea

Parotid infections often occur in debilitated patients with poor oral hygiene. The offending organism is usually penicillin-resistant *Staphylococcus aureus*, and streptococcus species including *S. pyogenes*, *S. viridans*, *S. pneumonia*, and *Hemophilus influenzae* are often isolated. But we experienced a case of parotid abscess combined with fungal infection in the 25 year old, previously healthy male person.

The patient was initially presented with swelling of parotid gland. Following the aspiration of abscess and antibiotic therapy, the abscess was not subsided. At the culture and smear of aspirated abscess, *Candida krusei* was isolated. After antifungal medication and periodic aspiration of abscess, the abscess was completely subsided and the patient was discharged without any sequelae.

KEY WORDS : *Parotid abscess · Fungal infection · Candida krusei*

서 론

화농성 이하선염은 면역기능이 떨어진 60-70대의 고령층이나, 수술후 탈수가 발생한 환자에서 기계적 폐쇄나 침분비의 감소로 인해 구강으로부터의 역행성 감염이 주된 요인으로 알려져 있다. 이러한 이하선염의 원인균은 대부분 penicillin-resistant *Staphylococcus aureus*이고, streptococcus species(*S. pyogenes*, *S. viridans*, *S. pneumonia*)

와 *Hemophilus influenzae* 등도 흔한 원인균으로 알려져 있으며¹⁾ 드물게는 결핵균에 의해 발생되기도 하는 것으로 보고되고 있다^{2,3)}. 그러나 진균에 의한 이하선의 감염에 대해서는 그 보고 예를 찾아 볼 수가 없다. 저자들은 이하선 농양이 발생한 25세의 젊은 환자에서 진균인 *Candida krusei*를 동정하고 항진균제를 사용하여 성공적으로 치유하였기에 보고하는 바이다.

증 례

환 자: 최○영 (남자, 25세)

초진일: 1996. 11. 11.

주 소: 우측 이하선 종물

과거력: 특이사항 없음

현병력: 내원 5일전 우측 이하선부위에 통증을 동반한 완두콩 크기의 종물이 만져지면서 인두통이 있어 개인의원에서 경구용 항생제로 치료하였으나 증상의 호전없이 종물이 점점 커져 본원 외래로 내원하였다.

이학적 소견: 우측 이하선 부위에 약 2.5×2.5cm 크기의 압통성 종물이 만져졌고(Fig 1), 우측 경부 입과절의 비대가 촉진되었으며 인후부에 경미한 발적 소견이 보였으나 체온은 정상이었다.

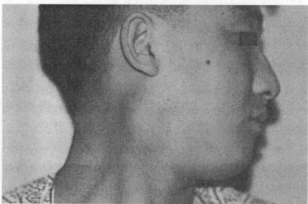

Fig. 1. Clinical photograph of right parotid abscess

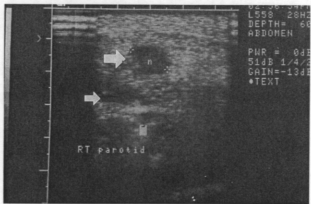


Fig. 2. Ultrasonogram of right parotid gland shows two hypoechoic cystic foci, measuring about 25mm (large arrow) and 12mm sized lesions (small arrow).

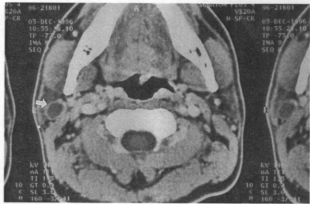


Fig. 3. Axial view of parotid computed tomogram shows right parotid gland with abscess and shows perilesional inflammation (white arrow)

임상검사소견: 백혈구수가 $12.6 \times 10^9/\text{mm}^3$ 으로 증가된 소견을 보였고 적혈구 침강속도는 15mm/hr로 정상소견을 보였으며 그외에 특이사항은 없었다.

초음파 소견: 우측 이하선에 경계가 불분명한 저에코우성의 2개의 농주머니(2.5cm 크기와 1.2cm 크기)가 보이며 주위에 염증양상을 보였다(Fig 2).

컴퓨터단층촬영 소견: 우측 이하선에 변연부 조영증강을 동반한 중심부 저음영의 농주머니(2.5cm × 2.5cm)가 관찰되었다(Fig 3).

치료경과: 초음파 및 컴퓨터단층촬영으로 농양을 확인한 후에 경피를 통해 세침흡입술로 농을 흡입해내고, 적절한 수액공급과 항생제 요법(ceftezole sodium 3.0g/day, micronomicin sulfate 120mg/day, ornidazole 1.0g/day)을 시행하면서 흡입한 농으로 세균 및 결핵균 배양검사를 1차 시행하였으나 배양되지 않았다. 항생제 요법에도 증상의 변화없이 종물의 크기가 점점 커져 다시 세침흡입술을 시행하였고, 도말검사상 진균감염이 의심되어 Sabouraud-dextrose agar로 배양한 후 Biomerieux Junior 120 model VITEX system으로 동정하여 Candida krusei를 확인하였다(Fig 4). 균동정 후 입원 12일째부터 규칙적인 간기능검사와 함께 항진균제인 itraconazole 200mg (Sporanox[®])을 1일 1회 경구투여하면서 증상의 호전과 함께 종물의 크기가 현저히 줄어들었고 항진균제 사용후 7일째부터 종물은 촉진되지 않았다. 퇴원후 3개월째까지 외래 추적관찰에서 재발의 징후는 보이지 않았다(Fig 5).

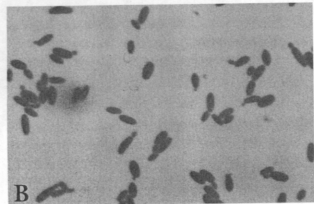
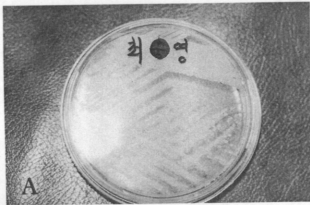


Fig. 4. Fungal colonies in the Sabouraud-dextrose agar (A).
Light microscopic finding of *Candida krusei* ($\times 400$) (B).

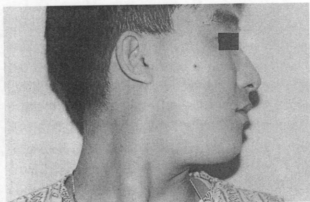


Fig. 5. Follow up photography of 3 months after discharge.

고 찰

급성 이하선염 및 이하선 농양은 전신적 바이러스 감염, AIDS(acquired immuno deficiency

syndrome), 약의 부작용, 전신쇠약증, 방사선조사, 스트레스, 항암화학요법, 수술후 혈액과 체액감소, 설사, 발열 등에 의한 탈수로 침분비가 감소되어 발생되는 것으로 알려져 있다⁹⁾¹⁰⁾. 원인균은 대부분 penicillin-resistant *Staphylococcus aureus*이고, streptococcus species (*S. pyogenes*, *S. viridans*, *S. pneumonia*)와 *Hemophilus influenzae* 등도 흔한 원인균으로 알려져 있으며 드물게는 결핵균에 의해 발생되기도 하는 것으로 보고되고 있다⁹⁾¹⁰⁾. 본례에서는 별다른 병력이 없는 젊은 환자에서 이하선 농양이 발생하였는데 균동정 결과 *Candida krusei*라는 진균이 동정되었다. 본례에서 동정된 *Candida krusei*는 효모형 진균으로 구강 및 위장관의 상재균으로 알려져 있는데 객담, 인두, 기관지 세액 및 변에서 분리되었을 때에는 임상적 의의가 없지만 척수액, 흉강막, 심낭 등에서는 병원균으로 작용하는 것으로 알려져 있고, 소변, 손톱, 발톱, 질 등에서 발견되는 경우에는 병력에 따라 해석해야 된다³⁾. *Candida krusei*가 이하선에서 병원균으로 작용하는지에 대해서는 그 보고 예를 찾아 볼 수가 없으나, 본례에서는 흡입된 농양에서 *Candida krusei*가 동정되었고 항진균제인 itraconazole의 사용으로 치료된 것으로 보아 이하선에서 병원균으로 작용할 수 있는 것으로 생각된다.

*Candida*는 분절포자가 없고 가균사와 분아포자가 있으며 Sabouraud dextrose agar나 cornmeal agar를 사용하여 배양하는데³⁾ 근래에는 상품화된 동정용 kit를 사용하여 정확히 균종을 동정할 수 있게 되었다. *Candida*는 150종 이상이지만 사람에게서 병원균으로 작용하는 *Candida*는 *C. albicans*, *C. guilliermondi*, *C. krusei*, *C. parapsilosis*, *C. stellatoidea*, *C. troicalis*, *C. pseudotropicalis*, *C. lusitaniae*, *C. rugosa*, *C. glabrata* 등 10종으로 알려져 있다. 지난 30년간 *Candida*로 인한 질환의 빈도는 증가추세이며 점막피부의 병변(thrush, candida esophagitis, gastrointestinal candidiasis, candida vaginitis, cutaneous candidiasis syndromes) 뿐만 아니라 심부기관(central nerve system candidiasis, respiratory tract candidiasis, candida endocarditis,

urinary tract candidiasis, candida arthritis, osteomyelitis, candida infection of peritoneum, liver, spleen, gall-bladder, vasculature, ocular candidiasis)에도 질환을 일으키는데⁷⁾ 이하선에 대해서는 아직 알려지지 않았다. 일반적으로 진균감염은 면역억제요법을 받는 환자, 나이가 많은 전신쇠약증 환자 등 면역기능이 떨어진 경우에서 주로 오는데 비해 본례에서는 과거력상 특이 사항 없는 젊은 환자에서 진균감염이 생긴 경우로 일시적으로 과로와 스트레스로 인한 수분섭취 부족으로 인한 침분비 감소로 Candida krusei가 구강에서부터 역행성 감염으로 병원균으로 작용하여 이하선염이 발생된 것으로 생각한다. 그러나 Candida krusei가 피부 및 구강의 상재균을 감안하면 일차 세침흡입술시 피부나 구강에 있는 Candida krusei가 이하선으로 감염되었을 가능성도 배제할 수 없을 것 같다. 비록 감염경로 및 원인은 명확하지 않지만 본례의 경우는 척수액, 흉강막, 심낭 등에서 Candida krusei가 병원균으로 작용하는 것처럼 이하선에서도 병원균으로 작용할 수 있다는 것을 시사하고 있다.

화농성 이하선염의 진단은 병력, 임상증상과 방사선 검사 등으로 이루어지는데, 초음파로 급성 이하선염과 농양을 감별하고, 농양이 형성된 경우 세침흡입술로 안전하게 농을 흡입하여 도말검사와 배양검사를 하여 균을 동정하는 것이 필수적이다. 또한 전산화단층촬영으로 농의 범위와 다른 질환과 감별 진단할 수 있다.⁴⁾⁵⁾⁶⁾¹⁰⁾

급성 이하선염의 치료로는 β -lactamase resistant penicillin이나 cephalosporin 등의 비경구용 항생제 요법과 함께 적절한 수액 및 전해질을 공급하고 구강 위생을 철저히 해주며 통증완화를 위해 스테로이드와 진통소염제를 사용 할 수 있다. 그러나 고식적 치료에 실패했거나 농양이 형성된 경우에는 수술적 요법¹²⁾으로 농을 절개하여 배농시키는 것이 일반적인 치료법이다. 그리고 농양의 크기가 비교적 작은 경우에는 초음파(5-MHz의 짧은 변환기로 수직과 수평 scan) 하에 세침흡입술을 시행하거나⁵⁾⁶⁾ 전산화단층촬영으로 농을 확인한후 내재카테터를 이용하여 배농을 한후 적절한 항생제요법과 수액요법을 하기도 하는데⁹⁾,

본례에서는 초음파상에서 확인한 농양의 크기가 2.5cm와 1.2cm으로 비교적 적어 수술적 배농을 시도하기 전에 우선 세침흡입술로 배농을 시도하였다. 1차 시술후 농양이 다시 재발하였지만, 2차 시술후 Candida krusei의 동정으로 항진균제를 항생제와 함께 병용 투여함으로써 적절히 완치시킬 수 있었다. 이처럼 이하선 농양의 치료에 있어서 비교적 작은 크기의 농양이 형성된 경우에는 세침흡입술을 먼저 시도함으로써 수술로 인한 안면신경 손상의 위험성을 줄이고, 안면부 반흔형성을 피할 수 있어, 수술적 치료전에 시도해 볼 수 있는 치료법으로 생각된다⁵⁾⁶⁾.

저자들은 항생제 요법에 반응하지 않는 이하선 농양 환자에서 진균인 Candida krusei를 동정하고 반복적인 세침흡입술과 함께 항생제 및 항진균제 병용 요법을 시행함으로써 성공적으로 치료하였다. 지금까지 진균감염이 합병된 이하선염의 보고는 없으나 본례에서처럼 일반적 항생제요법에 반응하지 않고 결핵균이 검출되지 않는 이하선염에서는 진균감염의 합병 가능성에 대해서도 고려해 보아야 할 것으로 생각된다.

결론

저자들은 국내에서 보고된 바 없는 진균감염이 합병된 이하선 농양을 경험하고 성공적으로 치료하였기에 문헌고찰과 함께 보고하는 바이다.

Reference

- 1) 김현숙·유재득·이선철 등 : 이하선 낭종 3례, 한이인지지 36 : 164-169, 1993
- 2) 박기현·장균·김광문 : 초음파진단상 흥미있었던 이하선의 낭종성병변, 한이인지지 29 : 696-700, 1986
- 3) 정윤섭·이경원·이삼열 : 최신진단미생물학, 진균검사, 서울 : 서흥출판사 : 309-336, 1988
- 4) Berman J, Mysiorek D, Reppucci A et al : Sump catheter drainage of parotid abscess : an alternative to surgery. Ear Nose Throat J : 70(6) : 393-395, 1991

- 5) David M, Gretchen AW : Ultrasonic guided aspiration of parotid abscess. Arch Otolaryngol 107 : 549-550, 1981
- 6) El-Silimy O, Corney C : Radiology in focus : the value of sonography in the management of cystic neck lesions. J Laryngol Otol 107 : 245-251, 1993
- 7) John E, Edwards Jr. : Candida species. In Practice of infectious diseases. 4th Ed. New York, Churchill Livingstone INC, pp2289-2311, 1995
- 8) Kane WJ, McCaffrey TV : Infection. In Otolaryngology-Head and neck surgery. 2nd Ed. St. Louis, Mosby year book, pp1008-1017, 1993
- 9) Nusem-Horowitz S, Wolf M, Coret A, Kronenberg J : Acute suppurative parotitis and parotid abscess in children. Int J Pediatr Otorhinolaryngol 32 : 123-127, 1995
- 10) Tunkel DE : Atypical mycobacterial adenitis presenting as a parotid abscess. Am J Otol 16 : 428-432, 1995