

## 후두 양성질환에 대한 후두미세수술의 치료효과

순천향대학교 의과대학 이비인후과학교실  
박수현 · 정윤영

= Abstract =

**The Effect of Microlaryngoscopic Surgery for Benign Laryngeal Diseases**  
Soo Hyun Park, M.D., Yoon Young Chung, M.D.  
Department of Otolaryngology, Chunan Hospital, College of Medicine,  
Soonchunhyang University

We analyzed 105 cases of benign laryngeal diseases which caused hoarseness and were treated with classic laryngeal microsurgery or CO2 laser microsurgery at the department of otolaryngology, Chunan hospital, College of Medicine, Soonchunhyang University from January 1995 to June 1996.

The results were as follows;

1. The ratio between male and female was 1:1.5. And fifth decade was the most frequently affected and average age was 42.0 years old.
2. In occupation, it occurred in house wife, farmer and the office man in order. And the symptom duration was 1.5 years in average.
3. In a side, both were 37.1%, right side 32.4% and left side 30.5%. And there was smoking history in 30.5% and vocal abuse history in 31.4%.
4. In disease, a polyp was the most common(44.8%) and a nodule was 27.6%, intracordal cyst 13.3%, papilloma 4.8% and intubation granuloma 1.9%.
5. Average operation time was 16.8 minutes in classic laryngeal microsurgery and 22.0 minutes in CO2 laser microsurgery. There was no significance statistically.
6. In classic laryngeal microsurgery, satisfactions were 53.0%, better than before 33.4%, no difference 12.1%, worse than before 1.5%. In CO2 laser laryngeal microsurgery, satisfactions were 43.6%, better than before 43.6%, no difference 10.3%, worse than before 2.6%. Nevertheless, there was no significance statistically.

Finally, the result of the present study suggested that the application of classic micro-laryngeal surgery and CO2 laser microsurgery in therapy of various benign laryngeal diseases was established as no significant differences between both of them, yet.

KEY WORDS : *Hoarseness · Classic laryngeal microsurgery · CO2 laser laryngeal microsurgery.*

## 시 료

애성은 후두질환의 대표적인 증상으로, 사회문화 발달, 스트레스 증가, 노래방의 보급 등 음성변화를 일으킬 수 있는 요인들의 증가와 음성자체의 질과 압에 대한 관심의 고조로 병원을 방문하는 환자가 증가하고 있고, 이와 더불어 진단기술의 발달로 후두질환에 대한 진단율도 증가하고 있으며, 새로운 치료법으로 레이저 사용이 대두된 후 보편화되고 있다. 이에 저자들은 1995년 1월부터 1996년 6월까지 후두미세수술을 시행받은 애성환자 105례를 대상으로 임상적 특징을 분석하고, 고식적 후두미세수술과 이산화탄소 레이저를 이용한 레이저 후두미세수술(이하 레이저 후두미세수술)의 치료성적을 비교하여, 임상적 진단과 치료에 도움을 주고자 이 연구를 시행하였다.

## 대상 및 방법

이산화탄소 레이저를 이용하여 후두질환을 수술한 경우를 레이저 후두미세수술이라 하고 이산화탄소 레이저를 사용하지 않은 그 외의 방법으로 수술한 경우를 고식적 후두미세수술이라고 분류하여, 저자들은 1995년 1월부터 1996년 6월까지 본 교실에서 애성을 주소로 내원하여 고식적 후두미세수술을 시행받은 66명과 레이저 후두미세수술을 시행받은 39명을 대상으로 연령별, 성별, 질환별 및 직업별, 증상발현 기간,

발생 부위별 분포, 개인의 기호 및 기타 병력과의 연관성, 수술법에 따른 결과, 술후 환자의 만족도 등을 후향적으로 관찰하였다. 통계학적 검증은 신뢰구간 검정 및  $\chi^2$ 법을 이용하였다.

## 결 과

### 1. 연령별 분포

40대가 39례(37.1%)로 가장 많았고, 30대 34례(32.4%), 50대 19례(18.1%) 순으로 많았으며 평균 연령은 42세였다(Table 1). 후두폴립은 30대에서 18례(38.3%)로 가장 많았고, 성대결절은 30대와 40대에서 각각 10례(34.5%)로 가장 많았으며, 성대내 낭종은 40대에서 8례(57.1%)로 가장 많았다( $P<0.05$ ).

### 2. 성별 분포

남녀비는 1:1.5로 여성에 많았으며, 남성에서는 후두폴립이 27례(64.3%)로 가장 많았고, 여성에서는 성대결절이 27례(42.9%)로 가장 많았다( $P<0.01$ )(Fig. 1).

### 3. 질환별 분포

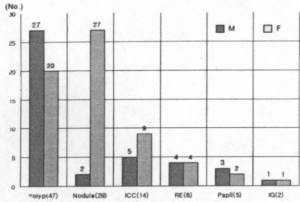
후두폴립이 47례(44.8%)로 가장 많았고, 성대결절 29례(27.6%), 성대내 낭종 14례

Table 1. Age distribution based on each disease(n=105)

Age	Polyp(%)	Nodule(%)	ICC(%)	RE(%)	Papil(%)	IG(%)	Total(%)
<10	-	-	-	-	1(20.0)	-	1(0.9)
10-19	-	-	-	-	-	-	-
20-29	4(8.5)	4(13.8)	-	-	-	-	8(7.6)
30-39	18(38.3)	10(34.5)	4(28.6)	2(25.0)	-	-	34(32.4)
40-49	16(34.0)	10(34.5)	8(57.1)	3(37.5)	2(40.0)	-	39(37.1)
50-59	9(19.2)	3(10.3)	2(14.3)	1(12.5)	2(40.0)	2(100.0)	19(18.1)
60-69	-	2(6.9)	-	2(25.0)	-	-	4(3.8)
Total	47(100.0)	29(100.0)	14(100.0)	8(100.0)	5(100.0)	2(100.0)	105(100.0)

\* ICC:Intracordal cyst RE:Reinke's edema Papil:Papilloma IG:Intubation granuloma

(13.3%), 후두부종 8례(7.6%), 유두종 5례(4.8%), 삼관육아종 2례(1.9%) 순이었다 (P<0.01)(Fig. 2).



M: Male F: Female ICC:Intracordal cyst RE:Reinke's edema  
Papil: Papilloma IG: Intubation granuloma

Fig 1. Sex distribution(n=105)

#### 4. 직업별 분포

주부가 28례(26.7%)로 가장 많았으며, 농부 23례(21.9%), 회사원 20례(19.1%) 순이었다. 주부에서

는 후두 폴립 12례(42.9%), 성대결절 10례(35.7%) 순으로 많았으며, 농부에서는 후두폴립 11례(47.8%), 성대결절 4례(17.4%) 순이었고, 회사원은 후두폴립 10례(50.0%), 성대결절 5례(25.0%) 순이었다(P<0.05)(Table 2).

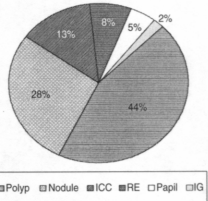


Fig 2. Disease distribution(n=105)

\* ICC:Intracordal cyst RE:Reinke's edema  
Papil: Papilloma IG: Intubation granuloma

Table 2. Occupational distribution(n=105)

Occ./D	Polyp(%)	Nodule(%)	ICC(%)	RE(%)	Papil(%)	IG(%)	Total(%)
H.wife	12(42.9)	10(35.7)	2(7.1)	2(7.1)	1(3.6)	1(3.6)	28(100.0)
Farm	11(17.4)	4(17.4)	1(4.4)	4(17.4)	2(8.7)	1(4.4)	23(100.0)
Offic	10(50.0)	5(25.0)	4(20.0)	1(5.0)	-	-	20(100.0)
Merc	3(33.3)	3(33.3)	3(33.3)	-	-	-	9(100.0)
Fac.w.	4(50.0)	2(25.0)	2(25.0)	-	-	-	8(100.0)
Teach.	2(25.0)	2(25.0)	1(12.5)	1(12.5)	2(25.0)	-	8(100.0)
Driver	2(100.0)	-	-	-	-	-	2(100.0)
Singer	1(100.0)	-	-	-	-	-	1(100.0)
Sold.	-	1(100.0)	-	-	-	-	1(100.0)
Others	2(40.0)	2(40.0)	1(20.0)	-	-	-	5(100.0)
Total	47	29	14	8	5	2	105(100.0)

\* OCC:Occupation D:Disease

ICC:Intracordal cyst RE:Reinke's edema Papil: Papilloma IG: Intubation granuloma

H.wife:House wife Farm:Farmer Offic:Officer Merc:Merchant Fac.W:Factory worker

Teach:Teacher Sold:Soldier

## 5. 증상발현기간

평균 1.5년으로 1~3년이 29례(27.6%)로 가장 많았고, 1~3개월 24례(22.9%), 3~6개월 23례(21.9%) 순이었다. 후두폴립은 3~6개월이 17례(36.2%), 1~3년이 13례(27.7%) 순이었고 성대결절은 1~3년이 10례(34.5%), 6개월~1년이 8례(27.6%) 순이었다(P<0.05)(Table 3).

## 6. 발생부위별 분포

양측 39례(37.1%), 우측 34례(32.4%), 좌측 32례(30.5%) 순이었다. 후두폴립은 우측 22례(46.8%), 좌측이 18례(38.3%)로 우측에 더 많았고, 성대결절은 양측이 23례(79.3%)로 가장 많았으며, 성대내 낭종은 좌측 7례(50.0%), 우측 5례(35.7%)순이었다(P<0.05)(Fig. 3).

## 7. 개인의 기호 및 기러 병력과의 연관성

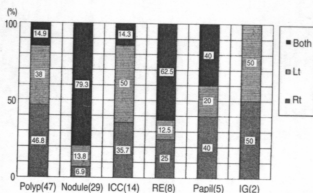
30.5%에서 흡연력이, 31.4%에서 성대 과용력이 있었고, 수술병력은 9례(8.6%)에서 있었으며 이중 2례는 삼관 육아종이었다. 후두폴립에서는 흡연력이 19례(40.4%), 성대결절에서는 성대 과용력이 14례(48.3%)에서 있어 연관성이 깊은 것으로 나타났으며, 성대내 낭종은 흡연력 6례(42.9%), 성대 과용력 5례(35.7%)로 연관성이 있었다(P<0.05)(Table 4).

## 8. 수술법에 따른 수술소요시간

고식적 후두미세수술의 수술 소요시간은 평균 16.8

분, 레이저 후두미세수술의 경우는 22.0분으로 레이저 후두 미세수술이 고식적 후두미세수술보다 시간이 더 소요되었다. 각 질환별로는 후두폴립은 고식적 후두미세수술로 평균 13.3분, 레이저 후두미세수술로 평균 22분이었고, 성대결절은 고식적 후두미세수술로 평균 14분, 레이저 후두미세수술로 평균 25분이었으며, 성대내 낭종은 고식적 후두미세수술로 18.8분, 레이저 후두미세수술로 평균 15분이었으나(Fig. 4), 통계학적으로 모두 유의한 차이는 없었다(P>0.05).

Fig 3. Side of the lesion



\* ICC:Intracordal cyst RE:Reinke's edema Papil: Papilloma IG: Intubation granuloma

Table 3. Duration of the symptoms before operation based on each disease(n=105)

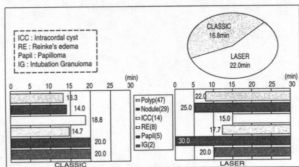
Du/D	Polyp(%)	Nodule(%)	ICC(%)	RE(%)	Papil(%)	IG(%)	Total(%)
-1m	-	-	-	-	-	1(50.0)	1(0.9)
1m-3m	11(23.4)	5(17.2)	3(21.4)	2(25.0)	2(40.0)	1(50.0)	24(22.9)
3m-6m	17(36.2)	2(6.9)	3(21.4)	-	1(20.0)	-	23(21.9)
6m-1yr	6(12.8)	8(27.6)	3(21.4)	-	1(20.0)	-	8(17.1)
1-3yrs	13(27.7)	10(34.5)	3(21.4)	3(37.5)	-	-	29(27.6)
3yrs	-	4(13.8)	2(14.3)	3(37.5)	1(20.0)	-	10(9.5)
Total	47(100.0)	29(100.0)	14(100.0)	8(100.0)	5(100.0)	2(100.0)	105(100.0)

\* Du:Duration D:Disease ICC:Intracordal cyst RE:Reinke's edema Papil: Papilloma IG: Intubation granuloma

**Table 4.** Individual's habits & conditions(n= 105)

Disease	No. of case	Smoking(%)	Voice abuse(%)	URI(%)	Op(%)
Polyp	47	19(40.4)	12(25.5)	2(4.3)	1(2.1)
Nodule	29	2(6.9)	14(48.3)	2(6.9)	4(13.8)
ICC	14	6(42.9)	5(35.7)	1(7.1)	1(7.1)
RE	8	4(50.0)	1(12.5)	-	-
Papil	5	1(20.0)	1(20.0)	-	1(20.0)
IG	2	-	2(100.0)	-	-
Total	105	32(30.5)	33(31.4)	5(47.6)	9(8.6)

\* ICC:Intracordal cyst RE:Reinke's edema IG:Intubation granuloma  
Papil: Papilloma Op: Previous operative history(endotracheal intubation)



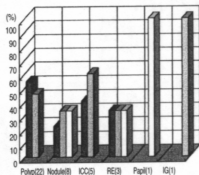
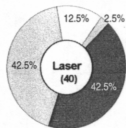
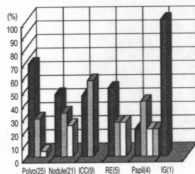
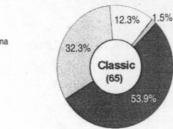
**Fig 4.** Mean operation time on each disease

## 9. 술후 환자의 만족도

고식적 후두미세수술에서는 86.1%에서, 레이저 후두미세수술에서는 85.0%에서 만족한다는 결과를 보여 전반적으로 만족하는 것으로 나타났다. 술후 1주, 술후 2주, 술후 3주, 술후 4주째마다 각각 설문지를 통하여 환자들의 만족도를 구하였다. 후두폴립은 고식적 후두미세수술에서 24례(96.0%), 레이저 후두미세수술에서 22례(100%), 성대결절은 고식적 후두미세수술에서 11례(77.3%), 레이저 후두미세수술에서는 5례(55.5%)가 만족한다고 하였다. 그리고 성대내 낭종의 경우도 고식적 후두미세수술 9례(100%) 및 레이저 후두미세수술 5례(100%) 모두에서 만족함을 보여 전반적으로 만족함을 보였다 (Fig. 5). 그러나 통계학적으로 두가지 수술방법에 의한 환자의 만족도의 유의한 차이는 없었다 (P>0.05).

ICC : Intracordal cyst  
RE : Reinke's edema  
Papil : Papilloma  
IG : Intubation Granuloma

- Excellent
- Good
- Fair
- Poor



**Fig 5.** Patient's satisfactions of postoperative result on each disease

## 고찰

최근 애성에 대한 다양한 질환들을 여러 진단기법의 발달로 진단할 수 있게 되었으며, 치료에 있어서

도 고식적인 후두미세수술과 더불어 이산화탄소 레이저를 이용한 수술법이 도입되게 되었다.

후두폴립 및 성대결절의 경우 이산화탄소 레이저로 병소 전체를 기화소멸시킬 경우 레이저 spot 크기가 적당하지 않으면 주위 정상조직에 대한 레이저 열손상으로 술후 음성장애를 초래할 우려가 있고<sup>3)</sup>, 탄성 고유층까지 기화시키면 라인케서 공간을 다쳐 수술후 심한 상흔과 과형성으로 발생이 좋아지지 않아<sup>5)10)11)</sup>, 레이저 후두미세수술보다 고식적 후두미세수술을 선호하는 경향이 있다. 저자들에서 두 방법을 비교한 결과 만족도에서는 고식적 후두미세수술과 레이저 후두미세수술에서 비교적 만족스러운 결과를 보였고, 후두폴립과 성대결절을 치료하는 데 있어서 수술소요 시간은 고식적 후두미세수술의 수술시간이 짧았으나, 두 방법간의 환자의 만족도와 수술시간에 유의한 통계적 차이는 없었다.

성대내 낭종은 고식적 후두미세수술로 쉽게 제거되는 질환이지만 성대인대의 섬유조직이나 점막상층에 있는 경우에는 박리가 쉽지 않으며 고식적 후두미세수술후 낭벽의 불완전 제거로 재발하는 경우가 많은데 이때 낭종제거후 병변부위점막을 이산화탄소 레이저로 기화시켜 재발을 막을 수 있다고 한다<sup>3)4)</sup>. 저자들이 두 방법을 비교한 결과, 고식적 후두미세수술과 레이저 후두미세수술의 만족도가 모두 100% 만족하였고, 수술소요시간의 경우 고식적 후두미세수술이 18.8분, 레이저 후두미세수술이 15.0분으로 소요시간이 비교적 짧았으나 술례가 적어 술후 환자의 만족도나 수술시간에 있어서 두 방법간의 통계적으로 유의한 차이를 찾을 수 없었다.

라인케서 부종에 대한 수술방법은 고식적으로 점막상피와 함께 라인케 공간에 있는 점액성 물질을 제거하는 박리법과 성대점막 외연에 종결개하여 라인케 공간에 점액성 물질과 여분의 점막만을 제거하고 성대 상피층을 보존시키는 Hirano 술식이 있는데<sup>6)</sup> 박리법은 성대 손상을 일으킬 수 있고 양측에 시행할 경우 후두 격막 형성의 우려가 있으며 치유기간이 길다는 단점이 있다. 레이저 후두미세수술로는 병변의 점막표면을 기화소멸시켜 점막하 유착을 유도하는 방법과 0.2~0.4mm의 microspot 이산화탄소 레이저로 성대의 유리면에서부터 1~2mm정도의 두께로 성

대 상피층을 보존하면서 종결개를 가한 후 라인케 공간내 점액물질을 제거하는 방법도 있다.<sup>3)5)9)10)</sup> 저자들은 고식적 후두미세수술법으로 Hirano 술식을 선택하여 두 방법을 비교한 결과, 고식적 후두미세수술과 레이저 후두미세수술에서 각각 75.0%, 66.7%가 만족하여, 전반적으로 좋은 결과를 보여주었고, 수술소요시간은 레이저 후두미세수술의 소요시간이 비교적 길었는데, 이는 부종성 점막의 기화에 따른 영향으로 생각되었다. 그러나 두 방법간의 통계학적으로 유의한 차이는 없었다.

후두 유두종은 고식적 후두미세수술로는 재발을 잘하고 후두의 기능장애와 후두협착증의 발생이 많아 추천되지 않고 무혈수술이 가능하고 기관절개술의 빈도를 낮출 수 있으며 재원기간의 감소, 유두종의 재발과 확산을 막을 수 있는 장점을 지닌 레이저 후두미세수술이 가장 선호하는 치료방법으로 알려져 있다.<sup>3)6)9)10)</sup> 저자들의 경우 수술시간이 고식적 후두미세수술이 20.0분, 레이저 후두미세수술이 31.3분으로 레이저 후두미세수술의 소요시간이 길었는데, 기화로 인한 점막의 부종에 의한 영향으로 생각되었다. 고식적 후두미세수술법으로 시행한 4례중 2례, 레이저 후두미세수술법으로 시행한 1례에서 각각 만족함으로 보였으나 이 질환도 술례가 적어 향후 이에 대한 연구가 더 필요할 것으로 사료되었다.

삼관육아종은 초기에 스테로이드 제제를 흡입시켜 치료할 수 있으나 육아종이 성숙된 뒤에는 수술요법이 필요하다<sup>3)</sup>. 병변부위가 성대후부에 위치하여 수술시야를 얻기 어려우나 직경이 작은 튜브를 이용한 삼관마취나 제트 환기장치를 이용하면 용이해지며 병변기저부까지 완전히 제거하여야 한다. 최근 고식적 후두미세수술 시행후 재발이 많았던 예에서 이산화탄소 레이저 후두미세수술을 시행한 결과, 특별한 합병증 없이 좋은 결과를 얻었다고 보고하고 있으나<sup>7)</sup> 저자들의 경우 술례가 적어 구체적인 비교분석이 어려웠다.

양성 병변의 이산화탄소 레이저 후두미세수술을 고찰해 보면, 무혈시야에서 병변부위를 정확히 절제할 수 있어 정상 조직의 손상이 적으며 회복이 빠르고 좋은 발성을 기대할 수 있는 장점이 있다.<sup>2)7)8)</sup> 이와 같은 장점들을 근거으로 여러 보고자에 따라 각 질환별 술후 결과가 차이를 보이지만 아직까지는 레이저

후두미세수술의 적용례가 적어 두가지 수술법에 대한 비교에 어려운 점이 있다. 본 저자들은 지속적으로 레이저 후두미세수술법에 대한 적용, 술기, 합병증 등을 연구하고, 기존의 고식적 후두미세수술과의 비교연구를 통하여 양자간의 비교분석을 하여야 할 것으로 생각된다.

## 결 론

저자들은 본원 이비인후과학교실에서 후두미세수술을 받은 105례를 대상으로 다음과 같은 결론을 얻었다.

1. 남녀비는 1:1.5(P<0.02), 평균연령은 42.0세, 직업별로는 주부, 농부, 회사원의 순으로 많았으며(P<0.05), 증상 발현기간은 평균 1.5년이었다(P<0.05).

2. 후두질환별로는 후두폴립 44.8%, 성대결절 27.6%, 성대내 낭종 13.3%, 유두종 4.8%, 삼관육아종 1.9%였으며, 발생부위는 양측 37.1%, 우측 32.4%, 좌측 30.5%였다(P<0.02). 흡연력은 32례(30.5%), 성대 파용력은 33례(31.4%)에서 있었다(P<0.05).

4. 수술시간은 고식적 후두미세수술의 경우 평균 16.8분이었고 레이저 후두미세수술의 경우 평균 22.0분이었으나 통계적 의의는 없었다(P>0.05).

5. 술후 효과는 고식적 후두미세수술의 경우 만족 35례(53.0%), 좋음 22례(33.4%), 차이없음 8례(12.1%), 나빠졌음 1례(1.5%)였으며, 레이저 후두미세수술의 경우 만족 17례(43.6%), 좋음 17례(43.6%), 차이없음 4례(10.26%), 나빠졌음 1례(2.56%)로, 전체적으로 91례(86.7%)가 호전되었으나 통계적 의의는 없었다(P>0.05).

이상의 결과로 후두양성질환에 대한 후두미세수술의 효과는 고식적 후두미세수술과 레이저 후두미세수술에서 각각 우수한 결과를 알 수 있었다. 그러나 후두미세수술의 술기가 발달하고 적용이 확대되어가는 시점에서 술례가 적었던 질환들에 대한 연구가 더 필요하며, 각 질환들에 대해서 환자의 환경적 요인, 개인적 특성과 같은 요소들과 수술방법 등에 대해 좀더 세분화된 검토가 필요할 것으로 사료되었다.

## References

- 1) An KH, Kim SY, Kim JH, Chu KC : A clinical analysis of intubation granuloma. Korean J Otolaryngol. 1997 ; 40 : 903-908
- 2) Ahn HY : CO2 laryngeal surgery in otolaryngeal surgery. Seoul symposium. 1987 ; 2 : 233-243
- 3) Cho BG, Jang YK, Kim BD, Jung JU, Lee WY, Kim CA : Carbon dioxide laser surgery in a variety of laryngeal lesions. Korean J Otolaryngol. 1991 ; 34 : 1035-1047
- 4) Hong KH, Yang JY, Chun DS, Kim YJ : Intralaryngeal cysts with laryngeal microsurgery. Korean J Otolaryngol. 1993 ; 36 : 218-224
- 5) DeSanto LW, Devine KD, Weiland LH : Cysts of the larynx-Classification. Laryngoscope. 1989 ; 98 : 791-795
- 6) Hirano M, Yoshida T, Hirade Y, et al : Improved surgical technique for epidermoid cysts of the vocal fold. Ann Otol Rhinol Laryngol. 1989 ; 98 : 791-795
- 7) Karlan MS, Ossoff RH : Laser surgery for benign laryngeal disease : Conservation and ergonomics. Surg Clin North Am. 1984 ; 64 : 981-994
- 8) Keane WM, Atkins JP : CO2 laser surgery of the upper airway. Surg Clin North Am. 1984 ; 64 : 955-971
- 9) Lancer JM, Syder D, Johns AS, Boutiller AL : The outcome of different management patterns for vocal cord nodules. J Laryngol Otol. 1988 ; 102 : 423-427
- 10) Motta G, Villar, Motta G Jr, Ripa G, Salerno G : The CO2 laser in the laryngeal microsurgery. Acta Otolaryngol Suppl(Stockh). 1986 ; 433 : 1-30
- 11) Simpson GT : Benign tumors and lesions of the larynx in children. Ann Otol Rhinol Laryngol. 1979 ; 88 : 497-450