

상완신경총의 신경초종

고려대학교 의과대학 이비인후-두경부외과학교실
최종욱 · 김용환 · 이은수 · 최 건

=Abstract=

Neurilemmoma of Brachial Plexus

Jong-Ouck Choi, M.D., Yong-Whoan Kim, M.D., Eun-Soo Lee, M.D., Gun Choi, M.D.
*Department of otolaryngology-Head and Neck Surgery, College of Medicine,
Korea University, Seoul, Korea*

Neurilemmoma is a benign nerve tumor which has been described as painless mass and is usually discovered incidentally. Neurilemmoma of the brachial plexus is rare lesion.

The initial presentation is usually a painless, supraclavicular mass (level V), but patient has a tingling sensation in the affected forearm. We operated 3 cases of brachial plexus neurilemmoma under microscope and intraoperative nerve action potential monitoring without neurologic complication. Recently we experienced rare cases of neurilemmoma arising from brachial plexus and so we report our cases with a brief review of literature.

Key word : Brachial plexus · Neurilemmoma · Intraoperative EMG

서 론

신경초종은 말초신경의 신경초에 원발성으로 생기는 양성종양으로 다양한 신체부위에서 생기며, 상완신경총에 생기는 경우는 드물다.

상완신경총의 신경초종은 쇄골상부 경부 제 5구역(level V)에 무통성 종물로서 발견되는 경우가 많아 감별진단이 어려우며, 여러개의 상완신경 분지사이에서 발생하므로 신경에 손상을 주지않고 치료를 하는데 어려움이 있다.

최근 저자들은 40대 남자 2례와 60대 남자

1례에서 상완신경총의 신경초종이 확인되어 미세수술현미경과 술중 신경근전도 감시하에 종물을 신경학적 합병증없이 제거하였기에 임상경험을 요약하여 보고하고자 한다.

증 례 1

환 자 : 임 O 료 (44/M)

초진일 : 1995년 9월 14일

주증상 : 좌측 경부종물

* 본 논문은 고려대학교 의과대학 이비인후-두경부외과학교실의 연구비 보조로 이루어졌음

증례 2

현병력 : 내원 2년전부터 서서히 커지는 무통성 좌측 경부종물이 관찰되어 내원하였다. 내원 당시 기침, 애성, 연하통은 없었고 귀 및 코에 특이한 증상 및 신경증상도 없었다.

진찰소견 : 좌측경부 제 5구역에 3cm 크기의 견고하고 경계가 분명한 무통성종물이 촉지되었으며, 압박시 Tinel 증후 양성을 보였다.

가족력 및 과거력 : 1995년 9월 담석증 수술 받음.

근전도검사 : 좌상완신경의 운동 및 감각신경반응은 정상범위였고, 침근전도검사에서는 좌측 상완신경에서 증가된 insertional activity를 보였다.

방사선학적 소견 : 경부전산화단층촬영에서 좌측 후삼각부위에 주위조직과의 관계가 명료한 난원형의 종물이 관찰되었고, 자기공명단층촬영(T2WI)에서 높은 signal intensity를 보였다(Fig. 3, 4).

수술소견 : 전신마취하에 쇄골상부에 수평절개를 가한후 흉쇄유돌근을 내측으로 견인하고 승모근을 후외방으로 견인하여 후삼각부에 진입하였다. Fascial carpet부 상방으로 상완신경총의 상체간에서 기원된(Fig. 1). 신경초종을 확인한 후 신경근전도검사로 감시하에 미세수술을 시행하여 제거하였다.

환자 : 구 O 춘 (47/M)

초진일 : 1995년 8월 14일

주증상 : 우측 경부종물

현병력 : 내원 1년전부터 우완에 이상감각 있었고 2개월전부터 우측경부에 종물이 촉지되어 내원하였다.

가족력 및 과거력 : 특이 사항 없음.

진찰소견 : 우측경부 제 5구역에 3cm 크기의 견고하고 경계가 분명한 무통성 종물이 촉지되었으며, 압박시 Tinel 증후 양성을 보였다(Fig. 2).

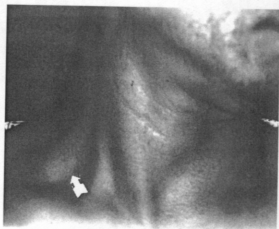


Fig. 2. Photograph showing posterior triangular mass (arrow).

근전도검사 : 우측 삼각근은 normal motor unit, 우측 소지외향근은 polyphasic motor unit을 보였으며 비정상적인 소견은 없었다.

방사선학적 소견 : 경부전산화단층촬영에서 우측 후삼각부위에 주위조직과의 관계가 명료한 난원형의 종물이 관찰되었다.

수술소견 : 전신마취하에 쇄골상부에 수평절개를 가한후 흉쇄유돌근을 내측으로 견인하고 승모근을 후외방으로 견인하여 후삼각부에 진입하였다. Fascial carpet부 상방으로 상완신경총의 제 7 척수신경에서 기원된(Fig. 1) 신경초종을 확인한 후 신경근전도검사로 감시하

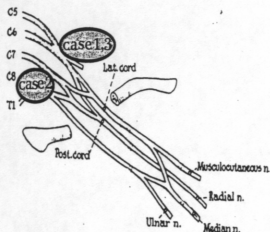


Fig. 1. Diagram showing neurilemmoma origin : 2 cases in upper trunks and 1 case in C7 nerve root.

에 미세수술을 시행하여 제거하였다.

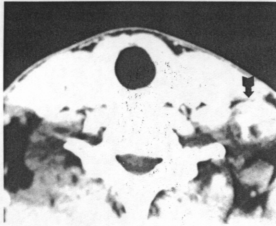


Fig. 3. Axial enhanced CT scan showing 3 cm sized posterior triangular mass (arrow).

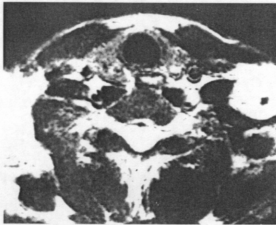

Fig. 4. Axial T2WI MRI showing mass with high signal intensity (arrow).

증 례 3

환 자 : 김 O 배 (63/M)
초진일 : 1996년 9월 9일
주증상 : 좌측 경부종물
현병력 : 내원 5개월전부터 상기증상 보였으나 내원시 외래에서 2회 시행한 세침흡인검사서 악성이 의심되는 소견이 관찰되지 않았으며 종물크기가 세침흡인검사후 줄어드는 양상보여 치료없이 지내다가 내원 1개월 전부터 다시 커지기 시작하여 본원에 내원하였다.

가족력 : 특이 사항 없음.

진찰소견 : 우측경부에 7cm 크기의 견고하고 경계가 분명한 무통성 종물이 촉지되었다.

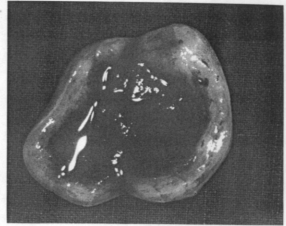


Fig. 5. Gross cut surface of specimen.

방사선학적 소견 : 경부전산화단층촬영에서 우측 후삼각부위에 주위조직과의 관계가 명료한 난원형의 종물이 관찰되었다.

수술소견 : 전신마취하에 쇄골상부에 수평절개를 가한후 흉쇄유돌근을 내측으로 견인하고 승모근을 후외방으로 견인하여 후삼각부에 진입하였다. Fascial carpet부 상방으로 상완신경총의 상체간에서 기원된(Fig.1) 신경초종을 확인한 후 신경근전도검사로 감시하에 미세수술을 시행하여 제거하였다. 적출된 종물은 피막에 잘 싸여 있었으며 낭종의 형태로 관찰되었다(Fig.5)

고 찰

신경초종은 Schwann세포에서 발생하는 원발성 양성종양으로 정의되며, 두경부의 다양한 부위에서 발생할 수 있으나 상완신경총에서의 발생빈도는 드물다^{2,3,7)}.

임상증상으로는 무통성 종물로 발현되며, 이상감각, 동통, 압통이 있는 경우도 있으며, Tinel 징후와 같은 작열감이 이환된 신경분포에 일치하여 나타날 수 있다¹⁾. 진행된 신경초종이라도 신경근전도의 장애를 일으키는 경우는 드물며, 신경이 근간면(intermuscular

plane)에 존재하여 압박효과 일어나기 힘들기 때문이다. 저자들이 치험한 증례에서도 무통성종물을 주증상으로 내원하였고 신경근전도 이상소견을 관찰할 수 없었다.

진단은 자세한 병력청취와 진찰이 필요하며, 신경학적검사, 세침흡인검사, 이환된 근육의 신경근전도검사, 경부전산화단층촬영, 경부자기공명영상 등이 적용된다¹²⁾.

조직학적 소견은 Antoni A형과 Antoni B형으로 구분되나, 대개는 두가지 형태가 혼합되어 나타난다. Antoni A형은 정연한 방추형 세포가 모여 봉상배열 및 Verocay소체를 형성하며 끈은 망상조직섬유로 구성된 세포간질로 구성된다. Antoni B형은 세포가 조잡하게 위치하며, 엉성한 세포간질을 가지며, 소적혈구를 함유한 부종성액이 나타나 낭종성 변화나 출혈성 피사를 동반한다¹¹⁾(Fig. 6).

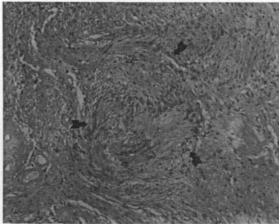


Fig. 6. Photomicrography of a benign neurilemmoma shows dense nuclear palisading-Antoni A pattern (H & E, X100, arrows).

감별진단은 임파선 질환(감염 또는 전이), 세열낭종, 신경섬유종, 혈관기형, 지방종, 침부패암 등과 감별하여야 한다^{4,6,7)}.

신경초종의 치료는 외과적절제가 우선되며, 종양세포를 덮고 있는 피막과 모신경의 섬유를 종방향으로 절개한 후, 모신경내에 있는 종양을 적출하여야 한다^{2,9)}. 외과적 합병증으

로는 감각이상, 근력저하, 호너(Horner) 증후군, 염종 및 예성이 있다. 그 중 신경손상이 가장 흔한 합병증이다. 특히 Sell 등은 6례의 상완신경총 수술중 4례에서 신경 마비, 이상 감각 등의 합병증이 있다고 보고하였다¹⁰⁾. 그러므로 합병증을 감소시키기 위하여 충분한 시야확보, 현미경미세수술의 적용, 그리고 수술시 신경전도검사 등을 확인하면서 수술을 하여야 한다^{5,8,11)}. 저자들이 치험한 증례는 분기간 안전역을 확보하기 위하여 술중 신경근검사를 수시로 시행하면서 미세현미경하에서 상완신경총의 분지를 확인하여 잔류종물없이 완전히 제거하여 술후 합병증이 없이 성공적으로 치료하였다.

이상의 결과로 상완신경총의 외과적 절제시에는 미세현미경과 술중 신경근전도를 시행하는 것이 신경합병증을 줄이기 위해 필수적이다.

References

- 1) 김익동, 김풍택, 박병철, 등 : 신경초종의 수술적 치료. 대한정형외과학회지 23(3) : 899-906, 1991
- 2) 이상훈, 정홍근, 이한구 : 사지 및 구간에 발생한 신경초종. 대한정형외과학회지 31(3) : 556-563, 1996
- 3) 홍춘기, 한동수, 권희원, 등 : 경부종물로 나타난 척추 신경초종. 한이인지 39(4) : 691-696, 1996
- 4) CS Park, KW Suh, CK Kim : *Neurilemmomas of the cervical vagus nerve*. Head & Neck 13 : 439-441, 1991
- 5) David GK, Donald JJ : *Operative management of selected brachial plexus lesions*. J Neurosurg 58 : 631-645, 1983
- 6) Inoue M, Kawano T, Matsumura H, et al : *Solitary benign schwannoma of the brachial plexus*. Surg Neurol 20 : 103-108, 1983
- 7) John H, David GK, Steven MK :

- Schwannoma of the brachial plexus mimicking an apical lung tumor.* Ann Thoracic surg 52 : 555-556, 1991
- 8) Michael DL, David GK, Carlos AG : *Tumors of the brachial plexus.* Neurosurgery 21 : 439-453, 1987
- 9) Robert GF, Harry BT : *Isolated neurilemmoma of the brachial plexus.* J Neurosurg 32 : 463-467, 1970
- 10) Shell PJ, Semple JC : *Primary nerve tumors of the brachial plexus.* Br J Surg 73 : 73-74, 1987
- 11) Steven DH, Rinaldo FC, Herman AJ, et al : *Management of brachial plexus tumors.* Arch otolaryngol 103 : 653-657, 1977
- 12) Thomas RD, Rand MV, David GK : *Neural sheath tumors of major nerves.* J Neurosurg 81 : 362-373, 1994