

내시경을 이용한 사진촬영시 CCD 카메라의 유용성

부산대학교 의과대학 이비인후과학교실
왕수건

= Abstract =

Usefulness of CCD camera in Photography using Telescope

Soo-Geun Wang, M.D.

*Department of Otolaryngology, College of Medicine
Pusan National University*

Accurate description of the lesions is necessary for both patients and physicians. It provides permanent records for diagnosis including explanation of lesions, evaluation between pre- and post-treatment, and teaching and medicolegal problems. Among various methods of documentation of lesions, still photography is the most ideal technique. Photographic documentation in head and neck region using rigid telescope is difficult because this region has relatively narrow canal-like structure and is highly sensitive and difficult to tolerate for insertion of telescope, and it accompany moving problem on swallowing and phonation. Kelly⁴⁾ pointed out ideal photography should be clear, concise, reproducible, non-invasive, relatively inexpensive, portably equipped, comfortable for the patient and not excessively time-consuming. D'Agostino et al.²⁾ introduced endoscopic photodocumentation system using CCD videocamera attached to Nikon F3 single-lens reflex (SLR) camera for focusing the image. But this system has some inconvenience for setting-up and it is hard to get PentaCAM[®] video-viewfinder. So, author developed more convenient system using Nikon F4 SLR camera with easily available CCD videocamera and adaptor, and evaluated the usefulness of this new system.

KEY WORDS : Photography · Telescope · CCD camera

서 론

신체의 어느 부위의 병변이든 정확하게 기록하는 것은 의사 및 환자 모두를 위해 필요하다. 병변의 기록방법은 여러 가지가 있으나 사진촬영으로 기록을 남기는 것이 가장 이상적이다. 그러나 두경부 영역의 많은 부분은 협

소하여 관찰도 힘든 경우가 많다. 특히 움직임을 많이 띠는 후두, 하인두 촬영시는 초점이 조금만 틀리게 되어도 촬영에 실패하는 경우가 많다. D'Agostino 등²⁾은 이를 개선하기 위하여 니콘 F3 카메라에 CCD 비데오카메라를 부착하여 내시경을 이용한 사진촬영시 초점을 정확히 맞추면서 동시에 비데오 촬영도 가능한 방법

고안하였으나 매 촬영시 카메라내부에 접
되어있는 반사경을 교환해야 하는 어려움과
메라에 부착하는 CCD 비데오카메라 장치를
하기가 어려워 보편화 되지 못하였다. 이에
자는 니콘 F4 카메라를 이용하여 보다 간편
면서도 쉽게 CCD 카메라를 부착시킬 수 있
방법을 고안하여 그 유용성을 검토하여 보
하고자 한다.

연구 방법

50 mm (F 1 : 1.2) 수동 렌즈를 니콘 F4카메
-몸체에 장착한 후, 니콘 F4 카메라의 View
-finder가 붙어 있는 Pentaprism을 탈착시켜 카
-메라 몸체에 있는 Focusing screen을 떼어낸
-다시 Pentaprism을 부착한다. View finder
-저자가 제작한 adaptor를 붙힌 후 여기에
-50 mm CCD 비데오카메라용 렌즈 (Avenir
-Co.)를 장착한 CCD 비데오카메라 (Toshiba
-IK-C40)를 부착하여 TV화면을 통해 초점을
-추면서 고막관찰용 4 mm 0° Telescope (Karl
-Storz 1215A), 비강관찰용 4 mm 0° Telescope
- (Karl Storz 7200A) 및 후두관찰용 12 mm 90°
-telescope (Karl Storz 8704K)을 이용하여 촬
-영하여 CCD 카메라를 사용하지 않고 촬영한
-결과를 비교하였다. 촬영에 필요한 장비와 촬
-영조건은 다음과 같다.

1) 촬영에 필요한 장비 (도 1, 2, 3 참조)

- (1) 광원 : Xenon light (Pentax L-3000 혹
- Karl Storz Xenon 300)
- (2) 고막관찰용 내시경 : 4 mm 0° teles-
-cope (Karl Storz 1215A)
- (3) 비강 관찰용 내시경 : 4 mm 0° teles-
-cope (Karl Storz 7200A)
- (4) 후두관찰용 내시경 : 12 mm 90° Teles-
-cope (Karl Storz 8704K)
- (5) Cable : Fluid cable (Karl Storz사)
- (6) CCD camera (Toshiba사 IK-C40)
- (7) 25 mm lens for CCD videocamera

(Avenir Co.)

- (8) Camera body : Nikon F4 camera
- (9) 50 mm Nikon lens (F 1 : 1.2) for lar-
-ynx
- (10) 105 mm Nikon Macro lens for nasal
-cavity & ear drum
- (11) Pistol grip & Release cable (Nikon
-Co.)
- (12) Adaptor for 25 mm CCD videocamera
-lens
- (13) Adaptor for 50 mm Nikon camera
-lens

2) 촬영조건

2-1) 고막촬영

- (1) 필름 : ASA 400 인화용 혹은 슬라이드
-용
- (2) 카메라 몸체 : Nikon F4 camera
- (3) 카메라 렌즈 : 105 mm Macro lens (F 1
- : 2.8 AF, Nikon 사)
- (4) 조리개 : 완전 개방
- (5) shutter speed : 1/8 sec

2-2) 비강촬영

- (1) 필름 : ASA 400 인화용 혹은 슬라이드
-용
- (2) 카메라 몸체 : Nikon F4 camera
- (3) 카메라 렌즈 : 105 mm Macro lens (F 1
- : 2.8 AF, Nikon 사)
- (4) 조리개 : 완전 개방
- (5) shutter speed : 1/8 sec

2-3) 후두촬영

- (1) 필름 : ASA 400 인화용 혹은 슬라이드
-용
- (2) 카메라 몸체 : Nikon F4 camera
- (3) 카메라 렌즈 : 50 mm lens (F 1 : 1.2
- manual, Nikon 사)
- (4) 조리개 : 완전 개방
- (5) shutter speed : 1/16 - 1/30 sec 로 flash
-장치는 사용하지 않고 촬영하였다. 실제 촬영
-한 육아종, 후두결절, 후두백반증, 후두암의 소
-견은 도 4~7과 같다.




Fig. 1. Equipment for photography

- A: Nikon F4 camerabody D: Adaptor for 25 mm CCD camera lens
 B: Pistol grip (Nikon Co.) E: 25 mm lens for CCD camera (Avenir Co.)
 C: Release cable F: Adaptor for 50 mm camera lens
 G: 50 mm lens for Nikon camera (1 : 1.2) (Nikon Co.) H, J : CCD camera system (Toshiba Co.)




Fig. 2. Pentax Xenon light (LX-3000)

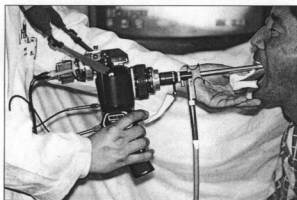


Fig. 3. Taking photography using author's new system

3) 촬영의 성공률은 필름 1 통의 총 매수 중 노출이 정확하면서 초점이 맞게 촬영된 매수의 비율 (%)로 나타내었다.

결 과

1) 고막 및 비강:

초점만 정확하게 맞추면 전술한 방법으로 95% 이상의 성공률을 보였다.

2) 후두 및 하인두:

발성시 및 호흡시를 포함하여 약 85%의 성공률을 나타내었다.

고 찰

Kelly⁴⁾는 이상적인 의학 사진 촬영 (medical photography)을 위해서는 우선 촬영에 따른 환자가 받는 고통이 없어야 하며, 촬영방법이 간단하면서도 촬영에 소요되는 시간이 길지 않아야 하고, 촬영장비가 비싸지 않고 쉽게 이동이 가능하면서 의도하는 범위가 충분히 포함된 왜곡되지 않은 선명한 영상을 때와 장소, 촬영자의 숙련도에 관계없이 항상 일정하게

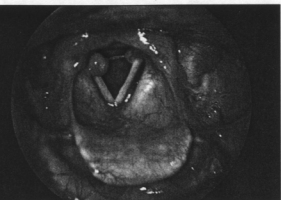


Fig. 4. Intubation Granuloma, bilateral vocal cords

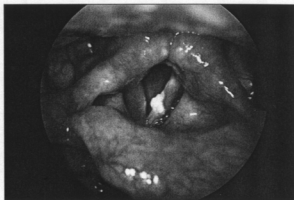

Fig. 6. Vocal cord leukoplakia, left vocal cord

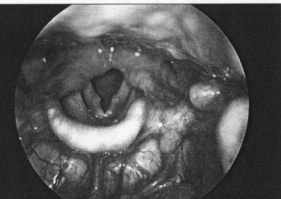


Fig. 5. Vocal nodule, bilateral vocal cord

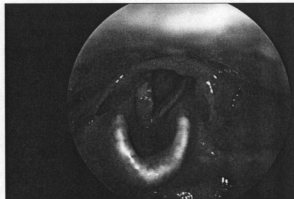


Fig. 7. Rt. glottic cancer

...할 수 있어야 한다고 기술하였다. 내시경의 사용없이 카메라만으로 촬영하는 경우는 촬영각의 숙련 정도에 따라 전술한 조건을 어느 정도 만족시킬 수 있으나, 내시경을 이용하여 촬영하는 경우는 결코 쉽지 않다. 그러나 내시경 중에서도 화이버스코프를 이용한 촬영은 화이버스코프 제작회사에서 고안한 촬영장치로써 쉽게 촬영이 가능하지만 해상력이 경성 telescope에 비해 많이 떨어지기 때문에 두경부 영역에서는 소아 혹은 구역반사가 심한 성인과, 개구장에 환자의 후두와 하인두의 검사 및 촬영에만 주로 이용되고 있다. 그외의 경우에는 경성 telescope을 이용한 촬영이 더 많이 시도되고 있다.

두경부 영역에서 telescope을 이용하여 촬영하는 경우 고막, 비강은 움직임이 거의 없기

때문에 비교적 촬영이 쉬우나, 후두와 하인두는 연하 및 발성시 움직이며 구강내 삽입되어 있는 telescope 선단의 렌즈에 김서림으로 영상이 흐려지는 경우가 허다하고, 반복된 telescope 삽입에 따른 구역반사의 증가 등이 촬영을 어렵게 한다⁸⁾. 그외에도 광원의 밝기가 촬영의 성패를 좌우한다. 후두의 촬영에는 제논 광원이 아니면 촬영이 불가능하다. Gerratt 등⁹⁾은 B & K사의 스트로보스코프의 제논광원 (75 watt)을 이용하여 촬영하였으나 flash장치의 재충전 시간 때문에 연속적인 촬영은 불가능하였다고 보고하였으며, Yanagisawa¹⁰⁾도 제논광원이라도 flash 장치의 재충전시간이 짧아야 의도하는 촬영을 할 수 있다고 보고하였다. 저자는 제논 300watt광원 (Pentax 혹은 Karl Storz사)을 이용하여 자체 내장되어 있는 st robo장치를 사용하지 않고 shutter speed를 조




Fig. 8. Interior of Nikon F3 camera body A : Network image on reflection mirror

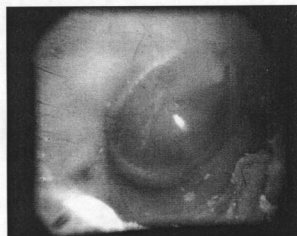


Fig. 9. TV image in taking a picture of ear drum

결하여 촬영함으로써 이런 문제를 해결할 수 있었다.

D'Agostino 등은 니콘 F3 카메라를 이용하여 Pentaprism을 탈착하여 상이 맺히는 Focusing screen을 떼어낸 후 Pentaprism을 다시 붙이고 자신들이 고안한 비디오카메라 렌즈를 장착한 CCD 카메라 (PentaCAM[®])를 view-finder에 붙혀 내시경을 이용한 후두 촬영시 TV 화면을 보면서 초점을 정확하게 맞출 수 있을 뿐 아니라 비디오 녹화도 함께 할 수 있는 장점이 있었다고 보고하였으나, 이 경우 F3 카메라의 내부 반사 거울위에 그물모양의 상이 그

려져 있어서 비디오 녹화시 화면에 그물모양이 겹쳐서 나타나기 때문에 그물 모양의 상이 없는 거울로 바꾸어야 하지만 거울을 쉽게 떼었다 붙였다 할 수 없기 때문에 사용상에 많은 불편함이 있었다 (도 8). 이에 반해 니콘 F4 카메라는 반사거울에 그물모양의 상이 없기 때문에 이런 불편한 점은 해결되며 25 mm CCD 비디오카메라 렌즈 (Avenir Co.)와 저자가 제작한 adaptor를 사용하여 별 어려움 없이 촬영이 가능하였다.

후두촬영의 성공률을 보면, 카메라를 직접 보면서 촬영한 경우 왕⁹⁾은 초점 조절장치가 있는 telescope (Karl Storz 8704K)를 사용하여 30~40%, Yanagisawa⁹⁾는 초점조절 장치가 있는 Karl Storz 8704K 혹은 Wolf사 제품을 사용하여 40%, 초점이 고정된 Karl Storz사 8702 D와 Nagashima SFT-1을 사용하여 80%의 성공률을 보고하였으나, 저자가 고안한 방법으로 촬영한 결과 Karl Storz 8704K telescope를 사용하여 약 85%의 성공률을 나타내었다.

본 장치의 결점은 니콘 F3 카메라에 CCD 비디오 카메라를 장착하여 촬영하여야 함으로 무겁기 때문에 (2,500 gm) 촬영에 어려움이 있으며, 후두 및 하인두 촬영시는 영상이 TV 화면 전체에 차기 때문에 별 문제가 없으나 고막 및 비강 촬영시는 TV 화면 중앙에만 나타나므로 초점을 맞추기가 다소 어렵다 (도 9).

결 론

저자의 방법을 사용하면 초보자라도 내시경을 이용한 사진촬영을 쉽게 할 수 있을 것으로 사료된다

References

1. 왕수건 : 후두의 영상 기록. 임상이비 4 : 333~343, 1993
2. D'Agostino MA, Jiang JJ, Hanson DG :

- Endoscopic photography : Solving the difficulties of practical application. Laryngoscope, 104 : 1045~1047, 1994*
- Gerratt BR, Hanson DG, Berke GS : *Laryngeal configuration associated with glottography. Am J Otolaryngol., 9 : 173~179, 1988*
- Kelly JH : *Methods of diagnosis and documentation. Otolaryngol Clin North Am., 17 : 29~34, 1984*
5. Yanagisawa E : *Office telescopic photography of the larynx. Ann Otol Rhinol Laryngol 91 : 354~358, 1982*
6. Yanagisawa E, Yanagisawa R : *Laryngeal photography. Otolaryngol Clin North Am., 24 : 999~1022, 1991*