

제2형 다발성 신경섬유종증 1례

중앙대학교 의과대학 이비인후과학교실
도홍림·황찬승·홍영호·김 훈

Abstract =

A Case of Type 2 Neurofibromatosis

Hong Lim Do M.D., Chan Seung Hwang M.D.,
Young Ho Hong M.D., Hoon Kim M.D.
*Department of Otolaryngology, College of Medicine,
Chung Ang University, Seoul, Korea*

Type 2 Neurofibromatosis is one of the neurocutaneous syndromes and it is an autosomal dominant hereditary disease characterized by the development of bilateral vestibular schwannomas.

The diagnostic criteria are met by an individual who has (1) bilateral 8th nerve masses seen with appropriate imaging techniques, or (2) a first degree relative with type 2 neurofibromatosis and either a unilateral acoustic neuroma or two of the following : neurofibroma, meningioma, glioma, schwannoma, or juvenile posterior subcapsular lenticular opacity.

Recently we have experienced a case of type 2 neurofibromatosis, manifested with a bilateral vestibular schwannoma in a 27-year-old female patient, which was treated with surgical excision. So we report the case with review of literature.

KEY WORDS : Bilateral vestibular schwannomas · Neurofibromatosis

서 론

다발성 신경섬유종증은 신경피부증후군중 가장 흔한 질환으로 주로 피부, 신경계, 그리고 육골격계를 침범한다²⁾. 이 질환은 상염색체성으로 유전되며 다른 두 질환으로 구분된다¹⁾. 제1형 다발성 신경섬유종증은 피부에 발하는 Cafe'-au-lait 반점들과 말초 신경섬유종을 특징으로 하며, 제2형 다발성 신경섬유종

증은 피부나 말초신경의 침범은 드물지만 양측성 청신경종이 특징이다^{4,10,16)}.

최근 저자들은 제2형 다발성 신경섬유종증으로 진단된 27세 여자환자를 경험하였기에 문헌고찰과 함께 보고하는 바이다.

증 례

환 자 : 진○정, 27세 여자.

초진일 : 1996년 6월 22일.

주 소 : 난청, 양측.

과거력 : 1992년 척추궁절제술 (9, 10, 11, 12번 흉추)을 시행받아 1.2×1.2×2 cm 크기의 경막내 지주막의 종물 (Fig. 1)을 제거하였으며 생검결과는 신경초종이었다.

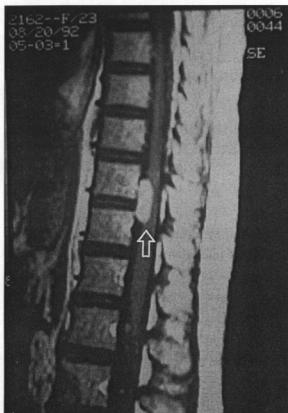


Fig. 1. Enhanced sagittal T1-weighted MR scan shows intradural and extramedullary mass (arrow) at T10-T11 level.

가족력 : 특이 사항 없음 (직계가족).

진진소견 : 좌측 귀는 초진 약 8년전부터 난청을 호소하였으며 약 8개월전 (임신 9개월중)부터 현훈과 이명이 동반되었다. 우측 귀는 2개월전부터 난청이 있었고 약 1개월전부터 이명이 동반되었고 간헐적으로 두통을 호소하였다. 양측 고막 및 외이도는 정상소견을 보였고 피부에 특이소견은 없었으며 신경학적 검사상 양측 외이도의 감각저하외에는 이상소견 없었다.

혈액 및 뇨소견 : 특이사항 없음.

흉추 단순촬영 : 9, 10, 11, 12 흉추는 척추궁절제술을 시행받은 소견이 관찰되었으나 기타 특이소견은 관찰되지 않았다.

인저검사 : 양측에서 유두부종이 관찰되었다.

염색체검사 소견 : 핵형 (karyotype) 46 XX, 염색체 이상 소견 없음

청력검사 소견 : 초진시 시행한 순음청력검사상 우측 29 dB/1 dB이었고 좌측은 전농이었다. 우측은 언어청력역치검사상 25 dB, 어음명료도치는 98%, 좌측은 측정되지 않았다. 초진 1개월후 실시한 청력검사는 순음청력검사상 우측 80 dB/50 dB으로 청력의 급속한 감소를 보였고 좌측은 전농이었다. 언어청력역치검사와 어음명료도검사는 양측 모두 측정되지 않았다.

청성 뇌간유발전위검사 : 초진 1개월후 실시한 검사에서 우측에서는 90 dB의 자극음에서는 파형이 나타나지 않고 100 dB의 자극음에서는 wave V latency가 6.15 msec로 나타났고, 좌측은 100 dB의 자극음에서도 파형이 나타나지 않았다.

전정기능검사 : 두위안진검사 및 두위변환안진검사서 안진은 나타나지 않았고, 양은 교대 caloric 검사상 양측 모두 반응을 보이지 않았다.

유양동 단순촬영 : 양측 Stenver's view에서 내이도의 수직직경이 우측 10 mm, 좌측 12 mm로 모두 확대된 소견이 관찰되었다.

측두골 컴퓨터단층촬영 : 양측 내이도의 확대소견이 관찰되고, 좌측은 크기가 더 크고 다엽인 형태를 보이며 주위 골구조물의 파괴가 관찰되었다. 양측 유양동은 함기화가 비교적 잘 되었으며, 중이강내 이상소견은 없었다 (Fig. 2).

뇌 자기공명영상 : 양측 소뇌교각부에 다엽의 종물이 관찰되었는데 우측종물은 약 2.5×2×2.5 cm이며, 좌측은 약 5.5×4.0×5 cm의 크기로 후방으로 좌측 소뇌반구, 하방으로 전교조 (prepontine cistern)를 침범하며 전방의 뇌

간과 교뇌는 현저하게 압박되는 소견을 보였다 (Fig. 3).

치료 및 경과 : 환자는 이상의 검사로 제2형 다발성 신경섬유종증으로 진단되어 세차례에 걸쳐 수술치료를 받았다. 96년 8월 28일 신경외과에서 좌측 후S자상정맥동 (retrosigmoid) 접근법으로 종양적출술과 좌측 소뇌 부분엽제거술을 시행하였고, 9월 4일 본과에서 우측 경미로 (translabrynthine) 접근법으로 종양부분적출술을 시행하였으며, 9월 6일 신경외과에서 외측 후두하 경외비도 (lateral suboccipital transmeatal) 접근법으로 우측의 잔존 종양을

제거하였다 (Fig. 4). 환자는 슬후 양측 모두 House-Brackmann grade IV의 안면신경마비가 동반되었다 (Fig. 5). 생검결과 양측 모두 신경초종으로 진단되었다 (Fig. 6).

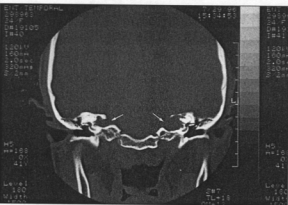

Fig. 2. Temporal bone coronal CT scan shows widening of both internal auditory canal (arrows).

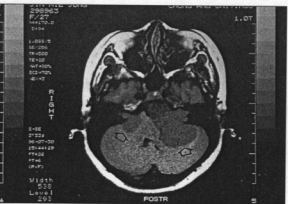


Fig. 3. Preoperative axial T-1 weighted MR scan shows multilobulated masses in both CPA area (arrows) and pons is compressed by the mass.

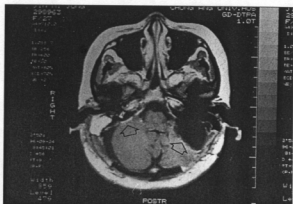

Fig. 4. Postoperative axial T1-weighted MR scan shows bilateral tumor was removed (arrows).

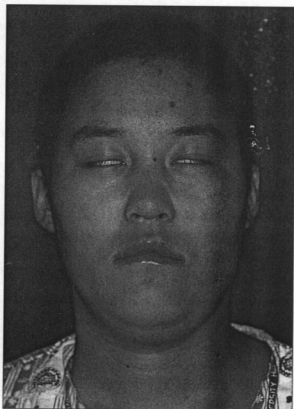


Fig. 5. Postoperative photograph shows House-Brackmann grade IV facial nerve paralysis (both).

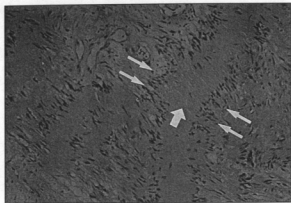


Fig. 6. Light microscopic finding. It shows typical verocay body, formed by two compact rows of well-aligned nuclei (thin arrows) separated by fibrillary cell processes (thick arrow) (×100, H-E, stain).

고 찰

제2형 다발성 신경섬유종증은 일차적으로 신경계에 발생하는 상염색체 우성 유전질환으로, 20대와 30대에 호발하는 양측성 전정신경초종을 특징으로 한다^{10,14}. 이 질환은 1820년 Wishart가 양측성 신경초종을 처음 보고한 이후 제1형 다발성 신경섬유종증의 한 부분으로 인정되다가^{10,11,14}, 유전자 분석을 통해 제2형 신경섬유종증의 유전자가 22번 상염색체에, 제1형 신경섬유종증은 17번 상염색체에 있음이 밝혀지고 나서 제1형 다발성 신경섬유종증과는 다른 질환으로 분류되었다^{14,12,15}.

말초성 다발성 신경섬유종증 혹은 von Recklinghausen's disease로 통용해서 불리는 제1형 다발성 신경섬유종증은 상염색체 우성 유전을 하며 유전자는 17번 상염색체의 장완에 위치하는데, 이 유전자 산물은 neurofiromin으로 세포 신호전달체계에 관여하여 종양을 발생시키는 것으로 보고되었다^{4,11,16}. 발생율은 약 2,500내지 3,000명 출생당 1명 정도이고, 유병율은 100,000명당 30내지 40명 정도로 제2형 다발성 신경섬유종증보다 흔하며 신체의 어떤 장기도 침범할 수 있는데 환자의 94%에서 보여지는 Cafe'-au-lait 반점들은 가장 특징적인 임

상양상이다^{12,111}.

1987년 NIH Consensus Development Conference on Neurofibromatosis에서는 제1형 다발성 신경섬유종증의 임상적 진단을 아래 사항들 중에서 2가지 이상을 만족시키는 경우를 기준으로 하고 있다^{14,7,111}. 첫째, 사춘기이전 환자에서는 최대직경 5 mm 이상 크기의 Cafe'-au-lait반점이 6개 이상이고 사춘기이후 환자에서는 최대직경 15 mm 이상 크기의 반점이 6개 이상일 때, 둘째, 한개 이상의 총상 신경총 (plexiform neurofibroma) 또는 어떠한 양상이든 2개 이상의 신경섬유종이 나타날 때, 셋째, 액와부위나 서혜부위에 하일반 (freckling)이 있을 때, 넷째, 시신경교종이 있을 때, 다섯째, 홍채과오종인 Lisch 결절이 2개 이상 있을 때, 여섯째, 가관절증이 동반되거나 혹은 동반되지 않는 접형골 이형성이나 장골피질의 천층화 (thinning)같은 분명한 골변이가 나타날 때, 일곱째, 위의 진단기준에 부합되는 제1형 신경섬유종증 환자 가족 (부모, 형제, 자녀)이 있을 때이다^{9,10,14,16,18}.

제1형 다발성 신경섬유종증은 드물게 동반되어 발견되는 두개내 종양이 시신경교종, 신경섬유종, 과오종, 성상세포종 등임을 미루어 보아 신경초종과 수막종이 많은 제2형 다발성 신경섬유종증과는 달리 일차적으로 종양의 기원이 신경원이나 성상세포에서 비롯된 것으로 짐작된다⁴.

중추성 다발성 신경섬유종증 또는 양측성 청신경성 신경섬유종증으로 불리는 제2형 다발성 신경섬유종증의 유전자는 22번 상염색체의 장완에 존재하고 유전자 투과율 95% 이상의 우성유전을 하는 질환으로 발생율은 약 33,000 내지 50,000명당 1명 정도이며 유병율은 약 100,000명당 한 명 정도로 보고된다^{9,16}. 증상발현 평균연령은 약 28세이며 많은 환자에서 단측의 청력소실이 첫증상으로 나타나는데 다음의 두가지 사항중 어느 한가지를 만족시키면 제2형 다발성 신경섬유종증으로 진단할 수 있다. 첫째, CT나 MRI에서 양측 8번 뇌신경에 종물이 보이는 경우, 둘째, 제2형 다발성 신경

유종의 가족력이 있으면서 일측성 8번 뇌신
종물이 있거나 신경섬유종, 수막종, 신경교
신경초종, 연소성 피막하 후부 수정체 혼
중증 2개 이상의 소견이 나타날 경우이다¹¹⁾.
최근 유전자분석을 통해 밝혀진 제2형 다발
신경섬유종증의 유전자결합은 22번 염색체
완의 결손으로 갈색세포종, 신경교종, 유방
직장암, 수막종 등의 다른 종양에서도 발
되는데 이는 22번 상염색체에 종양억제유전
자 있으며 염색체 결손으로 인한 종양억제
전자의 소실이 종양을 유발함을 암시하며
^{12,20)}, 수막종 억제유전자가 제2형 신경섬유종
의 유전자와 같은 위치에 있음이 확인되었
¹⁷⁾. 이 유전자에서 만들어진 단백질 산물은
rlin이나 schwannomin으로, 세포막이나 세포
격사이의 상호작용과 성장인자 특이 세포변
에 중요한 역할을 하는 것으로 보이는 moe-
ezrin과 radixin 등의 단백질과 유사한 구
를 가지고 있어 세포의 안정성을 조절하는
으로 보이는데 이 단백질의 소실이 종양형
을 초래하게 된다^{5,7,17,19)}.

제2형 다발성 신경섬유종증에서 호르몬이나
양인자가 종양형성에 관계됨을 나타내는 임
양상이 있는데 양측성 신경초종이 사춘기
안이나 직후에 주로 나타나고, 임신중 특히
신후기에 증상이 시작되거나 악화되며, 청신
초종이 남성보다 여성에서 더 흔하고 크다는
등이다. 본 증례에서 임신 9개월중부터 현
과 이명의 증상이 동반되었던 점과 종양의
기가 컸다는 점은 이 질환이 임신, 특히 임
후기와 관계됨을 짐작할 수 있게 한다. 그밖
아버지로부터 유전된 경우보다 어머니로부
유전된 경우의 다발성 신경섬유종 환자의
양상이 더 심하며, 증상발현이 빠른 환자
는 전격적인 임상양상과 고빈도의 다발성
경계 종양이 나타나는 사실도 그 근거가 될
있다^{3,13)}. 또한 신경초종과 수막종에서 est-
iol의 결합부위가 발견되어 이를 뒷받침하
있다¹³⁾.

치료는 기능적 또는 외관상의 이유로 절제를
나 증상치료를 원칙으로 하는데³⁾, 외과적

접근의 선택은 종양의 크기, 위치 그리고 청력
소실의 정도에 따라 결정이 되며, 이중 종양의
크기가 청력보전을 위한 수술을 시도하는데
가장 중요한 요소가 된다¹¹⁾. 이상의 여러 인자
들을 감안하여 고려될 수 있는 치료방법으로는

- 1) 청력을 보전하면서 종양 전적출술을 시행하는 방법,
- 2) 수술적 치료없이 관찰하는 방법,
- 3) 종양제거없이 중두개와개두술과 내이도 갑압술을 시행하는 방법,
- 4) 후S자상정맥동개두술로 종양 부분적출술을 시행하는 방법,
- 5) 청력보전없이 경미로를 통해 종양 전적출술을 시행하는 방법,
- 6) 청성뇌간이식술 혹은 와우이식술을 시행하는 방법 등이 있으며 그밖에 감마나이프를 이용한 뇌정위수술도 현재 시도되고 있는 한가지 방법이다⁶⁾. 위의 방법중 크기가 15 mm이하인 환자에서는 내이도 전체가 노출될 수 있는 장점이 있는 중두개와개두술이 많이 시술되고 있으며 술후 청력이 보전되는 경우 6개월후 반대측의 종양을 제거 하며, 청력소실의 경우 반대측 종양은 관찰을 하거나 청력보전을 고려하지않고 수술을 시행한다^{6,8)}. 본 증례에서는 양측 8번째 뇌신경에 종물이 있음을 확인하여 제2형 다발성 신경섬유종증으로 진단할 수 있었으며, 뇌간과 교뇌가 압박되어 환자가 간헐적으로 두통을 호소할 정도로 양측 종양의 크기가 컸고, 동시에 청력검사 소견상 청력보전을 고려할 수 없는 상태였으므로 일측 종양제거후 조기에 반대측 종양을 제거하는 수술적 접근을 시도하였다.

제2형 다발성 신경섬유종증에서 청력보전은 양측성 종양제거의 목적이지만, 단측성 종양환자보다 좋은 결과를 얻지를 못한다¹¹⁾. 이는 제2형 다발성 신경섬유종증의 종양이 더 침습성이 강하기 때문으로 종양의 성장양상의 차이라기 보다는 종양의 기원이 다름본성이기 때문인 것으로 생각된다^{10,11)}.

제2형 다발성 신경섬유종증 환자들은 진단 후 심리적 불안정이 유발되는 경우가 많아 정신과적 상담이 수술전부터 필요하며 성공적인 종양제거후에도 새로운 종양의 발생이나 재발의 가능성이 높기 때문에 규칙적인 추적관찰

이 요구된다⁶⁾.

요 약

저자들은 최근에 양측성 난청을 주소로 내원한 27세 여자 환자를 제2형 다발성 신경섬유종증으로 진단하고 좌측의 전정신경초종은 후S자상정맥동 접근법으로, 우측은 경미로 접근법과 외측 후두하 경외비도 접근법으로 적출하여 만족할만한 결과를 얻었기에 문헌적 고찰과 함께 보고하는 바이다.

References

- 1) 황성기 · 고의경 · 왕수건 등 : 다발성신경섬유종증1차협례. 한이인지 30 : 629~634, 1987
- 2) Akesson P, Holtas S : Radiological investigation of neurofibromatosis type 2. Neuroradiology 36 : 107~110, 1994
- 3) Allen J, Eldrige R, Koerber T, et al : Acoustic neuroma in the last months of pregnancy, Am J Obst Gynecol 119 : 516~520, 1974
- 4) Aoki S, Barkovich AJ, Nishimura K, et al : Neurofibromatosis type 1 and 2 : cranial MR findings. Rad 172 : 527~534, 1989
- 5) Bourn D, Carter SA, Evans DGR, et al : A mutation in the neurofibromatosis type 2 tumor-suppressor gene, giving rise to widely different clinical phenotypes in two unrelated individuals. Am J Hum Genet 55 : 69~73, 1994
- 6) Briffs RJS, Brackman DE, Baser ME, et al : Comprehensive management of bilateral acoustic neuromas. Arch Otolaryngol 120 : 1307~1314, 1994
- 7) Deprez RHL, Bianchi AB, Groen NA, et al : Frequent NF2 gene transcript mutations in sporadic meningiomas and vestibular schwannomas. Am J Hum Genet 54 : 1022~1029, 1994
- 8) Doyle KJ, Shelton C : Hearing preservation in bilateral acoustic neuroma surgery. Am J of Otol 14 (6) : 562~565, 1993
- 9) Evans DGR, Huson SM, Donnai D, et al : A genetic study of type 2 neurofibromatosis in the United Kingdom. J Med Genet 29 : 841~846, 1992
- 10) Evans DGR, Ramsden R, Huson SM, et al : Type 2 neurofibromatosis : the need for supraregional care? J Laryngol Otol 107 : 401~406, 1993
- 11) Glasscock ME, Hart MJ, Vravec JT : Management of Bilateral Acoustic Neuroma. Otolaryngologic Clinics of North America 25 : 449~69, 1992
- 12) Lee WY, Sung KB, Seo HS, et al : A case of neurofibromatosis combined with bilateral acoustic neuroma. J Hanyang Med Coll 4 (1) : 383~386, 1984
- 13) Martuza RL, Ojemann RG : Bilateral acoustic neuromas : Clinical aspects, pathogenesis, and treatment. Neurosurgery 10 : 1~12, 1982
- 14) National Institute of Health Consensus Development Conference : Neurofibromatosis Conference Statement. Arch Neurol 45 : 575~578, 1988
- 15) National Institute of Health Consensus Development Conference : Statement on acoustic neuroma. Arch Neurol 51 : 201~207, 1994
- 16) Neary WJ, Newton VE, Vidler M, et al : A Clinical, genetic and audiological study of patients and families with bilateral acoustic neurofibromatosis. J Laryngol Otol 107 : 6~11, 1993

- 17) Rouleau GA, Merel P, Lutchman M, et al : *Alteration in a new gene encoding a putative membrane organizing protein cause neurofibromatosis 2. Nature* 363 : 515~521, 1993
- 18) Rutledge MH, Xie YF, Han JY, et al : *Physical mapping of the NF2/meningioma region on human chromosome 22q12. Genomics* 19 : 52~59, 1994
- 19) Trofatter JA, MacCollin MM, Rutter JL, et al : *Anovel moesin-, ezrin-, radixin-, like gene is candidate for the neurofibromatosis 2 suppressor. Cell* 72 : 791~800, 1993
- 20) Truhan AP, Filipek PA : *Magnetic Resonance Imaging. Arch Dermatol* 129 : 219~226, 1993