

우측 상악골에 발생한 단골성 섬유성 이형성증 치험 1례

인제대학교 의과대학 부산백병원 이비인후-두경부외과학교실
천명길 · 박신일 · 엄재욱 · 박춘근

= Abstract =

A Case of Monostotic Fibrous Dysplasia of Right Maxilla

Myeong Gil Chun, M.D., Sin Il Park, M.D., Jae Wook Eom, M.D., Chun Keon Park, M.D.
Department of Otolaryngology-Head and Neck Surgery,
College of Medicine, Inje University, Pusan Paik Hospital, Pusan, Korea

Fibrous dysplasia is a very uncommon benign neoplasm, and an idiopathic skeletal disorder in which medullary bone is replaced and disturbed by poorly organized, structurally unsound fibrous tissue, which may produce cortical expansion.

Although fibrous dysplasia of extracranial skeleton is a relatively common bone lesion, the involvement of facial bones is much rarer and constitutes a problem in diagnosis and management since the facial bones are so essential to the proper function and cosmetic appearance of the patient.

Recently, the authors experienced a case of fibrous dysplasia which involved right maxilla in a 17 years old male as a slowly growing mass with facial asymmetry. The patient was cosmetically managed through midfacial degloving approach.

KEY WORDS : Fibrous dysplasia · Maxilla · Cosmetic appearance

서 론

섬유성 이형성증은 정상 골조직이 섬유성 조직과 미성숙한 골조직으로 대체되는 양성 골종양중의 하나로 두개골외에서 비교적 흔하지만 안면골을 침범하는 경우는 임상에서 드물게 볼 수 있다. 원인으로 이전에는 감염과 외상이 거론되기도 하였으며 현재에는 막내골화의 발생시기의 이상으로 발생한다는 설이 제기되고 있으나 아직까지 확실한 원인은 밝혀져 있지 않다. 이는 단골성과 다골성으로 분

류되며 안면골에 발생한 섬유성 이형성증은 대개 단골성으로 상악골과 하악골에 대부분 발생하고, 드물게는 측두골에서도 발생한다. 상악골에 발생하는 경우 정상적 해부형태의 골조직을 변화시켜 일측성 무통성의 종창, 안면기형 및 부정교합 등을 나타내며, 병변을 덮고 있는 피부나 구강점막은 정상소견을 보인다. 병변이 커지면서 상악동, 협골, 안와져 나아가서는 두개저까지 확대되는 경우도 있다.

저자들은 우측 안면기형을 보인 섬유성 이형성증 환자를 midfacial degloving approach에

의해 부분절제술을 시행하여 미용적으로 만족스러운 결과를 얻었기에 문헌고찰과 함께 보고하는 바이다.

증례

환자: 도 ○ 수, 17세, 남자

초진일: 1995년 7월 4일

주소: 우측 안면부 종창과 비루

과거력 및 가족력: 특이사항 없음

현병력: 약 6년 전에 우측 안면부에 무통성 종창을 처음 인지하였으나 별다른 치료없이 지내던 중, 종창부위가 점차 커지면서 안면에 대한 미용적 문제를 느끼게 되어 내원 1개월전 개인 방사선과의원에서 전산화 단층촬영을 시행한 결과 우측 상악동 전벽에 석회화 반점을 갖는 팽창된 거대한 음영이 인지되어 정밀 검사 및 치료를 받기 위해 내원하였다.

국소 소견: 우측 안면상악부에 미만성의 단단한 돌출부가 촉진되고, 좌측안면과는 비대칭

적 양상을 보였으며, 돌출부의 염증증상이나 피부색조 변화는 없었다. 전비경 및 비내시경 검사상 우측 하비갑개의 종창과 중비도내에 작은 비폴립이 인지되는 것 이외에 다른 소견은 관찰되지 않았으며, 경부 임파선은 촉진되지 않았다.

방사선 소견: 부비동 단순촬영 사진(Water's and Caldwell view)에서 우측상악부에 경계가 불분명한 방사선 비투과성 음영(radiopaque density)을 볼 수 있었고 전체적으로 불투명 유리모양(ground glass appearance)을 나타내었으며(Fig. 1). 전산화 단층촬영사진에서는 석회화 반점을 갖는 팽창된 음영이 우측 상악골에서 인지되었고, 우측사골동과 상악동에 점막이 비후된 소견을 보였다(Fig. 2).

수술 소견: 전신 마취하에 midfacial degloving approach를 통해 양측 상악동전벽과 외비피라미드구조를 완전 노출시켰다. 우측 상악동의 전벽은 돌출되어 있었고, 단단하면서 꺼질 꺼질한 표면을 갖는 병변부위가 상악골의 전두돌기, 치조돌기 및 협골돌기부까지 미만성의

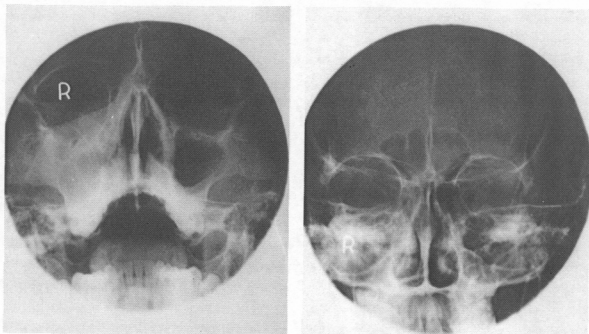


Fig. 1. Water's view and Caldwell view reveal mottled expansile lesion of right maxilla

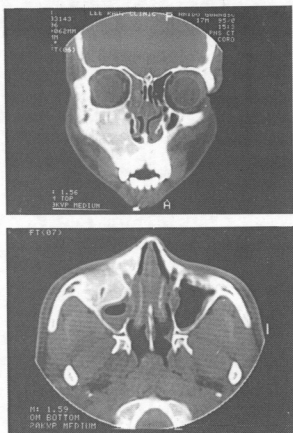


Fig. 2. PNS CT scan reveal bony, mixed density of expansile lesion of right maxilla without destruction of lateral wall of right nasal cavity
A. Coronal section
B. Axial section

로 퍼져있었으며 주위의 골조직과는 경계가 명확하지 않았다. 공기드릴로써 안면대칭을 위한 부분절제술을 시행하였고 우측 비폴립과 우측 사골동 및 상악동염에 대해서는 기능적 내시경수술을 시행하였다.

병리학적 소견: 원추상의 세포들로 구성된 섬유조직의 바탕에 다양한 형태의 미성숙 골주가 소용돌이 양상 또는 불규칙적으로 혼재되어 있는 양상과 특징적인 한자모양 (Chinese letter pattern)의 소견을 보였으며 또한 섬유조직과 골조직 사이에서 다핵거대세포들이 드물게 관찰된다 (Fig. 3).

술후경과: 술 후 양호한 경과를 취하였으며 3개월 후 외국으로 유학을 떠나 더 이상의 추

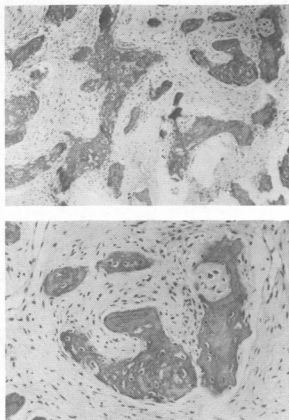


Fig. 3. Histopathology
A : Fibrous tissue stroma having low cellularity and curled spicules of woven with "C" or "BY" configuration (H & E, X100)
B : Woven bones are formed directly from the stroma and not rimmed by osteoblast (H & E, X200)

적관찰은 할 수 없었다.

고 안

두경부의 섬유-골성 병변은 분류와 치료에 있어서 많은 논란의 대상이 되고 있는 질환으로 비록 드물지만 미관상 또는 기능상의 장애를 초래하는 질환이기 때문에 중요하다. 이들 질환중 섬유성 이행성증은 1938년 Lichenstein⁸⁾에 의해 처음으로 기술되었으며 그 후 Lichenstein과 Jaffe⁹⁾는 다른 형태의 섬유-골성병변과는 비교되는 본 질환에 대한 간결한 임상

적 특징을 제시하였다.

섬유성 이형성증은 단골성과 다골성으로 분류되나, 단골성인 경우가 전체의 80%로 더 흔하게 나타난다. 모든 증례의 약 25%에서 안면골을 침범하고 이 중 상악골에서의 발생빈도가 높다. 다골성의 경우에는 여러 골을 한꺼번에 침범하며, 피부의 색조침착 (Cafe au lait)을 동반하는 Jaffe형과 피부 색조침착 및 내분비계 장애를 동반하는 Albright 증후군²¹⁾이 포함된다²⁾.

정확한 원인은 밝혀지지 않았으나 Schlumberger¹⁵⁾는 외상이후에 골조직의 비정상적인 회복에 의해 발생한다고 하였으며, 근래에는 막내골화 (intramembranous ossification)가 일어나는 시기의 이상으로 인하여 발생한다는 가설이 가장 많이 인정받는데 이는 섬유성 이형성증이 신체나 골성장이 빠른 시기에 급속히 자라다가 성장발육이 중단된 사춘기이후에는 병변의 성장이 둔화되는 것을 근거로 하고 있다²³⁾.

발생 빈도는 환자 100,000명당 1명이며, 호발 연령은 10~30대이고, 남여의 발생빈도는 차이가 없다는 보고^{18,19)}와 여자에게서 2배 가량 많이 발생한다는 보고⁷⁾가 있다. 그리고 종족간의 차이는 없다고 한다²³⁾.

대개 무통성 종창이 가장 흔한 증상으로 안면부의 불균형을 초래한다. 상악골에 발생시 상악동내로 발육되면 배설장애로 인한 증상이 동반되고 안와내로 침범되면 시력장애 및 안구내 구조물들의 전이를 초래한다^{7,13)}. 본 레에서도 배설장애로 생각되는 우측 상악동염과 사골동염을 인지하였으며 이에 대해서는 기능적 내시경술을 시행하여 치료하였다.

상악골에 침범한 섬유성 이형성증의 방사선학적인 소견은 섬유성 간질내에 있는 골성조직의 양상에 따라 다양하나, 가장 특징적인 소견은 음영이 아주 균동하지 않고 불투명 유리모양 (ground glass)을 보이는데^{11,14,21)} 본 레에서도 같은 소견을 보였다.

육안적으로는 병변의 부위는 백색, 회색, 옅은 노란색, 또는 연분홍색을 보이며, 표면은

매끄러운 부위에서 꺼칠꺼칠한 부위까지 다양하고^{5,18)} 섬유성 조직 및 미성숙골의 양과 성숙된 골내에 섬유성 골수 (fibrous marrow)의 존재에 따라 다양한 양상을 보인다⁷⁾. 본 레에서는 회백색의 단단하고 꺼칠꺼칠한 표면을 보였다.

조직학적인 소견은 병변의 초기에는 미성숙하고 불규칙한 석회화와 섬유성 골소주들 보이나 점차 증식되면 호염기세포를 가진 밀집된 섬유성 간질이 나타나며 골섬이 형성된다¹⁷⁾. 그리고 잘 분화된 원추상의 세포들이 배열되어 있으며 소용돌이 모양으로 보이는 섬유성 간질과 다양한 양상의 골형성을 보인다^{7,21)}. 가끔 다핵의 거대세포가 나타나며 핵은 일정한 모양을 가지고^{19,21)}, 세포분열은 거의 없다^{7,17,21)}. 본 레에서도 섬유성 간질과 골소주가 혼재된 양상과 특징적인 한자모양 (Chinese letter)의 양상을 보였다.

감별하여야 할 질환으로는 골성 섬유종, 악성 종양, 골육종, 에나멜상피종, 골수염 및 골낭종 등이 있으며¹³⁾ 특히 임상적 및 조직학적으로 골성 섬유종과의 감별이 필요한데 골성 섬유종의 경우 방사선학적으로 뚜렷이 구분되는 가장자리 (clear demarcated edge)를 갖는 점이 섬유성 이형성증과 구별이 가능하다¹⁹⁾고 하였으나 Sherman과 Sternburgh¹⁶⁾은 단골성 섬유성 이형성증의 경우는 방사선학적 및 조직학적으로 두 병변을 구분하는 것은 매우 어렵다고 하였다. Pindborg와 Kramer¹²⁾는 피막의 존재 유무에 따라 두 병변을 구분하였는데 섬유성 이형성증의 경우에는 골형성세포의 가장자리 (osteoblastic rim)와 골층판 (lamellar bone)이 있으며, Waldron과 Giansanti¹⁹⁾, Eversole 등⁶⁾은 임상적 및 방사선학적인 차이에 의해 두 병변이 구별된다고 주장하였다. 또한 골성 섬유종의 경우는 골성장이 정지된 이후에도 병변이 성장하는데 반해 섬유성 이형성증은 성장이 서서히 중단되는 점이 상이하²⁰⁾.

치료는 환자의 나이, 병변의 크기, 위치 및 성장 속도, 수술 후의 안면 변형 및 기능 소실

을 고려하여야 하며 병변의 크기가 작고 안면의 기형을 초래하지 않는 경우에는 이러한 질환이 양성이고 악성화의 빈도가 낮기 때문에 주기적인 관찰을 시행하고, 병변의 크기가 커서 안면에 미용적으로 기형을 초래한 경우에는 외과적인 치료를 시행한다^{13,21)}. 외과적인 치료는 대개 사춘기 이후에 시행하는 것이 좋은데 이는 사춘기 이전에는 병변에 외과적 조작을 가하게 되면 병변자체의 성장을 자극함으로써 재발의 가능성이 많기 때문이다. 그러므로 사춘기 이전에는 병변으로 인한 심한 기능적 장애가 발생하지 않는 한 진단목적의 생검 정도에 국한해야 한다. 외과적 치료의 방법에는 완전절제술과 부분절제술이 있는데 병변이 작고 국한적인 경우에는 완전절제도 가능하겠으나 병변이 큰 경우에는 대개 완전절제술보다는 부분절제술을 시행함으로써 병변부위의 기능을 보존하며 동시에 미용적으로도 만족할만한 결과를 얻을 수 있다. 본례의 경우는 mid-facial degloving approach에 의해 안면에 흉터를 남기지 않고 부분절제술을 시행하여 미용학적으로 만족한 결과를 얻었다. 방사선 치료는 악성화의 가능성이 있기 때문에 시행하지 않는 것이 바람직하며 Tanner, Sabansan 등은 방사선 조사를 받게 되면 대부분이 육종으로 전이된다고 하였고 Schwartz와 Alpert는 방사선 치료를 받지 않았는데도 악성으로 전이한 16명의 환자를 소개하였다¹⁶⁾. 대개 섬유성 이형성종의 악성으로의 전이 빈도는 1/200정도이며, 단골성보다는 다골성에서 악성화가 잘 되는 경향이 있고 또한 남자에서 악성화의 빈도가 더 높은 것으로 보고되어 있다. 이 때 가장 중요한 증상으로는 통증, 부종 및 방사선학적인 현저한 변화이며, 악성화되는 가장 흔한 부위는 두안면부 (craniofacial region)이고, 가장 흔한 조직학적인 소견은 골육종이다.

결 론

저자들은 17세 남자 환자의 우측 상악골에

발생한 임상적으로 매우 희귀한 섬유성 이형성종 1례를 midfacial degloving approach에 의한 부분절제술으로써 미용적으로 만족스러운 결과를 치험하였기에 문헌고찰과 함께 보고하는 바이다.

References

- 1) 박정일·이영노·김진영 외 : 상악동 골 섬유종 1례. 한이인지 12 : 165~169, 1969
- 2) 양희찬·류찬·박용욱 외 : 상악동 골성 섬유종. 한이인지 31 : 676~680, 1988
- 3) 최현목·정해상·윤성철 외 : 상악동, 사골동 및 비강내에 발생한 골성 섬유종 1례. 한이인지 34 : 172~177, 1991
- 4) Albright F et al : *Syndromes characterized by Osteitis Fibrosa Disseminata*. *New Engl J of Med* 216 : 727~746, 1937
- 5) Chatterjip : *Massive Fibrous Dysplasia of temporal bone*. *J Laryngol* 88 : 179~183, 1974
- 6) Eversole LR, Sabes WR, Rovin S : *Fibrous dysplasia : a nosologic problem in the diagnosis of fibro-osseous lesions of the jaws*. *Journal of Oral Pathology*, 1 : 189~220, 1972
- 7) Geogiade N et al : *Ossifying fibroma (fibrous dysplasia) of facial bone in children and adolescents*. *J Ped* 46 : 36~43, 1955
- 8) Lichtenstein L : *Polystotic fibrous dysplasia*. *Arch Surg*. 36 : 874~898, 1938
- 9) Lichtenstein L, Jaffe HL : *Fibrous dysplasia of bone. A condition affecting one, several, or many bones, the graver case of which may present abnormal pigmentation of the skin, premature sexual development, hyperthyroidism or still other extraskeletal abnormalities*. *Arch Pathol* 33 : 777~816, 1942

- 10) Lund VJ : *Ossifying fibroma. A case report. J Laryngo Otol* 96 : 1141~1147, 1982
- 11) Pecaro BC : *Fibro-Osseous Lesions of the Head and Neck. In Nonsquamous Tumors of the Head and Neck I, Otolaryngologic Clinics of North America* 19 (3) : 489~496, 1986
- 12) Pindborg JJ, Kramer IRH : *Histological typing of odontogenic tumours, jaw cysts, and allied lesions. World Health Organization. International Histological Classification of Tumours, No.5, 1971*
- 13) Pound E, Pickrell K, Huger W, Barnes W : *Fibrous Dysplasia (Ossifying Fibroma) of Maxilla ; Analysis of Fourteen Cases. Ann of Surg* 161 : 406~410, 1965
- 14) Scherman RS, Sternbergh : *The roentgen appearance of ossifying fibroma of bone. Radiology* 50 : 595~609, 1948
- 15) Schlumberger HG : *Fibrous dysplasia (ossifying fibroma) of the maxilla and mandible. American Journal of Orthodontic and Oral Surgery*, 32 : 579~587, 1946
- 16) Schwartz DT, Alpert M : *Malignant transformation of fibrous dysplasia, Am J Med Sc* : 247 : 1~20, 1964
- 17) Schwartz E : *Ossifying fibroma of the facial and skull. Ann Jour of Roentgen* 91 : 1012~1015, 1964
- 18) Smith AG, Zvaleta A : *Osteoma, Ossifying Fibroma, and Fibrous Dysplasia of Facial and Cranial Bones. Arch Pathol* 54 : 507~527, 1952
- 19) Walden CA, Giansanti JS : *Benign fibroosseous lesion of the jaw : A clinical radiologic-histologic review of sixty-five cases. Fibrous dysplasia of jaw. Oral surg* 35 : 190~201, 1973
- 20) Williams JL, Faccini JM : *Fibrous dysplastic lesions of the jaws in Nigerians. British Journal of Oral Surgery*, 11 : 118~125, 1973
- 21) Young FW, Putney FJ : *Ossifying fibroma of the sinuses, Arch Otol* 77 : 425~434, 1968