

전두와에 발생한 비석증 1례

인하대학교 의과대학 이비인후과학교실
장태영·박재웅

= Abstract =

A Case of Rhinolith Developed in Frontal Recess

Tae Young Jang, M.D., Jae Woong Park, M.D.

Department of Otolaryngology, Inha University College of Medicine, Incheon, Korea

Rhinoliths are uncommon lesion and usually unilaterally developed. They are usually found on the floor of nose in the inferior meatus or between the inferior turbinate and septum and very rarely in maxillary sinus. They have a foreign body nucleus of bacteria, pus cells, mucus, crust or some foreign material from outside of body. It's composition is usually calcium and magnesium salt, which are originated from desiccated mucus, rhinorrhea, tears by the air flow in nasal cavity. This is the reason why they are common in nasal cavity and very rare in maxillary sinus. However there is no report of rhinolith developed in frontal sinus and ethmoid sinus. Recently, we have experienced a case of the rhinolith in anterior ethmoid sinus and frontal recess of a 48-years old man. Under local anesthesia, the mass measuring 1.5×0.7×0.4 cm was removed through sinoscope.

KEY WORDS : Rhinoliths · Frontal Recess

서 론

비석은 비교적 드문 질환으로, 주로 일측성으로 생기며 호발부위는 비강저부에 가장 많고, 그의 비중격과 하비갑개, 하비도 사이에 주로 발생한다^{5,7)}.

비석은 세균, 응혈, 농세포, 점액, 가피와 그 외 외부로부터의 이물 등이 핵이 되어 그 주위에 calcium, magnesium, sodium염 등이 침착되어 형성된다고 알려져 있다⁹⁾. 이러한 무기염류는 주로 비점액, 눈물 및 농성비루 등이

비강을 통과하는 공기에 의해 건조되어 침착되므로 비석은 비강에서 가장 많이 발생하며 상악동에는 드물고 전두동이나 사골동에선 발생된 보고가 없다⁹⁾.

최근 저자들은 좌측 안구돌출증을 동반한 전사골동과 전두와내의 비석증 1례를 경험하였기에 보고하는 바이다.

증 례

환 자 : 박○선. 48세. 남자.

초진일 : 1994년 11월 8일.

주 소 : 악취가 나는 좌측 혈농성 비루, 안와부종 및 간헐적 두통으로 외래방문 하였다.

과거력 : 20년전 탈장 및 편도선 수술 받았다.

15년전 뇌동맥류로 수술 받았다.

현병력 : 수년전부터 발생한 좌측 악취성 혈농성 비루와 안와부종을 주소로 본원 외래 방문후 입원하였다.

이학적소견

진신소견 : 진신발달 상태 및 영양상태는 비교적 양호하였다.

국소소견 : 좌측 안와 부종과 전비경검사상 좌측 비강에 악취가 나는 혈농성 비루, 중비도 내에 국한된 용종이 보였고 하비갑개가 비후되어 보였다.

구강 및 후두소견 : 특기할 만한 병적소견은 없었다.

검사소견 : 혈액검사상 적혈구수, 백혈구수, 혈색소는 정상이었으며 지혈 및 응고시간 정상 범위였으며 일반 뇨 검사, 심전도, 간기능 검사, 모두 정상 범위였다.

부비동 CT소견 : 좌측 전사골동과 상악동 및 전두동에 염증소견 보이고, 좌측 전두동과 전사골동에 연부조직 음영의 병변이 좌측 안와 쪽으로 돌출되어 좌측 사골 안와판이 파괴되어 있는 소견을 보였다(Fig. 1).

흉부 X선 소견 : 특이 소견 없었다.

치 료

이학적 소견상 중비도내의 비용외에는 특이한 소견 없고, CT상 사골동내의 연부조직 음영의 병변은 전균증 혹은 진균증을 의심하여 내시경하에 수술을 시행하였다.

수술 소견

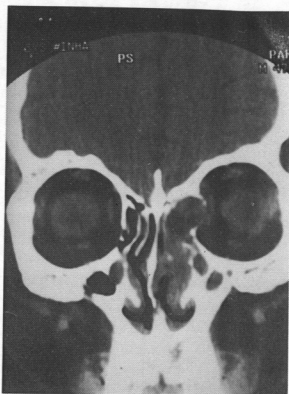


Fig. 1. OMU CT showing soft tissue density in left frontal and anterior ethmoid sinus outbulging into the left orbit.

중비도내의 용종성 육아조직을 일부 제거한 후 전사골동과 전두와내에 밀착되어 있는 비석을 내시경하에서 수술용 감자를 사용해 여러조각으로 나누어 제거하였다. 비석의 크기는 1.5×0.7×0.4 cm 였고, 전두동 개구부의 접막은 비교적 잘 유지되었고 전두와에서 비석을 제거하자 농이 배출되었다. 전사골동 절제술과 상악동구 절개술도 동시에 시행하였다. 중비도의 용종은 비석에의해 이차적인 염증반응으로 생긴 육아조직으로 생각되었다(Fig. 2, 3).

비석의 성분

비석법으로 정성분석하여 ammonia만 검출되었고, calcium, phosphate, carbonate, uric acid, cystine, oxalate, magnesium 등은 검출되지 않았다.

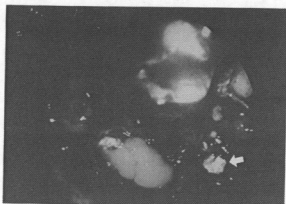


Fig. 2. Irregular rhinolith impacted in frontal recess with draining pus.

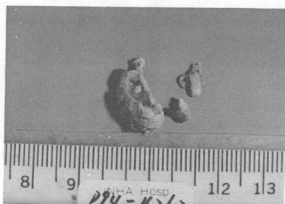

Fig. 3. Fragments of the rhinolith after removal.

고 안

비석의 정의는 비강 혹은 상악동내에서 발견되는 경도의 석회화된 물체로서 비강 혹은 상악동내의 세균, 응혈, 농세포, 점액, 가피, 이물이 핵이 되어서 그 주변에 칼슘 또는 마그네슘과 같은 무기염류 등이 침착되어 형성된다^{9,15,16}.

비석은 주로 편측에 생기며, 호발부위는 비저, 하비도, 하비갑개와 비중격사이의 순이다. 드물게 상악동에 발생한 보고가 있다^{11,12}. 국내에는 비강에 발생한 보고가 있고^{1,2,4,6,7}, 비강과 사골동, 비강과 상악동에 동시에 발생한 보고는 있으나^{3,5}, 사골동이나 전두동에만 발생된 보고는 찾아볼 수 없었다. 이는 비석형성에 관

여하는 무기염류가 주로 비점액, 눈물, 농성비루등에서 기원하는데, 이들이 비강을 통과하는 공기에 의해 건조되어 침착되기 때문에 대부분이 비강에서 호발하게 되며, 기타 부비동에서는 드물게 발생하는 것으로 알려져 있다¹⁰. 이번 예는 전사골동 및 전두와에서 발생한 특이한 예로 저자의 의견으로는 비강이나 중비도에서 일차적으로 발생한 비석이 이동(migration)되어 생긴 것으로 생각되어진다.

비석의 원인에 따라 크게 내인성과 외인성으로 나눌 수 있으며 주로 외인성으로 인한다. 외인성인 경우 외부에서 들어온 이물이 핵이 되고 여기에 무기염류가 침착되어 서서히 커지는데 Carder와 Hill¹¹에 의하면 콩, 구슬, 단추, 종자, 지핀, 제거안된 packing 등이 있으며, 내인성인 경우 미립된 치아, 부골편, 응혈, 건조된 농, 탈락된 상피, 세균 덩어리 등이 있다^{2,7,10,13}. 내인성 원인에 의한 비강결석은 담낭, 방광, 신장, 타액선과 같은 신체의 다른 부위에서 생기는 결석의 원인과 유사하다.

성별 발생빈도는 대부분의 보고에서 여성이 약간 우세하며, Key-Aberg¹⁰는 73.1%, Pelson¹⁰은 56.8%가 여성이었다고 보고하였다. 여성에서 많은 이유는 여성이 비석에 의한 증세에 민감하여 발견이 쉽고 코푸는 힘이 약해 비내 이물을 쉽게 제거하지 못하기 때문이라고 생각된다¹⁵.

발생연령은 30대에서 가장 많고, 20대, 40대, 50대 순이다¹⁵.

비석의 증상은 비석이 극히 완만하게 성장하므로 상당기간 증상없이 경과하다가 일정한 크기가 되면 편측성 비폐색, 악취나는 농성비루 혹은 혈농성 비루, 비출혈 등이 발생하게 된다^{11,17}. 비석이 클 경우에는 비중격만곡 또는 비중격천공이 생길수 있고^{7,8,13}, 그의 안면부종창, 취각장애, 유두증, 두통, 안와의 이동등도 초래할 수 있으나^{2,6,15}, 증상이 없는 경우도 많다^{19,11}. 본 예에서는 특징적으로 안와부종을 호소하였다.

진단은 시진에 의해 가능하나, 소식자에 의한 촉진과 X선 사진이 도움될 수 있고 특히

비강내부에 파괴의 증거가 있으면 진단이 용이하다^{11,16}. 감별해야 할 질환으로는 단순이물, 골괴사, 골종, 화농성 골염, 석회화된 비용, 악성종양, 만성 상악동염 등이 있다^{11,20}.

합병증으로는 부비동염이 주종을 이루고 있으며, Polson¹⁹은 중이질환, 건락성 비염, 비중격 농양, 비중격 천공 등을 보고하였다. 드물게는 Key-Aberg¹⁸는 안와농양과 뇌막염으로 인해 사망한 1례를 보고하였다. 이번 사례는 비석이 사골동이나 전두와에서 발생된 보고가 없고, 비내시경상 비석이 비용모양의 육아조직에 가려져 있었으며, 비석의 주성분이 ammonia이므로 CT상 석회화 소견이 보이지 않아, 저자들은 술전에 진주종이나 진균증을 의심하였던 비교적 드문 경우였다.

결 론

좌측 안와부종과 악취성, 혈농성비무를 주소로 내원한 48세 남자환자의 전사골동과 전두와에서 비석을 내시경하에서 제거하였다. 비석은 주로 비강저부에서 호발하나, 본 예에서와 같이 사골동이나 전두와에서도 발생할 수 있기 때문에, CT상 부비동내에 연부조직 음영의 병변이 있는 경우 비석증도 의심해 보아야 할 것으로 사료된다.

References

- 1) 김인자 : 비석증의 1예. 한이인지 19(3) : 57~59, 1976
- 2) 노관택 · 서정문 · 김중은 : 비석증의 1예. 한이인지 9(2) : 201~203, 1966
- 3) 윤인규 · 이원범 · 서세훈 등 : 안구 돌출증을 동반한 비강 및 사골동내 거대한 비석증 1예. 한이인지 32(4) : 672~675, 1989
- 4) 이석용 · 양요규 · 심삼열 등 : 이비인후과 영역에 희귀한 비석증 2예. 한이인지 25(2) : 392~395, 1982
- 5) 이혜원 · 함돈행 · 김영진 등 : 비강 및 상악동에 발생한 비석증 1예. 한이인지 25(2) : 414~417, 1982
- 6) 최혜석 · 박자룡 · 조진영 등 : 비석증의 1예. 한이인지 29(6) : 892~896, 1986
- 7) 황수재 · 박원웅 · 윤택현 등 : 비중격 천공을 동반한 거대한 비석증의 1예. 한이인지 22(3) : 71~74, 1979
- 8) Abu-Jaudeh CN : *A Giant Rhinolith. Laryngoscope* 61 : 27~29, 1951
- 9) Ballenger JJ : *The Disease of the Nose, Throat & Ear*. p 106~109. 13th ED Lea & Febiger, Philadelphia, 1985
- 10) Bowerman JE : *The maxillary antrolith. J Laryngol* 83 : 873, 1969
- 11) Carder HM, Hill JJ : *Asymptomatic Rhinolith. Laryngoscope* 76 : 524~530, 1966
- 12) Chaker AC, Schwarz GS, Kole GL : *Bilateral rhinolithiasis. Ear, Nose & Throat J* 57(2) : 50~55, 1978
- 13) Dodd GD, Jing BS : *Radiology of the Nose, Paranasal Sinuses and Nasopharynx. The William & Wilkins Company*, p 33~34, 1978
- 14) Eliachar I, Schalit M : *Rhinolithiasis : Report of Eight cases. Arch Otolaryngol* 91 : 88~90, Jan. 1970
- 15) Fairbanks DN, Barr NL : *English otolaryngology* (2) 24A : p 1~7, Harper & Row publishers, Philadelphia, 1985
- 16) Inuyama Y : *Rhinolithiasis, Case Report. (Japanese) Otolaryngology(Tokyo)* 46 : 47~50, 1974
- 17) Issak Eliachar, Moshe Schalit : *Rhinolithiasis : Report of Eight cases. Arch. Otolaryngol* 91 : 88~92, 1970
- 18) Key-Aberg H : *La Rhinolithiasis : Mongraphic et etude de cas. Acta Otolaryngol Stockholm* 3 : p 449~472, 1921~22
- 19) Polson CJ : *On Rhinolith. J Laryngol*

- Otol* 58 : 79~116 1943
- 20) Van Alyer OE, Mahary CD : *Rhinolith* : *A Report two cases. Ann Otolaryngol* 61 : 490~496, 1952