

두개안면절제술을 시행한 비강내 재발된 연골육종 1례

가톨릭 대학교 의과대학 이비인후과학교실
김민식·김병국·조승호·서병도

= Abstract =

Craniofacial Resection via Frontonasomaxillary Osteotomy for a Case of Recurrent Chondrosarcoma in Nasal Cavity

Min-Sik Kim, M.D., Byung-Guk Kim, M.D., Seung-Ho Cho, M.D.,
Byung-Do Suh, M.D.

Department of Otolaryngology, Catholic University Medical College, Seoul, Korea

Chondrosarcoma is a slow growing malignancy rarely encountered in the head and neck, but it is locally aggressive neoplasm with a propensity for local recurrence. The prognosis is unfavorable and wide surgical resection is generally recommended for the proper treatment.

In this paper, a case of recurrent chondrosarcoma in nasal cavity and paranasal sinuses, involving the anterior and middle skull base, was treated by craniofacial resection via frontonasomaxillary osteotomy.

We report this case with surgical technique and a review of the literature.

KEY WORDS : Chondrosarcoma · Craniofacial Resection · Nasal Cavity

서 론

연골육종은 두경부 종양에서 매우 희귀하며, 두경부에 생기는 경우는 우리 몸 전체 발생의 12% 정도이며, 후두, 상악골, 뇌기저부에 주로 발생한다. 연골육종은 적절한 치료가 없는 경우 진행성 파급과 다발성 재발로 사망에 이르며, 광범위한 수술적 절제술이 필수적이다. 예후는 종양의 위치, 분화도, 절제가능성에 따르며, 사망은 주로 두개내 침범에 의한다¹⁾.

저자들은 양측 비강, 비인강, 사골동, 접형동, 우측 상악동, 안와와 전, 중두개저에 파급된, 국소 재발된 연골육종 1례를 전두비상악 골절

제술 (frontonasomaxillary osteotomy) 을 통한 두개안면절제 (craniofacial resection) 를 시행한 1례를 문헌적 고찰과 아울러 보고하는 바이다.

증 례

환 자 : 박 ○ 형, 남자, 42세

초 진 : 1991년 2월 22일

주 소 : 우측 안구돌출 및 우측 시력저하
과거력 및 가족력 : 특이 사항 없음

현병력 : 1984년 좌측시력 감소로 타병원에

서 좌측 비강과 전두개저에 파급된 연골육종으로 진단받고 방사선(7600cGy) 치료와 항암제 치료후 퇴원, 우측 시력으로만 지내다가 1990년 2월부터 우측 안구돌출과 시력저하로 본원 방문하였다. 환자는 91년 cisplatin으로 3차례 항암치료와 방사선(5000cGy) 치료를 우측 사골등을 중심으로 받았으며 Ifosfamide, Etoposide로 4차례의 항암치료후 부분관해후 93년 11월 다시 우측 안구 돌출과 시력저하로 우측 비강내 후상부의 재발을 확인하고 1993년 11월부터 MAID (Mesna, Adriamycin, Darcabazine, Ifosfamide)로 2차례 항암 치료를 하였다.

이학적 소견 : 비중격이 양측으로 융기되어 있었으며 견고 하였다. 우안은 5 cm전방에서 수지계산이 되었으나, 좌안은 실명상태였으며 신경학적 이상 소견은 없었다.

방사선 소견 : 흉부 방사선상 특이 소견 없었다. 혈관 조영 검사상 우측 해면 정맥동으로의 파급 가능성과 우측 내경동맥과의 유착이 의심되었다. 전산화 단층 촬영상 비중격, 좌측 비강, 사골등, 접형동, 비인강을 채운 석회화된 종양과 우측 비강, 사골등, 접형동, 상악동, 안와 내측을 채우고 있는 종물이 관찰되었다 (Fig. 1, Fig. 2).

병리 조직검사소견 : 분화가 아주 좋은 grade I의 연골육종으로 세포질이 풍부하고 잘 발달된 분화를 보이는 연골세포로 구성되어 있고, 핵은 다양하며 타원형, 성상형, 방추형의 세포질을 갖고 있었다. 종양세포의 역형성(anaplasia)은 드물었다(Fig. 3).

수술 및 경과 : 1994년 3월 23일 두개안면절제술을 시행하였다. 전신 마취하에서 양측 관상절개(bicoronal incision)를 가하고 양측 전두 골절제술(bifrontal craniotomy)을 시행하고 전두동의 뇌경막을 박리한후 전두엽을 후퇴시켜 사상관과 접형골편면(planum sphenoidale)까지 전두개저를 노출시켰다. 안면절개는 우측 측면 비절개술(lateral rhinotomy incision)을 가하고 (Fig. 4), 골부를 노출시킨 후 상안와연의 내측 1/3에서 누골, 하안와연의

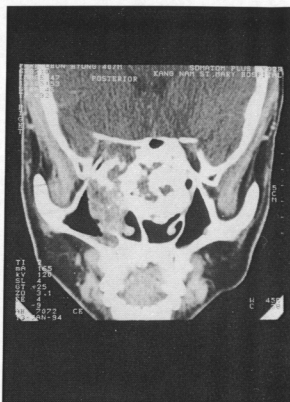

Fig. 1. Coronal CT scan shows inhomogeneous mass involving right nasal cavity, maxillary sinus, sphenoid sinus and calcified mass involving left nasal cavity, nasal septum, sphenoid sinus.

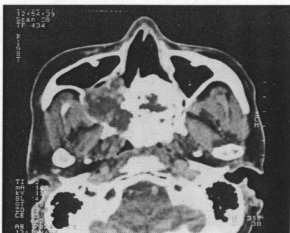

Fig. 2. Axial CT scan shows inhomogeneous mass involving right nasal cavity and maxillary sinus with post. wall destruction. Calcified mass extends to post. of nasal septum.

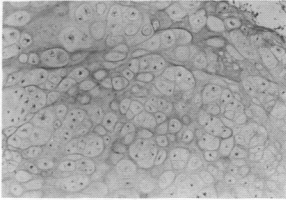


Fig. 3. Well differentiated chondrosarcoma shows hypercellular tumor of cartilage. Tumor cells have frequent hyperchromatic nuclei and binucleated, spindle, oval form. H & E $\times 100$

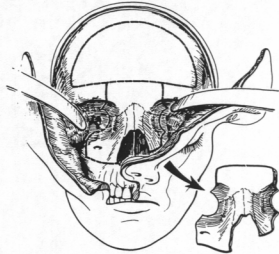


Fig. 5. Diagram of frontonasomaxillary osteotomy.

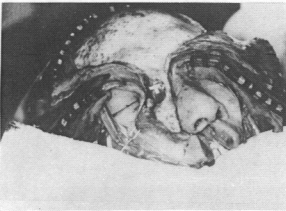


Fig. 4. Coronal flap and face splitting incision (T: Tumor).

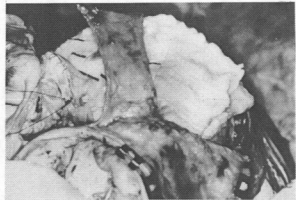


Fig. 6. Elevated galeal frontalis flap

내측 1/3, 이상구 (pyriform aperture)를 따라 내려가며 골절단술을 양측에서 시행하고, 전두개저에서도 골절단술을 시행, 비상악골 판 (nasomaxillary bone flap)을 제거하였다 (Fig. 5).

수술소전은 전방으로 우측눈굴이 외측으로 변위되어 있었고, 지관은 파괴되고 안구, 안구 주위 조직은 외측으로 변위되어 있었다. 후방으로는 상악동의 후벽을 파괴하고, 외측으로 안와의 내측을 파괴하고 시신경을 누르고 있었으며, 우측 접형동은 종골로 가득 차있었고, 상방으로는 경막과 유착되어 있었고 해면 정

맥동을 상외측으로 변위시키고 일부 중두개저로 파급되어 있었으며, 하방으로는 우측 비강을 종골이 가득 채우고 있었고 비중격 천공이 있었으며, 내측으로는 석회화된 좌측의 종골과 경계를 이루고 있었다. 종골은 시신경, 해면정맥동등 주위 조직으로부터 비교적 쉽게 분리되었으며, 중두개저의 종골과 석회화된 좌측 종골도 en bloc으로 같이 적출해 내었다.

두개저의 결손은 모상 전두근막 (galeal frontalis flap)을 이용하여 재건하였고 (Fig. 6), 제거 했던 골판들을 다시 봉합하였다. 우측 안와벽의 결손과 전두개저 결손부위에 피부이식 (split thickness skin graft)을 시행하였다. 환자는 수술후 35일째 퇴원하였고 이후 2년간 재발없이 추적관찰중이다.

고 찰

연골 육종은 천천히 자라는 종양이나, 국소적으로 진행이 빠르고 국소재발이 빈번하다. 호발부위는 골반, 대퇴, 늑골이며 두경부에서는 드물다. 악성골 종양의 10~20%를 차지하고 있으며 주로 30에서 60대사이에서 호발한다⁹⁾.

연골 육종의 12% 정도는 두경부에서 발생하며 후두, 상악동, 두개저에서 주로 발생한다. 성비는 보고자에 따라 다르나 남자가 다소 우세하며 1 : 1 내지 10 : 1이다. 평균 연령은 30대이고 후두의 경우는 예외적으로 50~60대에 많이 나타난다^{20,26,27)}.

임상증상은 종양의 위치와 크기에 따라 나타나는데, 큰 종괴에 의하여 비폐색, 비루, 비출혈, 두통, 안구출혈, 누루, 안면동통, 치통, 이충만감등의 증상이 나타난다. 두개저를 침범한 경우 시력 감퇴나 안구 돌출, 뇌신경 증상이 나타난다^{4,5,15,19)}.

두경부의 연골육종은 타부위에 전이가 잘 일어 나지 않으며 대개 말기에 가면 전이가 일어나는데 주로 폐나 골 부위에 잘 발생하며 인접 임파선에는 잘 전이하지 않는다^{4,9)}.

원인으로는 현재까지 알려진 것이 없으며 선형 조건으로는 다발성 유전성 외골증 (multiple hereditary exostosis), Ollier씨 병, Maffucci씨 증후군과 정맥내 조영제사용, 골의 파켓씨병 (paget's disease), 연골점액상섬유종 (chondromyxoid fibroma)와 방사선 조사 경력도 관계될 수 있다²⁸⁾.

진단은 조직학적 소견에 의하는데 고밀도 분포, 주변 조직에의 침윤, 핵과 세포질의 비정형성을 보인다. 잘 분화된 연골육종은 양성인 연골종과 감별이 쉽지 않다²⁾. Evans등은 세포밀도와 유사분열 속도, 핵 크기에 따라 grade I에서 III로 나누었는데, grade I이 가장 많으며 조직학적 특성은 1) 작고 진하게 염색된 핵들이 주를 이루며, 2) 기질이 연골상 (chondroid)에서 점액성 (myxoid)이고, 3) 석회화가 빈번하고 골 형성도 있으며, 4) 하나의

소와내에는 2개이상의 다핵이 있거나, 5) 증종도 또는 큰 핵을 가진 세포들이 조밀하며 유사분열 상은 거의 드물거나 없다⁹⁾. grade II는 cellularity가 더 증가되었고 핵이 grade I보다 더 크고, grade III에선 핵이 더욱 커지며, 다핵화 (multinucleation)가 더욱 두드러지고, 또한 방추형 세포 (spindle cell form)가 풍부해지며, 연골 분열 (lobulation)이 보존된다⁹⁾.

전자 현미경학적으로는 조면 세포질 내세망 (rough endoplasmic reticulum : RER)이 풍부하고 골지 복합체가 현저하며 지방소포 (lipid droplet)에 근접해서 당원 (glycogen) 입자들의 응집을 나타낸다. 수조 (cisterna)는 확장되며 세포질 밖의 물질로는 단백 당원 과립과 세사 (proteoglycan granules and filament)를 포함한다¹²⁾.

치료는 종양의 완전한 제거가 예후에 가장 중요한 요소가 되며 방사선 치료의 경우 효과가 없다는 보고가 있으나¹⁵⁾, 절제가 불가능한 경우나 부적절한 외과적 경계 (surgical margin)의 경우에 술후 요법으로 적용 할수 있다^{4,9,11,16)}. 항암제는 grade II, grade III, 간엽성, 역분화성 연골 육종 같은 국소 파급이나 전이의 가능성이 높은 경우에 시행할 수 있다고 하였다¹⁴⁾.

예후는 종양의 발생 부위, 종양의 조직학적 분화도, 종양의 절제 가능성등에 의해 결정된다^{9,15)}. 부비강이나 측두골에서와 같이 수술적 접근이 어려운 경우에는 예후가 나쁘고⁸⁾, 조직학적으로 grade III가 가장 예후가 나쁘다⁶⁾.

사망은 주로 두개내 파급에 의하고 원격 전이에 의해서도 일어난다⁹⁾. Fu 등에 의하면 비강, 비인강, 부비강에서 발생한 악성 연골 10례중 4례에서 두개저를 파괴하는 국소 재발로 사망하였는데 이 원인은 불완전한 절제가 원인이었다¹⁰⁾.

본 증례에서도 비강, 비인강, 부비강에의 침범과 두개저 파괴가 발생한 국소 재발이었으나 두개안면절제술을 통한 종양의 완전 절제로 좋은 결과를 얻었다.

두개안면절제술 (craniofacial resection)은

외과적 접근이 어려운 전두개저를 침범하는 종양, 안와종양, 비강종양, 부비동종양 등에 적용하여 en bloc으로 절제할 수 있으며 종양의 두개내 침습정도를 정확히 파악할 수 있고, 슬럼프 뇌 보호에도 좋아 완치율을 높일 수 있는 장점이 있다.^{3,7,10)}

두개안면절제술로 치료가능한 해부학적 구조물은 시상판, 전두개저, 전두동, 사골동, 상악동, 접형동 전벽, 안구, 안구구조와 중두개저의 기저부이다¹³⁾. 두개안면절제술의 급기는 1) 상방으로 경막을 뚫고 전두엽까지 종양이 파급된 경우, 2) 후방으로 시상판과 사골와 (fovea ethmoidale)까지 침범하여 시신경 교차에 과도한 힘이 가해지거나, 척추전 근막을 침범한 경우, 3) 양측 시신경을 침범한 경우, 4) 외측으로 상안와열이나 해면 정맥동까지 파급된 경우와²⁰⁾ 두개내 내경동맥, 측두엽을 침범한 경우이다²²⁾.

경막침습과 안구 침범은 장기간 생존율에 중요한 영향을 미친다²⁵⁾.

본 증례에서는 상안와열과 중두개저까지 파급이 있었고 양측 시신경을 압박하고 있었고 양측 비강과 부비강을 침범한 거대한 종물이었으나 frontonasomaxillary osteotomy를 통한 두개안면절제술로 완전한 절제가 가능하였다. frontonasomaxillary osteotomy는 전두개저 심부의 중심부 병변에 광범위한 노출로 수술 시야가 좋고, direct vision에서 안전하게 종양을 제거할 수 있는 장점이 있다¹⁷⁾.

술후 가능한 합병증은 감염, 안와 및 안면부종, 뇌척수액 유출, 급성 뇌종후군, 복시, 출혈이 가능하며 요붕증, 간염, 혼수, 위장관 출혈, 경막하 혈종과 반신 마비도 생길수 있다^{19,23)}. 최근 두개저 결손 재건에 쓰이는 두개 끝막판 (pericranial flap)은 두피를 이루고 있는 층층에서 모상건막 (galea)의 바로 아래에 존재하는 결체 조직과 끝막을 합한 층으로, 상안와동맥, 상환차 동맥과 천측두 동맥에서 혈관지배를 받아 조직편의 생존율이 아주 높다. 또한 이 조직편은 비강쪽의 dermal 또는 split thickness skin graft에 혈류를 제공하여 이를 생

존케 한다¹⁸⁾. 모상 건막판의 경우 바리시 두피의 모양을 포함하지 않도록 해야하며 기술적으로 더 세심한 주의가 필요하므로, 두개끝막판의 사용이 더 용이하여 현재 보편적으로 가장 많이 사용되고 있다^{18,21)}. 모상건막-두개끝막판 (galeal pericranial flap)은 이보다 혈관 분포상태가 더 좋다²²⁾. 모상건막판 (galeal flap)은 주로 두개저 종양의 작거나 중간 크기의 결손에 쓰이고 측두근막판 (temporal muscle flap)은 주로 전두개저 외측의 중간 또는 큰 결손에, 근피판 (myocutaneous flap)은 큰 결손에 쓸수있고, 대흉근 피판, 승모근 피판 및 광배근 피판등이 사용 될 수 있다²⁴⁾.

본 증례에서는 모상전두근막판 (galeal frontalis flap)으로 전두개저의 결손을 재건하였고, 우측 대퇴부에서 얻은 split thickness skin graft로 우측 안와의 결손과 비측의 전두개저 결손을 재건하였고 다른 합병증이나 재발 없이 2년째 추적 관찰중이다.

결 론

저자들은 양측 비강, 비인강, 부비강, 전·중두개저에 파급된 재발된 거대한 연골육종의 증례를 경험하고 두개안면절제술을 통하여 종양의 외과적 근치수술을 실시한 후 좋은 결과를 얻었기에 문헌적 고찰과 함께 보고하는 바이다.

References

- 1) 서장수·도문경·이경향 등 : 두개 안면 절제술을 시행한 비강내 연골 육종 1례. 한이인지 36 : 822~825, 1993
- 2) 안건영·김유찬·이상민 등 : 설골에 생긴 연골육종 1례. 한이인지 37 : 1347~1351, 1994
- 3) 이철희·민양기·정하원 : 두개 안면 절제술. 한이인지 33 : 782~786, 1990

- 4) Arlen M, Tollefsen HR, Huvos AG, et al : Chondrosarcoma of the Head and Neck. *Am J Sur* 120 : 456~460, 1970
- 5) Bates GJEM, Herdman RCD : Chondrosarcoma of the sphenoid- A case report and review. *J Laryngol Otol* 102 : 727~729, 1988
- 6) Batsakis JG, Lindberg RD, Panje WR, et al : Comprehensive Management of Head and Neck Tumors. Sanders, Co. pp 1521~1524, 1987
- 7) Blitzler A, Lawson DH, Friedman WH : Surgery of the paranasal sinuses. WB Saunders company 270~275, 1985
- 8) Bridger GP : Radical surgery for Ethmoid cancer : *Arch Otol* 106 : 630~634, 1980
- 9) Burkey BB, Hoffman HT, Baker SR, et al : Chondrosarcoma of the Head and Neck. *Laryngoscope* 100 : 1301~1305, 1990
- 10) Cheesman AD, Lund VJ, Howard DJ : Craniofacial Resection for Tumors of the Nasal cavity and Paranasal sinuses. *Head and Neck Sur* 8 : 429~435, 1986
- 11) Ellingwood KE, Million RR : Cancer of the nasal cavity and ethmoid/sphenoid sinuses. *Cancer* 43 : 1517~1526, 1979
- 12) Erlandson RA, Huvos AG : Chondrosarcoma : A Light and Electron Microscopic study. *Cancer* 34 : 1642~1652, 1974
- 13) Evans HL, Ayala AG, Romsdahl MM : Prognostic Factors in Chondrosarcoma of Bone. *Cancer* 40 : 818~831, 1977
- 14) Finn DG, Goepfert H, Batsakis JG, et al : Chondrosarcoma of Head and Neck. *Laryngoscope* 94 : 1539~1544, 1984
- 15) Fu YS, Perzin KH : Non-epithelial tumor of the nasal cavity, paranasal sinuses, and nasopharynx : A clinicopathologic study. *Cancer* 34 : 453~463, 1974
- 16) Harwood AR, Krajbich JI, Fornasier VL : Radiotherapy of Chondrosarcoma of Bone. *Cancer* 45 : 2769~2777, 1980
- 17) Jackson IT : Craniofacial Osteotomies to Facilitate the Resection of Tumors of the Skull Base. In *Neurosurgery Update I Dignosis, Operative Technique and Neuro-Oncology*. McGraw-Hill, Inc pp 277~291, 1990
- 18) Johns ME, Winn HR, Mclean WC, et al : Pericranial flap for the closure of the defects of craniofacial resections. *Laryngoscope* 91 : 953~959, 1981
- 19) Ketcham AS, Hoyer RC, Buren JMV, et al : Complications of intracranial facial resection for tumor of the paranasal sinuses. *Am J Sur* 112 : 591~596, 1966
- 20) Myers EM, Thawley SE : Maxillary Chondrosarcoma. *Arch Otolaryngol* 105 : 116~118, 1979
- 21) Shah JP, Galicich JH : Craniofacial resection for malignant tumors of ethmoid and anterior skull base. *Arch Otolaryngol* 103 : 514~517, 1977
- 22) Shah JP, Kraus DH, Arbit E, et al : Craniofacial resection for tumors involving the anterior skull base. *Otolaryngol Head and Neck Sur* 106 : 387~393, 1992
- 23) Sisson GA, Toriumi DM, Atiyah RA : Paranasal sinus malignancy : A comprehensive update. *Laryngoscope* 99 : 143~150, 1989
- 24) Stiernberg CM, Bailey BJ, Weiner RL, et al : Reconstruction of the Anterior Skull Base Following Craniofacial Resection. *Arch Otolaryngol Head and Neck* 113 : 710~712, 1987
- 25) Tuyl RV, Gussack GS : Prognostic Factors in Craniofacial Surgery. *Laryngoscope* 101 : 240~244, 1991

- 26) Waga S, Tochio H, Yamagiwa M, et al :
Chondrosarcoma of the Ethmoid sinus
Extending the Anterior Fossa. Sur Nurol
16 : 324~328, 1981
- 27) Webber PA, Hussain SSM, Radcliffe GJ
: Cartilaginous Neoplasms of the Head
and Neck. J Laryngol Otol 100 : 615~
619, 1986