

중이에 발생한 타액선 분리종 1례

인하대학교 의과대학 이비인후과학교실

김준형 · 이승철

= Abstract =

A Case of Salivary Gland Choristoma in the Middle Ear

Joon-Hyung Kim, M.D., Seung-Chul Lee, M.D.

Department of Otolaryngology, InHa University, College of Medicine,
Sungnam, Korea

Although Salivary gland choristoma of the middle ear is a rare congenital benign disease which develop conductive hearing loss, it is frequently associated to ossicular and facial nerve anomalies of which the otologist should be aware. The mechanism of development of salivary gland choristoma of the middle ear is unknown. As growth or malignant change of the tumor has not been reported yet when biopsy has revealed normal salivary gland tissue, complete resection of the tumor is not recommended if the facial nerve may be injured. We report a case of salivary gland choristoma of the middle ear and reviewed several literatures.

KEY WORDS : Salivary gland choristoma · Middle ear

서 론

분리종이란, 기관 또는 신체의 일부로서 조직학적으로는 정상이나 발생학적 이상으로 인해 비정상적인 부위에 존재하는 조직괴를 말하며¹⁾, 중이내 타액선 분리종은 발생학적으로 제 2 세궁의 근위부 주위의 이상으로 생기는, 조직학적으로는 정상적인 타액선 조직을 가진 종양이다.

1961년 Taylor 와 Martin¹⁰⁾에 의해 일측성 전음성 난청을 가진 환자에서 본 질환이 처음으로 보고된 이후 현재까지 약 13명의 환자가 보고되었으며^{3,4,5,6,8,9,11,14,17,18,20)}, 국내에서는 한명²⁾의 증례 보고가 있었다. 본 교실에서는 이소골 기형으로 인한 전음성 난청과 함께 안면신경의

기형을 동반하는 것으로 알려진 희귀한 중이내 타액선 분리종을 경험하여 문헌적 고찰과 함께 증례 보고하는 바이다.

증 례

환 자 : 이○재, 남자, 만 5세

초 진 : 93년 6월 14일

주 소 : 우연히 발견된 중이내 이상 종괴

과거력 및 가족력 : 특이 사항 없음

현병력 : 좌측 급성 중이염 의증으로 개인의 원 치료 중, 좌측 중이강내에 위치한 종물이 발견되어 적절한 검사 및 치료를 위하여 본 교실로 전원 되었다.

이학 소견 : 환아의 문진상 좌측 난청을 의심할 만한 소견은 없었으며, 안면 신경의 마비는 없었고, 이경 검사상 좌측 정상 고막을 통해 중이강 후상방으로 위치한 연 분홍색 내지 회색의 종물이 관찰 되었다(그림 1).

임상 검사 소견 : 환아의 연령이 어려 순음 청력 검사는 시행하지 못하였고, 임피던스 청력 검사 상 우측은 A형을 보이나 좌측은 As형이었다.

방사선 검사 : 측두골 전산화 단층 촬영상 좌측에서 안면신경과 연결된 연조직 음영의 종괴가 중이강내에 위치하고 있었다(그림 2).

수술 소견 : 환아는 전신마취하에서 유양동삭개술 및 실험적 고실 절개술을 시행하였다. 유양동은 경화형이었고, 고막은 정상소견이었으며, 중이강 기저부에는 소량의 장액성 저류가 있었다. 후상고실과 중고실을 채우는 연분홍색의 종물에 의해 추골 및 침골의 가동성 저하 및 침골의 체부 장각 및 단각의 소실이 관찰되었다. 종물은 고실부 안면신경관을 노출시키면서 안면신경과 유착되어 있었고, 고삭신경은 종물의 외측으로 밀려있었으나 유착은 없었다. 한편 종물의 일부는 가는 줄기를 통하여 고실동 점막에 연결되어 있었다. 중이 점막, 구씨관 및 추골과 등골은 정상소견이었다. 종물은 침골의 제거후 안면신경으로부터 조심스럽게 제거를 시도 하였으나, 신경 손상의 위험이 있어 완전제거는 불가능하였다. 청력 개선을 위한 이소골 성형술은 이차 수술의 가능성을 고려해 시행하지 않았다.

경과 및 병리소견 : 환자는 수술후 안면신경은 정상 기능을 보였으며 술후 7일째 퇴원하였다. 채취한 종물의 조직검사 결과는 호흡상피 세포에 둘러싸인 정상적인 타액선 조직이 지방섬유 조직과 함께 관찰되어 중이에 발생한 타액선 분리종으로 진단되었다(그림 3).

고 안

타액선은 일정한 위치에 존재하는 주타액선

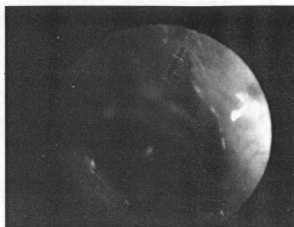


Fig. 1. Oto-telescope reveals mass shadow (arrow) in posterior portion of middle ear through intact drum.

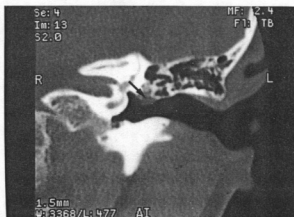

Fig. 2. Coronal CT scan shows the soft tissue mass (arrow) in the middle ear.

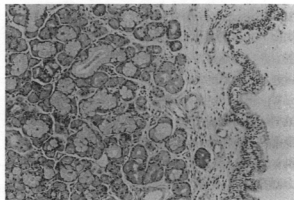


Fig. 3. Light microscopic examination of the surgical specimen shows normal salivary gland tissue which is covered by respiratory epithelium.(H-E stain×200)

인 이하선, 악하선, 설하선과 함께 소타액선들로 구성되어 이들은 주로 구강, 입술, 구개, 구강협부 및 설근부에 위치한다¹⁾. 이형(heterotropic) 타액선 조직은 흔히 구인두 및 이하선 주위 임과절에서 발견되며⁹⁾, 일부는 뇌하수체 중이, 유양동, 갑상선, 부갑상선 및 경부에서 발견된다^{15,21)}.

중이강에 타액선 조직이 생기는 기전은 밝혀지지 않았으나, Willis¹⁹⁾는 이형조직이 생기는 기전으로 발생과정에서 조직의 일부가 원거리 전위되어 발생한다고 하였고, Patten¹³⁾은 이하선이 확장되어지는 태생 8 주에 이하선 상피의 확장된 잔존물이나, 구강 상피 세포가 기본 간엽조직으로 함몰시 생기는 인두 내배엽 유래의 타액선이 기형적으로 확장되어 중이강 내 이형 타액조직이 발생한다고 하였다. 태생 4개월에 제 2쇄궁의 발생학적 이상에 의해 침골, 등골 및 안면신경의 고실내 분지의 기형등을 동반하게 된다. 이러한 발생학적 이상을 동반한 타액선 분리종은 하나의 증후군으로 생각되어지고도 있다²⁰⁾.

본 증례를 포함하여 국내외의 14증례를 고찰하여 보면 다음과 같다(표 1). 연령분포는 5세부터 52세였고, 성비는 5(남):9(여)였으며, 4례에선 우측에, 9례에선 좌측에, 1례에선¹⁴⁾ 환자의 사후 조직 검사상 양측에서 모두 발생하였다. 대부분 경우에 이소골 기형과 함께 안면신경의 이상 소견을 보였고, 그외 몇 가지의 소견을 볼수있었다. 동반된 이소골의 기형은 침골의 기형이 9례, 등골의 기형이 4례였고, 3례에서는 종피에 의해 등골이 가려져 있어 확인할 수 없었다. 안면신경의 기형은 8례에서 안면신경관의 노출이 있었고, 3례에서는 신경주행의 이상을 보였고, 종피에 의해 확인할 수 없는 경우가 3례 있었다. 그 외 동반된 이상 소견으로는 이개 기형이 2례, 이개 상부 종골이 3례에서 있었으며, 2례에서는 난원창이 종골에 의해 가려져 있었으며, 2례에서는 분리종이 중이강내에 국한되지 않고 유양동까지 확장되어 있었고, 1례에서는 등골 동맥이 관찰되었다. 중앙 절제를 위한 시형적 고실 개방술과

Table 1. Summary of findings in 14 reported cases of salivary gland choris-toma of middle ear

Age	Facial nerve
Mean 20 years	Dehiscence 7
Range 5 52 years	Displaced 3
Sex	Obscured by tumor 4
Male 5	Postoperative palsy
Female 9	temporary 3
Ossicular anomalies	permanent 1
Incus	Ossiculoplasty
Normal 4	Attempted 4
Malformed 9	Hearing gain 3
Stapes	No change 1
Normal 5	Associated anomalies
Malformed 4	Abnormal auricle 2
Obscure by tumor 3	Supra-auricular mass 3
Miscellaneous	
Obliteration of oval window 1	
Tumor extension into mastoidantrum 2	
Persistent stapedia artery 1	

함께 이소골 성형술이 4례에서 시행되었고, 이중 3례에서 청력이 증진되었고 1례에서는 변화가 없었다. 본 증례에서 소량의 중이내 장액성 액체의 저류가 있었는데, 이것은 이형 타액선 조직으로부터 분비된 것으로 생각되어지며²⁰⁾ 좌측 임피던스 청력상 As형으로 나온 이유는 종골에 의한 이소골의 가동성 저하에 기인하는 것으로 생각되었다. 이상의 14 증례에서 모두 시형적 고실 개방술을 통해 종피의 제거를 시도 하였고, 안면 신경과의 유착시는 안면신경 보존에 의하여 제한적으로 시술하였으나, 중앙 절제후 안면 신경은 3례에서는 일시적으로, 1례에서는 영구적 마비가 있었다. 종피의 전 적출을 하지 못한 경우, Steffen과 Mouse¹⁷⁾가 15년간 Taylor와 Martin¹⁸⁾이 14개월간 추적한 결과, 종피의 재생장은 없었고 남아 있는 타액선 조직에 의한 골과피동의 증가는 없었다고 한다. 두경부에 발생하는 이형 타액선 조직이 회귀함에도 불구하고 이형 타액선

조직으로부터 발생한 것으로 추측되는 타액선 악성 종양이 3례 보고된 바는 있으나 중이에서의 보고는 아직 없는 바이다.

본 증례는 침골 기형과 안면 신경과의 유착이 동반된 중이내 타액선 분리종을 수술적으로 제거후 조직 검사로 진단하였기에 문헌 고찰과 함께 보고하는 바이다.

결 론

중이내 타액선 분리종은 매우 드물기는 하나, 대부분의 경우 이소골과 안면 신경이상을 동반하므로 종양의 수술적 제거시 세심한 주의를 요한다. 보고된 증례 중 종양의 재발 및 악성화의 보고는 없으므로, 안면 신경의 손상 위험이 있는 경우 종양의 전적출보다는 보존적인 수술요법이 요구된다고 사료된다.

Reference

- 1) 백만기 : 최신이비인후과학 pp277 일조각, 서울, 1987
- 2) 임서규 · 조진생 · 정인교 외 : 중이강에 발생한 타액선 Choristoma 1 례. 한이인지 36 : 1049~1053, 1993
- 3) Abadir W · Pease W : Salivary gland choristoma of the middle ear. J Laryngol Otol 92 : 247~248, 1978
- 4) Bruner R : Salivary gland choristoma of the middle ear. Arch Otolaryngol 91 : 303, 1970
- 5) Cannon C : Salivary gland choristoma of the middle ear, Am J Otol 1 : 250, 1980
- 6) Capringer C · Hora J : Middle ear choristoma with absent oval window, Arch Otolaryngol 85 : 39~40, 1967
- 7) Friedmann I · Anold W : Pathology of the ear. 1st Ed Churchill-Livingstone, London : 205~206, 1993
- 8) Hociota D · Otmand T : A case of salivary gland choristoma of the middle ear.

- Laryngol Otol 89 : 1065, 1975
- 9) Kartush JM · Graham MD : Salivary gland choristoma of the middle ear : A case report and review of the literatures. Laryngoscope 94 : 228~230, 1984
- 10) Ludmer B · Jeachinms HZ · Ben-Arie J et al. : Adenocarcinoma in heterotopic salivary tissue. Arch Otolaryngol 107 : 547~548, 1981
- 11) Mischke RE · Brackmann DE · Gruskin P : Salivary gland choristoma of the middle ear : Arch Otolaryngol 10 : 432~434, 1977
- 12) Nogurea JT · Hoarse FR : Congenital ossicular defects with a normal auditory canal : Its surgical treatment. Eye, Ear, Nose and Throat Mon 43 : 27~39, 1964
- 13) Patten BM : Human embryology 3rd Ed. New York, Mcgrow Hill Co, 1968
- 14) Peron DL · Schunknecht HF : Congenital cholesteatoma with other anomalies. Arch Otolaryngol 101 : 498, 1975
- 15) Pasavento G · Ferlito A : Benign mixed tumor of the heterotopic salivary gland tissue of the upper neck, J Laryngol 90 : 577~584, 1976
- 16) Singer ML · Applebaum EL · Loy KD : Heterotopic salivary tissue in the neck. Thieme Inc. New York, pp 63~70, 1984
- 17) Steffen T · House W : Saivary gland choristoma of the middle ear. Arch Otolaryngol 76 : 74~75, 1962
- 18) Taylor G · Martin H : Salivary gland tissue of the middle ear. Arch Otolaryngol 73 : 49~51, 1961
- 19) Willis RA : The borderland of embryology and pathology. London, Butterworth Publishing Co. 1958
- 20) Wine C · Metcalf J : Salivary gland choristoma of the middle ear and mastoid. Arch Otolaryngol 103 : 434~436, 1977
- 21) Youngs L · Scofield H : Heterotopic salivary gland tissue in the lower neck. Arch Pathol 83 : 550~556, 1967