

하악골의 치근낭종성 병변 2례

한일병원 이비인후과
김형진·김요완·최득록·전성호

= Abstract =

Two Cases of Odontogenic Cyst in Mandible

Hyung Jin Kim, M.D., Yo Wan Kim, M.D., Deug Rok Choi, M.D.,
Seong Ho Chun, M.D.

*Department of Otolaryngology, Hanil General Hospital,
Seoul, Korea*

Cystic lesions in mandible and maxilla are not infrequently encountered in the field of otolaryngology and most of them are associated with development of tooth and so a variety of disease entities are to be differentiated. Among them, ameloblastoma and dentigerous cyst are the most important diseases to be differentiated but practically the number of cases of experiences in otolaryngology is a few and the treatment principle is still controversial.

Recently the authors have experienced cases of ameloblastoma and dentigerous cyst, which presented with repeated swelling in mandible angle. So we report these cases with summary of ameloblastoma and dentigerous cyst by the review of literature.

KEY WORDS : Odontogenic cyst · Ameloblastoma · Dentigerous cyst.

서 론

하악골 및 상악골에 발생하는 낭종성 병변은 이비인후과영역에서 드물지 않게 접하는 질환군으로서 염증성 치근낭종을 제외하고 대부분이 치아의 발생과 연관되어 있으며(odontogenic), 감별해야 할 질환은 다양하다. 이 중 범랑아세포종과 여포성 치성 낭종은 가장 대표적인 중요 감별 질환이나 실제 이비인후과 분야에서 그 치험률은 최소하고 치료방법 등이 논란의 대상이 되고 있다. 이에 저자들은 하악골의 반복적 종창등의 증상을 호소하여 내원한

범랑아세포종 및 치성 낭종 각 1례를 최근 치험하였기에 이를 비교하고 문헌고찰과 함께 보고하는 바이다.

증 례

증례 1

환 자 : 정○일, 36세, 남자.

초진일 : 1993년 5월 17일

주 소 : 우하악각의 무통성 종창.

현병력 : 2개월 전부터의 우측 턱부 및 하악

각부위의 간헐적 무통성 종창을 주소로 본인 이비인후과 외래 방문하여 치계낭종 또는 종양의심하에 수술 권유받고 입원하였다.

가족력 및 과거력: 특이사항 없음.

초진 및 검사 소견: 우측 협부 및 하악각부위의 경도의 경계가 불분명한 미만성 무압통성 종창이 보였고 개구 장애나 부정교합은 없었음. 경부 임파절은 촉진되지 않았고 타액분비상태도 정상이었다.

방사선학적 소견: Panoramic view(그림 1), Mandible CT(그림 2)에서 다수의 내부 격벽을 가진 팽윤된 비 균질성의 방사선 투과성의 음영이 우측 하악체, 하악각, 하악지에 걸쳐 보였다. 종물 내부에는 매복치가 보였으며 부분적인 골피질 파괴조건도 보였다. 그외 임파절 종창이나 종물의 전이 등은 보이지 않았다.

수술소견 및 경과: 구후삼각에 2cm 절개후 3cc 초코렛 색깔의 장액성의 내용물을 흡인후 낭종벽을 박리하였다. 관주후 조대술(marsupialization)을 시행하였다. 당시 술후 조직검사 결과상 치성 낭종으로 보고받고 추적관찰 3개월후 2차수술을 시행하였다.

우측 하악각 후하방에 피부 절개한 후 하악지까지 박리를 시행하였고 낭종의 전벽과 내부구조물을 동시에 제거하였다. 동결절편 생검상 범양아세포종으로 판명되었다. 이신경(mental nerve)과 함유된 제3대구치는 같이 제거되었고, 남은 악골 주변부를 drilling한 후 장골이식(iliac bone graft)을 시행하였고 8자모양 wire결찰로 고정하였다(그림 3). 수술후 7일만에 특이사항 없이 퇴원하였다. 현재 외래 추후관찰상 합병증 및 재발을 우려할 만한 증세는 발견되지 않고 있다.

병리 소견(그림 4): 5×4×3cm 크기의 치아를 함유하고 있는 종괴였으며 법랑기(enamel organ)와 유사한 상피세포도(epithelial island)로 구성되어 있었다. 각각의 상피세포망의 중앙부위에는 세포 분포도가 낮은 성상망상구조를 보였으며, 이 구조는 편평상피세포 이행성(squamous metaplasia)을 보였다. 바깥층의 세포들은 원주세포로 구성되어 있으며 기저막에

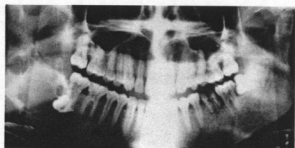

Fig. 1. Preoperative mandible panoramic view showing bulging contour with inner multiseptated radiolucent lesion and unerupted tooth within it.

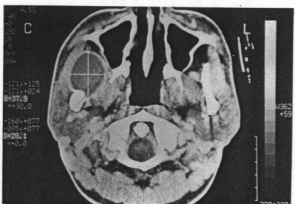

Fig. 2. Preoperative mandible CT axial view showing expansile nonhomogenous multilobulated mass with inner septums involving right mandibular body, angle and ramus and unerupted tooth within it and partial cortical disruption.

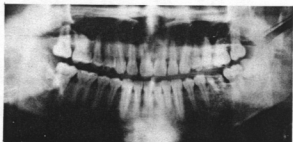


Fig. 3. Postoperative panoramic view showing figure of eight wiring and iliac bone graft.

수직으로 배열되어 있었다. 일부에서 치성 낭종 구조가 관찰되었는데, 낭종의 내벽은 편평상피 세포층으로 둘러싸여 있었고 기저막층에

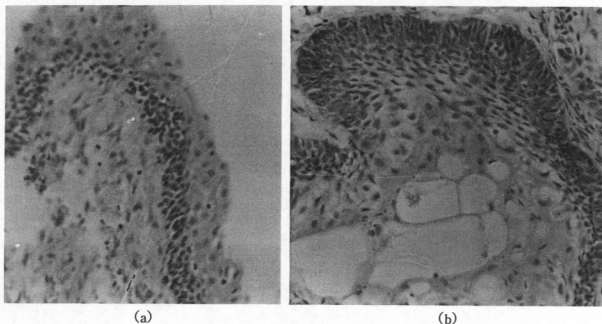


Fig. 4. The microscopic appearance of cystic mass showing dentigerous cyst in one part(A) and ameloblastoma in another(B) (H & E, $\times 125$, $\times 250$).

A B

서 치성상피세포층의 형성이 있었다. 낭종내에서 각화물질(keratin material)은 보이지 않았다. 이상에서 이 종괴는 일부분이 치성 낭종으로 구성되어 있는 여포성 범랑아세포종으로 진단하였으며, 극세포종성형(acanthomatous type)으로 분류하였다.

증례 2

환 자 : 오○군, 22세, 남자.

초진일 : 1994년 3월 30일

주 소 : 우하악각 동통성 종창.

현병력 : 군복무 중이던 환자는 2개월 전부터의 우측 협부 및 하악각부위의 서서히 커지는 동통성 종창을 주소로 본원 이비인후과 외래 방문하여, 치계낭종 또는 종양 의심하에 수술 권유받고 군대 제대후 입원하였다. 입원전 외래 추후 방문중 우측 제2대구치 상부 점막에 누공형성 발견되었고 농성 분비물이 유출되었다. 세균배양을 실시하였으나 자라는 균주는 없었다. 상기 누공 형성후 증상은 감소되었다. 외상력은 없었다.

가족력 및 과거력 : 특이사항 없음.

초진 및 검사 소견 : 우하악각부위에 압통을 동반한 표면이 불규칙한 단단한 종창이 보였고 구내 천자흡인시 4cc 가량의 초코렛 색깔의 장액성 내용물이 유출되었다. 천자흡인후 우하악각부위는 종이가 장처럼 얇아졌으며 촉지시 파동이 느껴졌다. 개구장애나 부정교합은 없었으며 촉지되는 경부 임파절도 없었다. 타액분비상태도 정상이었다.

방사선학적 소견 : Panoramic view(그림 5), Mandible CT(그림 6)에서 내부격벽이 없고 제

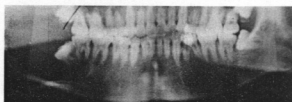


Fig. 5. Preoperative panoramic view showing huge unicystic lesion at right mandible angle and unerupted tooth within it.

에 관련된다¹⁸⁾. 하악골의 낭종중 치과영역의 염증성 병변인 치근낭(radicular cyst)은 쉽게 구별이 되어 이를 제외하고는 치계 낭종성 병변인 치성 낭종(dentigerous cyst, follicular cyst)과 법랑아세포종(ameloblastoma)의 감별이 비교적 흔히 접하게 되는 임상적 상황이다. 기타 치성 각화 낭종(odontogenic keratocyst), 중심성 거대세포병변(central giant cell lesion), 치성 점액종(odontogenic myxoma), 법랑아세포섬유종(ameloblastic fibroma), 혈관종, 농양, 골수염 등의 감별할 질환들이 있으나 이들은 임상증상 및 방사선검사 소견으로 비교적 쉽게 구별할 수 있다^{18,22)}.

법랑아세포종은 구강주위에 발생하는 종양의 약 1%를 차지하며, 임상적인 연구와 병리조직학적 연구 및 분류, 처치술 및 재발 등에 관해 많은 연구보고가 있어 왔다¹²⁾. 법랑아세포종은 외배엽성 치계종양(epithelial odontogenic tumors)의 대표적인 것으로, 발생중인 치배의 cap stage의 법랑아세포 성분과 유사한 세포로 구성되고 세포의 불규칙성은 보이지 않아 양성을 나타내나 국소적으로는 침윤적 성향을 보이는 파괴적이며 재발이 잘 되는 병변이다^{6,13,22)}. 어떠한 연령층에서도 발생 가능하나 대개 20~40세 사이에 호발하고^{13,15,17,22)}, 30세 이후에는 급격히 감소하는데 Stanley(1965) 등은 연령 증가에 따라 매복치의 소낭과 합치성 낭종의 치성 상피가 법랑아세포종으로 전이할 잠재성을 소실하기 때문이라 하였다²⁰⁾. 주로 하악에 발생하는데 보고자에 따라 81%~98% 등으로 보고하고 있다³⁾. 임상적으로 무통이며 양성종양이지만 대개 모든 방향으로 성장하여 압력과 팽창 또는 파골성 흡수로 골을 파괴하고 연조직을 침범하며 협설측 피질골(buccolingual cortical bone)이 팽창되어 안면 변형을 유발하고 골파괴로 인한 인접치아의 동요가 유발된다^{6,13,17,22)}. 방사선학적 소견은 대개 뚜렷한 경계를 지닌 다방성 또는 단방성의 방사선투과상을 보이며 다방성의 경우 붕소성, 반점성 또는 이들의 혼합형으로 나타날 수 있다³⁾. 매복치와 관련된 경우가 25%~50% 정도

로 보고되고 있다³⁰⁾. 특징적 현미경소견은 법랑아세포가 변연부를 감싸고 있고 기질 내에는 교원성 결체조직이 존재하는 상피도(epithelial island)로 특징되며 법랑기(enamel organ)와 유사성을 지닌다. 이는 follicular type, plexiform type, acanthomatous type, basal cell type, granular type 등 5종으로 분류되고 근래 unicystic type과 plexiform unicystic ameloblastoma도 새로운 변형으로 취급되고 있다²²⁾. Robinson(1977)¹⁹⁾과 Martinez는 unicystic ameloblastoma의 연구에서 방사선학적 소견으로는 기타 낭종과 감별이 힘들지만 생김시 피개상피(lining epithelium)가 법랑아세포성이거나, 하나이상의 법랑아세포종결절이 낭종강내로 돌출하거나 법랑아세포성 피개상피가 낭종의 결체조직벽 내에 존재한다고 하였으며 unicystic ameloblastoma가 초기부터 법랑아세포종인지 선행되는 낭종으로부터 발생되었는지는 확인할 수 없지만 피개상피의 일부가 법랑아세포성 상피와는 무관한 다수의 중층 편평상피로 구성되어 있어 이는 선행 낭종의 피개상피관사를 의미할 수도 있고 법랑아세포성 상피가 낭종강내 성분의 압력에 의해 변화되거나 편평상피로 metaplasia 된 것으로 생각할 수도 있다고 하였다¹⁹⁾. 본 첫째 증례에서도 두 종류의 조직소견을 모두 확인 할 수 있었다. 법랑아세포종은 전이나 악역질을 야기하지는 않지만^{7,22)}, 침윤성과 재발의 경향때문에 일반적으로 국소적 악성도를 나타낸다고 취급되어 왔으며 조직학적으로 암종의 양상을 띄거나 폐, 골, 임파선에 전이를 보인 경우도 드물게 보고되었다³⁾. 그러나 법랑아세포종은 극히 전이율이 낮으므로 양성종양으로 보는 것이 타당하며, 국소적으로 침윤적이고 수술후 재발율이 높은 것은 법랑아세포종의 악성도에 기인하기보다는 법랑아세포종의 성장양상, 무적절한 외과적 처치등으로 인한 결과로 생각된다. 치료방법은 소파술, 적출술, 외과적 절제술법, 방사선 치료, 전기나 화학약품에 의한 소작술, 냉동요법, 경화액 주입법등 다양하게 주장되어 왔으며 치료방법의 선택에 많은 논란이 있어

왔다^{6,7,14,20,21}). Shdev(1974) 등은 치료술식별로 분석하여 소파술을 시행한 경우 하악에서는 90%, 상악에서는 100% 재발하였으므로 초기에 적절한 골절제술로 재발을 방지해야 한다고 하였고²¹, Huffmann(1974) 등은 보존적인 치료법이 재발율이 높은 것은 종양의 제거가 불완전했기 때문이며 범랑아세포종의 치료는 항상 하악골 하연을 보존하면서 종양을 완전히 제거하는 방향으로 해야 하며 이런 보존적 치료시 재발은 치료의 실패를 의미한다고 할 수 없고 재발이 되는 동안 많은 양의 골재생이 일어나며 재발은 일부에서 나타나므로 이 또한 보존적으로 치료가 가능하다고 하였다¹⁰. Gardner(1984)는 범랑아세포종을 임상적으로 solid & multicystic type, unicystic type, peripheral type의 3가지로 구분하고 각 임상적 양상에 따라 치료술식을 달리하였다. 즉 solid & multicystic type인 경우, 병소부가 크지 않으면 marginal resection으로, 하악골의 하연이 심하게 팽창되어 얇아져 있으면 segmental resection으로 치료하고, unicystic type은 종양이 내강쪽을 향하여 증식되어 있거나 상피층 내에 한정되어 있다면 enucleation으로 완전히 치료될 수 있지만 종양이 낭종벽의 결체조직층으로 침윤되어 있으면 주변으로 증식을 방지하기 위해 marginal resection을 하는 것이 좋다고 하였다. 또한 peripheral type은 주위 연조직을 일부 포함하여 절제하는 것이 좋으며 이와 같이 범랑아세포종의 수술은 종양의 임상적 양상 및 병리학적으로 종양의 성장 양상을 고려하여야 한다고 하였다¹². 범랑아세포종은 일반적으로 radioresistant하다고 알려져 있으며²¹ 근래에 냉동요법을 사용해 본 바 이는 보존적인 처치 후 주위 골조직에 간존하는 종양을 파괴할 수 있으며, 골 절제시 발생하는 종양의 잔사를 냉동시켜 자가이식처럼 사용할 수 있는 장점이 있으나, 골절의 위험이 증가할 뿐 아니라 감염이 되기 쉬운 단점이 있어 확립되지 않은 치료법이다^{11,12}. 범랑아세포종의 술후 재발에 관하여 Tingchun(1984) 등은 이환된 골조직의 부적절한 절제, 이환된 골막, 근육, 구강점막 등 연

조직의 부적절한 절제 및 수술 후 종양세포를 포함하는 골편의 간존등이 원인이 된다고 하였으며²⁶ Stea(1985)는 그 외에도 수술 중의 주위조직에 대한 종양세포의 감염등이 원인이 된다고 하였다²⁰. 결국 현재는 종양의 적절하고 완전한 수술적 절제의 시행이 치료의 요체가 된다고 할 수 있다.

여포성 치성낭종은 매복치의 치관부(crown)를 함유하는 악골내에 발생한 일종의 저류낭종(retention cyst)으로²⁵ 매복치의 법랑질 표면은 법랑질 상피로 덮여서 밀착되어 있는데 어떤 원인으로 이 상피가 법랑질 표면으로부터 분리되면 그 사이에 액체가 고여 커져서 낭종을 만들고, 이 낭종이 커짐에 따라 주위의 골조직은 압박되고 파괴 흡수된다. 낭종벽은 치관부와 치근부 사이 즉 경부를 싸고 있어 치관부는 낭종강내에 돌출되고 낭종 내벽은 법랑질 상피로부터 유래된 편평상피로 덮이게 된다⁴. 원인은 아직 정확하게 밝혀지지 않았으나 과잉치아의 기질이 태생기에 전위되어 나타나는 선천성기형설^{22,25}과 생후 치아의 성숙기에 염증성 변화에 의한 치근의 전위로 일어나는 염증에 의한 자극설²⁶이 있다. 발생연령은 유치기 영구치로 교환되는 시기인 10~20대에 많이 볼 수 있으며 남자가 여자보다 약간 많다⁵. 발생부위는 상악악골 어디에나 발생할 수 있으나 특히 상악동을 침범하는 경향이 있고⁸, 원인치아로는 하악 제3대구치, 상악 견치 및 제3대구치, 그리고 하악 제2소구치에 많이 발생한다^{5,10,12,25}. 이 낭종은 서서히 자라며 특별한 자각 증상이 없는 것이 특징으로, 낭종의 증대나 치골벽의 침윤 혹은 본 증례의 경우처럼 낭종내의 2차적 감염이 있을 때 비로소 발견되고 종창이나 동통, 감각 이상, 안면부 기형까지도 일으킬 수 있고, 본례에서처럼 구강이나 비강으로 누공을 형성하기도 하며 낭종이 모든 방향으로 커져 병적 골절까지 나타낼 수 있다¹⁵. 방사선학적 검사상 치아의 경부에 낭종이 방추상으로 연결되어 치아를 완전히 둘러싸고 있는 특이적인 소견이 있다. 조직학적 소견으로 낭종은 편평상피로 싸여있고, 치성상

피의 일부분이 보이며 hyaline body인 Rushton body가 보여 진단에 도움이 된다고 한다²⁰⁾. 재발은 거의 없고 빨리 치유되어 예후는 좋은 편이다. 치료는 낭종적출술로 낭종을 완전히 제거하는 것이 최선의 방법이다. 병변의 위치나 정도에 따라 치료가 달라지는데 적거나 중등도의 크기의 낭종이면 flap을 사용하여 수술하고 큰 낭종이 특히 mandibular body나 mandibular angle부위에 있을 때 먼저 marsupialization을 시행하여 낭종의 흡수와 수축이 일어나 하악에 적당한 강도가 유지된 후 enucleation을 시행한다. 이때 본 증례처럼 악간고정이나 손상된 골에 대한 골이식이 필요한 경우가 많다¹⁹⁾.

첫째 증례에서 보면, 일반적으로 범랑아세포종과 치성 낭종의 감별은 술전 임상증상, 이학적 소견, 방사선 검사등으로는 확진이 힘든 것으로 되어있으나^{3,8,18)} 본 레에서는 다방성 방사투과상의 소견을 보여 범랑아세포종의 가능성이 더 농후하였다. 그러나 수술시 육안소견과 조직소견으로만 비교적 확실한 감별이 가능하므로 초기 치료술식의 결정에 어려움이 있었으며 mandible segmental resection 시행여부 등의 논의가 있었으나 2단계 수술을 통해 충분한 marginal resection을 시행하고 장골이식술을 병행하여 하악의 강도를 확보한 바 특이 합병증없이 현재 만족할 만한 결과를 보이고 있다.

둘째 증례 역시 술전 소견상 두 질환을 감별할 수 없었으나 수술시 육안소견과 동결절편생검상 치성 낭종에 적합한 소견이었다. 하악 각부위의 큰 낭종이고 하악하연의 보존이 어려울 것으로 보여 조대술후 하악의 신생골보강을 기다려 2차수술을 시행하는 방법도 고려하였으나 낭종의 완전한 제거가 가능하였고 장골이식으로 하악의 적정강도를 얻을 수 있어 1단계 수술로 시행하고 악간고정을 시행한 바 현재까지 교합 및 하악의 안정성에 이상이 없고 기타 특이 합병증 없이 만족할 만한 수술 결과를 보이고 있다.

요 약

최근 저자들은 범랑아세포종 및 치성낭종 각 1례를 각각 낭종적출 및 장골 이식술을 시행하여 성공적인 결과를 얻었기에 문헌고찰과 함께 보고하는 바이다.

References

- 1) 김규식 : 구강영역에 발생한 치계 종양의 임상병리학적 연구. 대한치과의사협회지 17 : 885~894, 1979
- 2) 김규식·백승진·진성막 등 : 하악골에 발생한 거대한 범랑아세포종의 임상병리 조직학적 연구. 대한구강병리학회지 9 : 73~80, 1983
- 3) 박세원 : Ameloblastoma에 대한 방사선학적 연구. 대한악안면방사선학회지 15 : 21~26, 1985
- 4) 신영철 : 상악 괴임 역성 및 매몰치아 낭종의 1례. 한인이지 5 : 23~25, 1962
- 5) Bhaskar SN : Synopsis of Oral Pathology. St. Louis C V Mosby : 213~228, 1973
- 6) Crawley WA, Lenin LS : Treatment of the ameloblastoma : a controversy. Cancer 42 : 357~363, 1978
- 7) Dolan EA, Angelillo JC, Georgiade NG : Recurrent ameloblastoma in autogenous rib graft : report of a case. Oral Surgery 51 : 357~360, 1981
- 8) Durcan CJ, Holden HB : A case of a dentigerous cyst causing chronic antral infection. J of Laryn & Otol 76 : 644, 1962
- 9) Eversole LR, Leider as, Strub D : Radiographic characteristics of cystogenic ameloblastoma. Oral Surg 57 : 572~577, 1984
- 10) Gardner DD, Sapp JP, Wycoki GP : Epithelial cysts of the Jaws. Bull Int

- Acad Pathol 17 : 6~22, 1976
- 11) Gardner DG, Pecak AM : The treatment of ameloblastoma based on pathologic and anatomic principles. *Cancer* 46 : 2514~2519, 1980
 - 12) Gardner DG : A pathologist's approach to the treatment of ameloblastoma. *J Oral Maxillofac Surg* 42 : 161~166, 1984
 - 13) Gorline RJ, Goldman HM : Thoma's oral pathology. ed. 6. St Louis, The CV Mosby Co, 1970
 - 14) Huffmann GG, Thatchur JW : Ameloblastoma : the conservative surgical approach to treatment : report of four cases. *J Oral Surg* 32 : 850~854, 1974
 - 15) Kim JH, Lim CY, Hong SP : Clinical and histological studies of ameloblastomas in Koreans. *대한구강병리학회지* 7 : 43~55, 1984
 - 16) Lucas RB : Pathology of Tumors of the Oral Tissues. Baltimore, Williams & Wilkins : 318~347, 1972
 - 17) Mehlich DR, Dahlin DC, Masson JK : Ameloblastoma : a clinicopathologic report. *J Oral Surg* 30 : 9~22, 1972
 - 18) Peter EL, Arden KH : Odontogenesis and Odontogenic Cysts and Tumors. In *Otolaryngology-Head and Neck Surgery* (ed. Charles W. Cummings), 2nd Ed. Philadelphia, W.B. Saunders company, pp 1414~1442
 - 19) Robinson L, Martinez MG : Unicystic ameloblastoma. *Cancer* 40 : 2278~2285, 1977
 - 20) Schultz LW, Vazirani SJ : A new treatment of ameloblastoma : preliminary report. *Am J Surg* 98 : 839~843, 1959
 - 21) Sehdev MK, Huvos AG, Strong EW, et al : Ameloblastoma of maxilla and mandible. *Cancer* 33 : 324~333, 1974
 - 22) Shafer WG, Hine MK, Levy BM : A textbook of oral pathology. ed. 4. WB Saunders Co, 1983 23) Stanley HR, Diehl DL : Ameloblastoma potential of follicular cysts. *Oral Surg* 20 : 260~268, 1965
 - 24) Stea G : Recurrence of an ameloblastoma in an autogenous iliac bone graft. *J Oral Maxillofac Surg* 43 : 374~377, 1985
 - 25) Thoma KH, Blumental FR : Heredity and cyst formation. *Am J Orthodontic and Oral Surgery* 32 : 273, 1964
 - 26) Tingchun W, Fengchen T : Ameloblastoma of the mandible treated by resection, preservation of the inferior alveolar nerve, and bone grafting. *J Oral Maxillofac Surg* 42 : 93~96, 1984