

## 미주신경에서 원발한 낭포성 신경초종 1례

순천향대학교 의과대학 천안병원 이비인후과학교실

이권형 · 이승주 · 정윤형 · 오천환

= Abstract =

### A Case of Cystic Schwannoma Originated from the Vagus Nerve

Kwon Hyeong Lee, M.D., Seung Ju Lee, M.D., Yoon Young Chung, M.D.,  
Cheon Hwan Oh, M.D.

*Department of Otolaryngology, Chunan Hospital, College of Medicine,  
Soonchunghyang University*

The schwannoma arises from schwann cell of nerve fibers at various site of body and it is a benign, solitary tumor. About 25 to 35% of total cases occur in the head and neck region. The acoustic shwannoma is the most common in the head and neck area, but the schwannoma arising from vagus nerve is rare.

Retrogressive changes including necrosis, cystic degeneration, lipidization and focal thrombosis are commonly seen in schwannoma. Cystic schwannomas manifest spaces filled with serous fluid or proteinaceous material. The majority of these tumors can completely be removed by simple excision and the prognosis is excellent.

The authors have recently experienced a case of schwannoma of vagus nerve with cystic change in 38-year-old man. The tumor was completely removed by simple excision. We report this case with review of the literatures.

KEY WORDS : Cystic schwannoma · Vagus nerve.

### 서 론

신경초종은 신경섬유의 schwann 세포에서 기원하는 양성 단발성 종양으로, 두경부에서 약 25~35%가 발생하는데 이중 청신경이 가장 많고 미주신경은 비교적 드물다<sup>2,5,8,12)</sup>. 종양의 크기는 다양하고 주로 난형 또는 구형의 형태를 취하는데 종괴가 커지면 중심괴사, 낭포화, 지질화, 출혈 등의 2차적 변성을 야기하기도 하며, 낭포성인 경우에 낭포내에 장액이나 단

백성 물질을 함유하게 된다<sup>8,9)</sup>. 치료는 단순 절제가 원칙이며, 완전제거나 용이하고 재발이 적어 예후는 비교적 좋은 편이다<sup>17)</sup>.

최근 저자들은 38세 남자 환자에서 낭포성 변화를 일으킨 미주신경 기원의 신경초종을 수술로 완전 제거하여 치료하였기에 문헌 고찰과 함께 보고하는 바이다.

### 증 례

환자: 전○배, 38세, 남자

초진: 1992년 6월 30일

현병력: 약 5년전부터 서서히 커지는 좌측 경부의 무통성 종괴로 내원하였다.

이학적 소견: 이경, 후비경, 비경 및 간접후두경 검사는 정상소견이었다. 경부 검사상 좌측 하경동맥 삼각에서 쇄골하삼각에 이르는 단일성이며 약 13×8cm 크기의 단단하고 무통성인 종물이 촉지되었고, 흡인천자시 연갈색의 진한 액체가 흡인되었다.

방사선 소견: 경부전산화 단층촬영상 좌측 경동맥과 경정맥 사이에 종물이 일부 낭종을 포함하며 제4경추에서 제2흉추까지 걸쳐 있었다(Fig. 1). 자기공명영상촬영상 T1 WI(weighted image)에서 약간의 저강도 종물이 좌측 갑상선의 외측에 위치하며 내부에 더 낮은 신호강도의 음영을 형성하고 있었고(Fig. 2), T1 WI에서는 고신호강도의 종물이 흉강내까지 커져 있었다(Fig. 3). Gadolinium으로 조영한 T1 WI에서 분엽되고 불규칙하게 조영되는 종물이 내경정맥을 외측으로, 흉쇄유돌근을 전측방으로 밀고 있었다(Fig. 4).

수술소견: 전신마취하에 측경부에 흉쇄유돌근의 전연부를 따라 약 10cm이 절개를 가한 뒤 경동맥 피막내에서 미주신경이 유착되어 있는 견고하고 잘 피막된 엷은 회백색의 약 13×8×4.5cm 크기의 종물을 피막을 포함하여 한 덩어리로 제거하였다. 종물은 총경동맥 분기부터

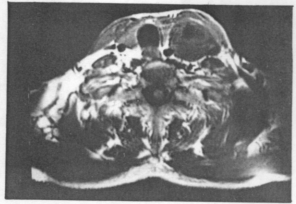


Fig. 2. Neck MRI(axial view, T1 weighted image): Slightly low signal intensity and heterogenous mass is seen in left lateral portion of thyroid gland.

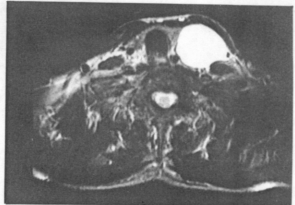


Fig. 3. Neck MRI(axial view, T2 weighted image): High signal intensity mass is seen in left lateral portion of thyroid gland and it is well encapsulated.

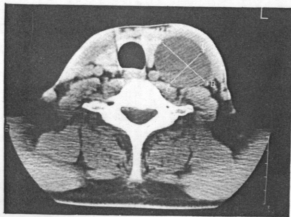


Fig. 1. CT scan of neck(axial view): Low attenuation of round mass in medial portion of SCM muscle.

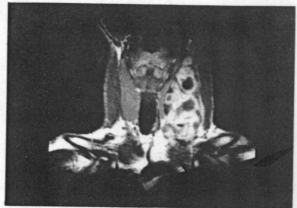


Fig. 4. Neck MRI(coronal view, enhanced T1 weighted image): Lobulated and inhomogenous enhancement of mass is noted with internal unenhanced portion and extended into the thoracic inlet.

## 고찰

흉강내까지 커져 있었으나 주위 조직과 유착이 없이 경계가 분명하였다.

수술후 경과: 좌측 성대마비로 인하여 음성 이 발생하였으나 환자의 술후 경과는 양호하여 술후 8일째 퇴원하였고, 6개월간 추적관찰한 결과 재발은 없었으나 예성은 호전되지 않았다.

병리조직학적 소견: H-E 염색상 schwann 세포핵의 봉상배열(palisading pattern)을 이루는 Antoni A형과 조직간질이 엉성하고 소낭포화(microcystic degeneration)가 동반된 Antoni B형이 혼합된 신경초종의 소견을 보였다(Fig. 5, 6).

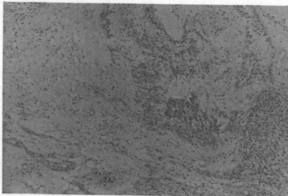


Fig. 5. Photomicrograph showing Antoni A area composed of broad interlacing ribbons of extended spindle cells with elongated nuclei and Antoni B area composed of less cellular, loose, edematous tissue(H & E, X100).

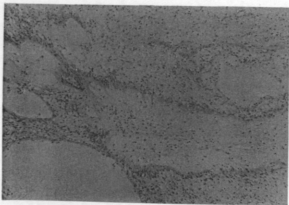


Fig. 6. Photomicrograph manifests multiple cystic degeneration of schwannoma (H & E stain, X100).

신경초에서 기원한 신경초종은 1910년 Verocay<sup>22)</sup>가 처음 보고한 이래로 perineural fibroma, fibroblastoma, neurofibroma, peripheral glioma, fibroglioma, neurofibroglioma, neurinoma 등으로 불리우다 1932년 Masson<sup>10)</sup>이 schwann세포기원으로 처음 기술하며 이를 schwannoma라 하였고, 1935년 Stout<sup>21)</sup>가 neurilemmoma로 명명하여 현재까지 사용되고 있다.<sup>8-10)</sup>

발생부위는 뇌신경, 교감신경 및 말초신경이 존재하는 전신 어느 부위에서나 발생할 수 있으나<sup>8,16)</sup>, 두경부에서 가장 호발하여 약 25~35%를 차지하며<sup>9-5,21)</sup>, 이비인후과 영역에서는 제8 뇌신경인 청신경에 제일 많고<sup>7,12,13,18)</sup>, 다음으로 설인신경, 안면신경, 척수부신경, 삼차신경, 활차신경 등에서 발생하며, 후각신경과 시신경에는 발생하지 않고 미주신경은 비교적 드문 것으로 알려져 있다.<sup>5,11,15)</sup>

미주신경에서 발생하는 종양으로는 부신절종이 가장 흔하고 신경초종은 두번째의 빈도로 발생하는데<sup>6,14)</sup>, Kragh 등<sup>17)</sup>은 부인강내 신경초종의 대부분이 미주신경 및 경교감신경 기원이며 부인강의 후방격실에 위치하여 인두와 후인강으로 확장하여 주변의 척추근육들과 융합되어 종괴가 커지면서 조직괴사와 주변의 경동맥을 침범할 수 있으므로 세심한 진단이 필요하다고 하였다.

발생연령은 모든 연령에서 발생 가능하나 주로 성인층에서 많이 생기는데<sup>7,10,19)</sup>, 홍 등<sup>8)</sup>은 10대와 40대에서 가장 많다고, 임 등<sup>5)</sup>은 10대와 30대에서 호발하였다고 하였다. 성별로는 남녀의 차이가 없다는 경우도 있으나<sup>8,16)</sup> 대부분 여자에서 더 많다고 하였는데<sup>1,3,5)</sup>, 본 증례는 38세 남자였다.

임상증상으로는 대부분이 수개월에서 수년 동안 서서히 자라는 단발성 종괴이며<sup>1,8,9)</sup>, 초기에는 특별한 증상이 유발되지 않다가 종양이 커지면서 종괴가 축적되고, 주위 조직을 압박하면서 생기는 통증이 주 증상이다<sup>8,9)</sup>. 본 증례의 경우 신경증상은 없었으며 좌측 경부의 무

통성 종괴가 주 증상이었다.

종괴는 회백색 혹은 갈색 피막으로 잘 싸여진 구형, 난형 또는 방추형의 형태를 가지고 있으며 경부에서는 주로 종으로 위치하는 난형이 많다<sup>8,9)</sup>. 표면은 매끈하거나 때로 결절상을 보이기도하고 크기는 0.3~10cm까지 다양하며<sup>17)</sup>, 종괴가 커지면서 퇴행성 변화로 인하여 낭포화하기도 한다<sup>2,9)</sup>. 본 증례는 약 13×8×4.5 cm크기의 회백색 피막으로 잘 싸여진 종괴로 종양이 낭포화되어 있었다.

조직학적 특징은 Antoni A형과 Antoni B형으로 나뉘는데 두가지가 혼합형으로 발생하는 경우가 많으며<sup>2,9)</sup>, 전자는 세포간질에 미세한 망상 섬유조직이 규칙적으로 평행한 배열을 하여 방추형핵들이 방사형을 이루고 세포와 섬유는 소용돌이를 형성하며, 후자는 조직이 규칙적 배열을 하지않고 세포간질액의 증가로 인한 수액성 지질이 함께 나타나며 소낭포성 변화를 한다<sup>8,9)</sup>. 본 증례도 Antoni A형과 Antoni B형이 혼합되어 있었고 소낭포성 변화가 동반되어 있었다.

감별해야할 것으로는 잠복 원발 종양의 입파절 전이, 신경섬유종, 부신경절종, 입파종, 갑상선 종양, 혈관종, 지방종, 유피낭종, 새성낭종, 이하선 종양 등이 있지만 신경섬유종과의 감별이 제일 중요하다<sup>9,12)</sup>. 본 증례도 술전에는 종양의 낭포화로 인하여 유피낭종이나 새성낭종 등과 같은 종양과 감별이 되지 않았다.

치료는 외과적 수술로 피막을 포함하여 완전히 절제하는 것이 원칙이고<sup>2,11,13,20)</sup> 불완전하게 제거되어도 재발은 잘 하지 않는다<sup>8,17)</sup>. 신경초종은 신경섬유종과는 달리 축삭(axon)을 한쪽으로 밀고 피막을 형성하므로 신경 손상 없이 제거하는 것이 가능하여 술후 합병증이 잘 생기지 않는다<sup>8,9)</sup>. 저자들의 경우 수술전 신경초종으로 진단하지 못하였으나 수술시야에서 미주신경과 유착되어 있는 종괴를 발견하였으며 이때 미주신경에 손상을 주어 동측 성대마비가 발생하였으나, 피막을 포함하여 종양을 완전제거하였다.

## 요 약

저자들은 최근 낭포성 변화를 일으킨 미주신경 기원의 신경초종을 수술로 완전제거하여 치유하였기에 문헌 고찰과 함께 보고하는 바이다.

## References

- 1) 김영민·송병찬·박영민 등 : 부인강에 발생한 신경초종 1례. 임상이비 3 : 151~156, 1992
- 2) 김용대·박문흠·서장석 : 미주신경에 발생한 신경초종 1례. 한이인지 32 : 348~354, 1989
- 3) 유병호·박해원·고창걸 등 : 후두에 발생한 schwannoma의 1례. 한이인지 33 : 1028~1032, 1990
- 4) 이강대·황성기·고한진 등 : 두경부 신경초종 3치례. 한이인지 30 : 781~788, 1987
- 5) 임영묵·원시영·나기상 등 : 두경부에 발생한 신경초종의 임상적 분석. 한이인지 34 : 769~774, 1991
- 6) 장경호·최윤옥·장원준 등 : 부인강에 발생한 신경초종 1례. 한이인지 29 : 555~559, 1986
- 7) 정광윤·정학현·임현호 등 : 사골동에 발생한 신경초종 1례. 한이인지 33 : 178~181, 1990
- 8) 홍원표·이원상·김형욱 등 : 두경부 신경초종에 대한 임상적 고찰. 한이인지 31 : 461~465, 1988
- 9) Batsakis JG : Tumors of the head and neck. 2nd ed. Baltimore, Williams & Wilkins, pp313~333, 1979
- 10) Conley JJ : Neurogenous tumor in the neck. Arch Otolarygol 61 : 167~180, 1955
- 11) Daly JF, Roesler HK : Neurilemmoma of

- the cervical sympathetic chain. Arch Otolaryngol 77 : 262~267, 1963
- 12) Dykstra PC : The pathology of the acoustic neurinoma. Arch Otolaryngol 80 : 605~616, 1964
  - 13) Ferlito A, Pesavento G, Recher G, et al : Assesment and treatment of neurogenic and non-neurogenic tumor of the parapharyngeal space. Head and neck Surg 7 : 32~43, 1984
  - 14) Green JD, Olsen KD, Deanto LW, et al : Neoplasms of the vagus nerve. Laryngoscope 98 : 648~654, 1988
  - 15) Jones SR, Myers EN, Barnes L : Benign neoplasms of the larynx. Otolaryngol Clin North Am 17 : 151~174, 1984
  - 16) Katz AD, Passy V, Kaplan L : Neurogenic neoplasm of major nerves of the face and neck. Arch Otolaryngol 98 : 77~99, 1973
  - 17) Kragh LV, Soule EH, Masson JP : Benign and malignant neurilemmomas of the head and neck. Surg Gynecol Obstet 111 : 211~218, 1960
  - 18) Maniglia AJ, Chandler JR, Goodwin WJ, et al : Schwannomas of the parapharyngeal space and jugular foramen. Laryngoscope 89 : 1405~1414, 1976
  - 19) Masson P : Experimental and spontaneous schwannomas(peripheral gliomas). Am J Path 8 : 367~415, 1932
  - 20) Pasic TR, Makielski K : Nasal schwannoma. Otolaryngol Head and neck Surg 103 : 943~946, 1990
  - 21) Stout AP : The peripheral manifestation of the specific nerve sheath tumor.
  - 22) Verocay J : Zur kenntis der "Neurofibroma". Beitr Path Anat 48 : 1, 1910(cited from 14)