

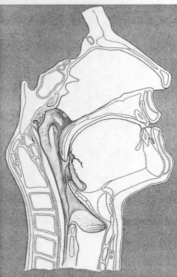
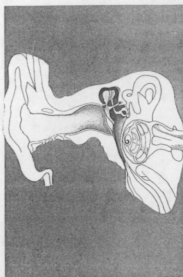
1994. 5. 24 金

臨床耳鼻咽喉科

第 5 卷 第 1 號

Journal of Clinical Otolaryngology, Head and Neck Surgery

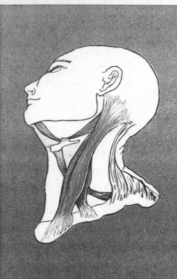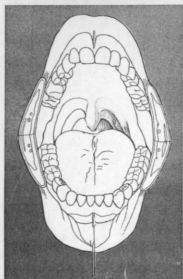
Vol. 5 No. 1



특집 : 와우이식술 1

원 저 29

임 상 94



臨床耳鼻

Clin. Otol.

釜山·慶南 耳鼻咽喉科學會

임 상 이 비 인 후 과

제 5 권 제 1 호

1994. 5. 24

목 차

특집 :

와우이식술	김종선 외	(1)
-------------	-------	-----

원저 :

고실내 유도법에 의한 정상인의 전기와우도	전경명 외	(29)
------------------------------	-------	------

가트의 체위성 안구운동에 미치는 알코올의 증추 및 말초 효과	왕원기 외	(38)
---	-------	------

귀충만감 환자에 대한 임상적 고찰	이상철 외	(47)
--------------------------	-------	------

측두골 전산화단층촬영의 3차원 재구성 의의	서정출 외	(58)
-------------------------------	-------	------

아황산가스가 백서 기관상피에 미치는 영향에 관한

광학현미경 및 주사현미경적 연구	홍석찬 외	(68)
-------------------------	-------	------

후두암의 보존적 수술에 대한 임상적 고찰	정경호 외	(77)
------------------------------	-------	------

인후강농양의 임상적 고찰	추무진 외	(86)
---------------------	-------	------

임상 :

원발성 결핵성 증이염 1례	김동훈 외	(94)
----------------------	-------	------

외이도 진주종 1례	김효준 외	(98)
------------------	-------	------

재발성 다발연골염 1례	이배희 외	(102)
--------------------	-------	-------

접형동에 발생한 Aspergillosis의 치험례	문유보 외	(109)
-----------------------------------	-------	-------

천엽 종양으로 오인된 이하선 심엽 혼합종 1례	김성완 외	(114)
---------------------------------	-------	-------

후두이물 3례	최충식 외	(118)
---------------	-------	-------

갑상선관 잔유조직에서 발생한 유두상 선암 1례	최홍식 외	(123)
---------------------------------	-------	-------

설골에 발생한 양성거대세포종양 치험 1례	오승철 외	(129)
------------------------------	-------	-------

미주신경에서 원발한 낭포성 신경초종 1례	이권형 외	(133)
------------------------------	-------	-------

Journal of Clinical Otolaryngology, Head and Neck Surgery

Vol. 5, No. 1, May, 1994

CONTENTS

Cochlear Implantation	Jong Sun Kim et al	(1)
Transtympanic Electrocochleography in Normal Persons	Kyong Myong Chon et al	(29)
Central and Peripheral Effects of Alcohol on the Positional Eye Movement in Rabbits	Won Ki Wang et al	(38)
A Clinical Analysis on Ear Fulling Sensation	Sang Cheol Lee et al	(47)
The Significance of Three-dimensional CT Reconstruction of the Temporal Bone : Normal and Pathologic Temporal Bones	Jung Chul Suh et al	(58)
Light Microscopic and Scanning Electron Microscopic Study of Tracheal Epithelium by Exposure to Sulfur Dioxide Gas in Mice	Seok Chan Hong et al	(68)
Conservation Surgery of the Laryngeal Cancer	Kyeong Ho Jeong et al	(77)
A Clinical Analysis of the Retropharyngeal Abscess	Moo Jin Choo et al	(86)
A Case of Tuberculous Otitis Media	Dong Hun Kim et al	(94)
A Case of External Auditory Canal Cholesteatoma	Hyo Joon Kim et al	(98)
A Case of Relapsing Polychondritis	Bae Hyuk Lee et al	(102)
The Aspergillosis of the Sphenoid Sinus	You Bo Moon et al	(109)
A Case of Pleomorphic Adenoma of the Deep Lobe Mis-conceived as Tumor of Superficial Lobe of the Parotid Gland	Sung Wan Kim et al	(114)
Three Cases of Laryngeal Foreign Bodies	Chung Sik Choi et al	(118)
A Case of Papillary Adenocarcinoma Originated from Thyroglossal Duct Remnants	Hong Shik Choi et al	(123)
A Case of Benign Giant Cell Tumor of Hyoid Bone	Seung Cheol Oh et al	(129)
A Case of Cystic Schwannoma Originated from the Vagus Nerve	Kwon Hyeong Lee et al	(133)

와우이식술

서울대학교 의과대학 이비인후과학교실
서울대학교병원 청각언어장애진료실*
김중선 · 송병호 · 윤미선*

= Abstract =

Cochlear Implantation

Chong Sun Kim, M.D., Byeong Ho Song, M.D., Mi Sun Yoon*

*Department of Otolaryngology, Speech and Hearing Clinic**

Seoul National University College of Medicine

In recent years, cochlear implantation has become an accepted alternative method for providing auditory stimulation to the profound deaf, and it is more widely offered to profoundly deaf children. Cochlear implants are being used for children as young as 2 years. This procedure is indicated in bilateral profound sensorineural deafness patients, who are lack of significant benefit from hearing aids, and psychologically and medically suitable after extensive medical and otological evaluations including radiological assessment and speech evaluation.

Hearing is essential for the development and social communication. There may be benefit to education, intellectual development and speech production development.

Twenty-nine deaf patients in the age range of 4 to 67 have received a Nucleus 22 channel cochlear implant from November 1988 to February 1994. Experience with these cochlear implantees has demonstrated significant benefit with minimal risk.

Postoperative rehabilitation programs began after first mapping and is going. All 29 patients implanted with the Nucleus multichannel cochlear implant showed improvement in postoperative performance.

KEY WORDS : Cochlear implantation.

서 론

전기자극으로 청감을 느낄 수 있다는 사실은 1790년경 Volta⁴⁷⁾에 의해 처음으로 알려졌다. 난청인 본인의 귀에 전극을 삽입하고 약 50 volt의 전압으로 자극하였더니 물 끓는 소리를

감지하였다고 발표하였으나 그 시기에는 전기공학이 발달되지 않았었고 또한 청각생리가 잘 밝혀지지 않았으므로 만족할만한 결과를 얻지 못하였다²⁾. 1939년 Stevens 등⁴⁸⁾이 전기자극에 따른 소리의 감지 즉, 전기음성학의 개념을 도입함으로써 전기공학적 발달이 이루어졌으며,

의학면에서는 1930년 Wever와 Bray⁴⁹⁾가 cochlear microphonics을 발견하였고, 1935년 Derbyshire와 Davis¹⁷⁾가 action potential을 발견하여 청각세포와 청각신경의 전기생리가 규명되면서 와우이식에 대한 기반이 마련되었다. 1957년 Djurno와 Eyries는 유럽에서, 1961년 House는 미국에서 최초로 와우이식술을 시행하였다. 그후 Simmons 등에 의해 본격적인 동물실험 및 임상적 시도가 행하여졌다.

1973년도에는 House group에서 술전 환자선정 진단검사와 술후 재활프로그램을 개발하였다. Melbourne 대학의 Clark는 1978년에 서로 다른 전극의 위치에서 다른 높이의 음을 감지하게 할 수 있는 와우이식기를 처음 이식하였다. 1984년과 1985년에 FDA에서 단전극(single channel)인 House/3M 와우이식기와 다전극(multichannel)인 Nucleus 22-channel 와우이식기가 사람에게 이식하여도 후유증이 없으며 의사소통에 도움을 주는 것으로 인가를 받게 되어 널리 사용되게 되었다. Nucleus 22-channel 와우이식기는 현재까지 약 3000명의 환자들이 이식수술을 받은 것으로 알려져 있다.

초창기에는 후언어기(postlingual) 이후에 전농이 된 성인을 대상으로 하였으나, 1980년대 중반 이후 소아들에게도 이식되기 시작하여 1985년 1월에 호주에서 10대의 소아에 처음으로 Nucleus 22-channel 와우이식기가 이식되었다³¹⁾. 검사하기가 쉽고 의사소통이 효과적이며, 와우이식기의 크기 제한을 덜 받기 때문에 10대의 소아가 우선적으로 선택되었다. 이후 1986년 5월에는 5.4세의 어린 소아에 새로 개발

된 Mini-22 와우이식기를 사용하여 와우이식술을 시행하였다. 또한 Miyamoto 등도 1986년 3M/House 와우이식기를 4~16세 사이의 15명의 소아에게 이식하였다고 보고하였다³⁹⁾. 저자들은 1988년 11월 첫 와우이식술을 시행한 이후¹⁾ 1994년 3월 현재까지 29명의 환자에서 와우이식술을 시행하였으며, 그중 15명이 선천성 전농 또는 전언어기에 전농이 된 소아들이었다. 저자들은 와우이식의 적응, 수술방법, 술후결과, 재활교육 등에 대하여 저자의 경험과 함께 기술하여 와우이식에 대한 이해를 돕고자 한다.

와우이식기의 종류

와우이식술은 전극을 와우표면 또는 내부에 이식하여 신경수상돌기 또는 나선 신경절 세포 혹은 와우축 신경을 직접 자극하여 뇌에서 이를 소리로 감지하게 하는 것으로 와우의 기능을 대행하게 하는 것이다. 지금까지 개발된 와우이식기는 전극의 설계와 배열, 말언어합성기(speech processor)의 특징에 따라 여러가지로 구별할 수 있으나 크게 전극을 와우의 표면 또는 내부(고설계)에 배열하느냐에 따라 extracochlear implant와 intracochlear implant로 나눈다. 그리고, 고설계에 삽입되어 나선신경절 세포를 자극하는 전극의 수에 따라 단전극(single channel)과 다전극(multichannel)으로 나눈다(Table 1, 2). 전극의 배열에 따라 단극전극(monopolar electrode)과 양극전극(bipolar

Table 1. Devices of cochlear implants(Extracochlear)

Investigators	Channels (Electrodes)	Placement of Electrodes	Ground	Transmission	Speech processor strategy
Banfaï (Cologne, West Germany)	Multiple(8)	Promontory	Monopolar	Transcutaneous radiofrequency	Analogue
Hochmairs (Vienna, Austria)	Single(1)	Round Window	Monopolar	Transcutaneous radiofrequency	Analogue
Douek (London, England)	Single(1)	Promontory	Monopolar	Transcutaneous direct	Analogue
Fisch (Zurich, Switzerland)	Single(1)	Round Window	Monopolar	Transcutaneous radiofrequency	Analogue

Table 2. Devices of cochlear implants(Intracochlear)

Investigators	Channels (Electrodes)	Placement of Electrodes	Ground	Transmission	Speech processor strategy
Chouard (Paris, France)	Multiple(12)	Scala tympani (20mm)	Bipolar	Transcutaneous Radiofrequency	Analogue
Clark, Nucleus Ltd (Melbourne, Australia)	Multiple(22)	Scala tympani (20mm)	Bipolar	Transcutaneous Radiofrequency	Feature Extraction
Eddington, Symbion Ltd (Salt Lake City, Utah)	Multiple(4)	Scala tympani (25mm)	Monopolar	Percutaneous Hardwired	Analogue
Merzenich, Schindler (San Francisco, CA)	Multiple(4)	Scala tympani (25mm)	Bipolar	Transcutaneous Radiofrequency	Analogue
Simmons (Stanford, CA)	Multiple(8)	Scala tympani (20mm)	Bipolar	Transcutaneous Radiofrequency	Analogue
House, 3MCo (Los Angeles, CA)	Single(1)	Scala tympani (6mm)	Monopolar	Transcutaneous electromagnetic induction	Analogue
Hochmairs (Vienna, Austria)	Single(4)	Scala tympani (15mm)	Bipolar	Transcutaneous Radiofrequency	Analogue
Simmons, Biostim Inc (Stanford, CA)	Single(1)	Scala tympani (3mm)	Monopolar	Transcutaneous electromagnetic induction	Analogue

electrode)으로 분류하는데 단극전극은 자극하고자 하는 부위에 가깝게 활성 전극을 놓고 기준 전극은 멀리 배열하여 한 개의 전극으로 넓은 부위를 동시에 자극하게 하며 양극전극은 활성 전극과 기준 전극을 자극 부위에서 같은 거리로 배열하여 국한된 부위만을 자극하게 된다. 따라서, 다전극의 경우는 Utah device를 제외하고는 양극전극을 사용하며 단전극의 경우는 단극전극을 사용한다.

다전극(multichannel)을 이용한 방법은 단전극(monochannel)을 이용한 자극방법에 비해 훨씬 슬루 청력 및 어음판별력이 좋다고 알려져 있어 점차 널리 시술되고 있다¹¹⁾. 1988년 Gantz 등은 단전극 와우이식기를 이식한 15명과 다전극 와우이식기를 이식한 39명을 분석한 결과 다전극 와우이식기를 이식받은 환자들이 더 많은 환경음을 인지할 뿐 아니라 언어인지 능력의 향상도 우수하였다고 보고하였다¹²⁾. 이는 다전극이 고실계내에서 위치를 달리하여 자극을 할 수 있으므로, 자극빈도의 조절만으로는 300Hz 이상은 판별할 수 없는 한계를 극복하고 그 이상의 주파수에 대한 정보(F2, F3)를 제공할 수 있기 때문이다¹³⁾.

와우이식기의 구성 (Nucleus 22-channel implant system)

여러 종류의 와우이식기가 있으나, 현재 가장 널리 사용되고 있는 Nucleus 22 channel 와우이식기의 구성을 살펴보면, 수술적으로 와우내에 이식되는 22개의 전극, 귀 뒤의 피부밑에 이식되는 수용자극기(receiver/stimulator), MSP 말언어합성기(speech processor), 그리고 마이크로폰 머리장치(headset) 등으로 이루어져 있다(Fig. 1).

1. 이식장치 (수용자극기와 전극)

전극은 32개의 platinum 밴드로 이루어져 있다. 실리콘으로 뼈대를 이루고 있으며, 첫 10개의 지지전극(supporting electrode)은 활성전극(active electrode)이 고실계 내로 쉽게 삽입되도록 한다. 완전히 삽입되면, 가장 바깥부분의 활성전극이 정원창에서 8~10mm 내측에 위치하게 된다.

수용자극기는 titanium과 세라믹(ceramic)으로 덮여 있으며 수용기 코일(receiver coil)은 실리콘(silicone rubber)으로 싸여 있다. 코일

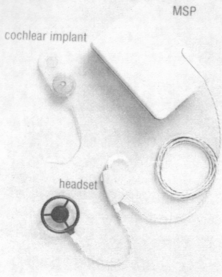


Fig. 1. Mini system 22 cochlear implant system.

중앙에는 강력한 자석이 놓여 있다. 수용자극기는 쉽게 휘어지도록 되어 있어 두개골 곡면에 적절히 맞출 수 있다.

2. MSP 말언어합성기(speech processor)

말언어합성기는 말신호의 내용에 따라 귀의 정상적인 기능을 대신하도록 고안되어 있다. 22개 전극의 자극 크기는 항상 환자의 dynamic range 안에 오도록 정해져 있으며, 디지털 회로와 아날로그 회로의 조합을 사용한다. MSP 말언어합성기는 기존의 WSP(wearable speech processor) 크기의 반 정도이면서 기능은 대폭 향상된 것으로서 multipeak, F0/F1/F2, F0/F2 전락 등의 프로그램이 가능하도록 되어 있으며, multipeak가 가장 흔히 사용되고 있다. Multipeak 전략은 정상적으로 치음 speech formant인 F1과 F2를 포함하는 주파수 범위에서 두드러진 spectral peak와 그 밴드에서의 에너지(A1과 A2)를 측정한다. 그리고 더 높은 주파수에서의 에너지인 A3(2000-2800Hz), A4(2800-4000Hz), A5(4000-7000Hz)를 측정하여 F0/F1/F2 전략보다 우수한 성능을 보이고 있다⁴¹⁾.

3. 마이크로폰 머리장치(headset)

보통의 마이크를 귀에 걸고 쓸 수 있게 되어 있다. 전달회로(transmitter circuit)를 가지고 있고 말언어합성기와 연결되어 있다.

4. 충전기(battery charger)

MSP 말언어합성기는 일회용 또는 충전용 전지를 사용할 수 있다.

5. 보조장치

시끄러운 교실 등에서 잡음을 제거하고 필요한 음신호만 들을 수 있게 한 FM 수신기, 말언어합성기와 외부음원(TV, radio 등)에서의 입력 신호를 선택할 수 있는 소리입력선택기(audio input selector)가 있다.

조직병리학적 배경

와우내 전극의 자극으로 소리를 감지할 수 있는 것은 나선신경절 세포 및 신경섬유 때문이라고 알려져 있다^{3,29)}. 또한 Honert와 Stypulkowski 및 Javel 등에 의하면 와우이식기의 삽입전극은 나선신경절 세포를 자극한다고 하였으므로^{23,27)}, 와우이식술 환자의 술후 이해능력은 나선신경절 세포가 얼마나 남아 있는지와 중요한 상관 관계가 있다. Spoendlin에 의하면 혈관성 장애나 세균성 미로염에서 와우내 신경세포들이 대부분 상실되나, 바이러스성 미로염에서는 신경세포가 잘 보존된다고 하였으며, 이독성이나 소음성 난청을 유발시킨 경우에는 나선신경절 세포의 5~10%가 유지된다고 하였다. 그리고 유전성 질환증 Waardenburg 증후군에서는 광범위한 퇴행이 발견되지만, Usher 증후군에서는 나선신경절 세포의 보존이 양호하다고 하였고, 퇴행은 매우 느리게 진행된다⁴⁰⁾. 1978년 Otte가 발표한 바에 의하면 어음판별이 가능하였던 100례의 측두골에서 나선신경절 세포는 최소한 10,000개 이상이었으며 와우침의 10mm 이내에 3,000개 이상의 분포가 관찰되었다고 하였다. 돌발성 난

청, Meniere씨병, 이독성 약물로 인한 난청에서는 많은 나선신경절 세포의 생존이 관찰되었고, 혈관 폐쇄, 측두골절, 이경화증, 와우이형성증 등에서는 적은 수의 나선신경절 세포가 관찰되었다고 하였다³⁶⁾. 홍역, 세균성 내이염, 선천성 매독인 경우에는 그 수가 가장 적었다고 보고하였다. Smith는 고양이와 와우에 나선신경절 세포의 퇴행을 유발하여 청성뇌간유발전위검사를 시행하고 생존 나선신경절 세포의 수를 조사하였을 때, 나선신경절 세포가 관찰되지 않은 경우 청성뇌간유발전위검사가 기록되지 않았으며 정상외 5~10%의 나선신경절 세포가 생존하는 경우 전형적인 청성뇌간유발전위검사의 소견을 관찰할 수 있었다고 하였다⁴⁰⁾.

와우이식술을 시행할 때에는 내이에 손상을 주지 않는 것이 중요하다. 전극을 삽입하거나 제거시에 코르티 기관에 기계적 손상을 줄 수 있고, 신생골 형성, 전기자극에 의한 신경조직의 퇴행적 변화, 중이염의 내이 전파 등이 야기될 수 있는 부작용들이다.

동물실험 및 임상연구의 결과들에 의하면 전극 삽입에 의한 내이의 손상은 최소화할 수 있다⁹⁾. 저자들이 경험한 바에 의하며 이식기계고장으로 새로운 이식기기로 재수술받았던 31세의 여자환자에서 와우각전기자극검사를 시행하였을 때 그 결과는 수술전의 결과와 비슷하여 전극 삽입 또는 전기자극에 의한 신경조직의 손상은 무시하여도 괜찮다고 생각되나 수술시에 손상을 주지 않도록 매우 주의하여야 할 것이다.

신생골 형성은 전극 삽입시의 기계적 손상 또는 고실계의 전극 자체로 발생할 수 있다. Berliner 등에 의하면 와우이식기를 사용하다가 사망한 3명의 측두골에서 신생골은 정원창과 와우의 기저회전부에 위치하였으며, 전체 전극을 침범하지는 않았고 신경세포의 기능상실을 초래하지도 않았다고 하였다⁹⁾. 그러나, O'Leary 등은 8례의 측두골중 4례에서 골성 나선판(osseous spiral lamina)이 손상되었으며, 전극이 중간계(scala media)를 통해 전정계(scala vestibuli) 속으로 들어가 있었다고 하

였다. 또한 이러한 예들에서 이차적인 신생골 형성을 볼 수 있었다고 하였다³⁶⁾. Fayad 등은 13명의 와우이식기 사용자들의 측두골에서 나선신경절 세포의 수를 측정하였는데, 와우이식을 한 귀의 평균 나선신경절 세포 수는 11,619이었고 하지 않은 쪽은 11,000이었다고 발표하였다. 정상인은 30,000 정도라고 알려져 있으며, 정상외 10% 밖에 되지 않았던 예에서도 생존의 어음판별력이 다른 와우이식 환자와 차이가 없었다고 하여서 Smith의 실험결과와 일치하였다²⁰⁾. 전극삽입에 의한 손상은 바로 전극 주위에 한정되어 있었고 나선신경절 세포에 대한 와우의 손상이나 지속적인 전기자극의 영향은 없었다고 하였다³⁰⁾. 미로적출술을 시행하여도 와우의 나선신경절 세포는 약 25~50%의 생존을 보인다고 한다^{7,10)}. 하지만 나선신경절 세포의 약 10% 이상만 존재한다면 성공적인 와우자극이 가능하다고 알려져 있고²⁰⁾, 미로적출술 후 성공적으로 와우이식술을 시행한 보고도 있다²⁸⁾.

신생골은 술전 소견에서도 흔히 볼 수 있다. 저자들은 29례의 와우이식술을 시행한 바 8례에서 신생골이 형성되어 와우를 폐색시키고 있었으며, 그중 수막염의 합병증에 의한 경우가 4례이었다. 만일 수막염의 합병증으로 전농이 되면 육아조직이나 신생골 형성이 상당히 빨리 진행되어 3~4개월만에 와우가 골화되는 경우도 있으므로, 와우이식술을 시행하기 전에 세심한 추적관찰이 요구된다.

중이염의 내이전파는 특히 소아에서 주요 관심의 대상이 된다. 일반적으로 와우이식술을 받은 측두골에서 정원창은 섬유조직에 의하여 잘 폐쇄되어 있으므로, 현재까지는 와우이식환자에서 중이염에 의해 내이염이나 수막염이 발생한 보고는 없다. 중이에 저류액이 있어도 와우내에서는 저류액을 관찰할 수 없고, 전극 주위의 섬유조직에도 염증세포는 관찰되지 않았다⁹⁾.

와우이식 대상자의 선정

어떤 경우에도 보청기로 상당한 효과를 볼 수 있는 경우에는 불필요한 와우이식은 피하여야 한다. 또한 난청이 점점 진행하여서 완전 청력상실이 예견되는 경우에는 그 이전에 수술하는 것이 좋을 것이다³⁷⁾. 와우이식 대상자를 선정하기 위해서 다음과 같은 단계가 필요하다.

a. 철저한 청각학적 평가를 자주 하여야 한다.

b. Vibrotactile device, 의사소통 기술의 변화, 와우이식기 등에 대하여 부모와의 상담을 꾸준히 하여야 한다.

c. 소아의 완전청각상실에 의한 언어, 인지, 감정개발의 와해를 항상 염두에 두어야 한다.

와우이식 대상자의 수술전 평가를 위해서 여러 분야의 전문가들로 이루어진 팀에 의한 접근이 필요하다. 환자의 청력, 음성, 언어 및 능력에 대하여 평가하여야 하고, 내과적, 정신과적, 사회학적 및 교육학적 요소들이 평가의 대상이 된다. 따라서 이상적인 와우이식팀은 청각 전문가, 이비인후과 전문의, 음성언어 병리학자, 정신의학자, 난청재활 전문가들로 구성된다. 또한 환자의 가족들도 중요한 역할을 담당하게 된다.

환자가 이식을 받게 되면, 가족들은 환자가 적절한 도움을 받을 수 있도록 도와주어야 한다. 소아인 경우에는 사회적 또는 교육적으로 와우이식기를 잘 사용할 수 있도록 지지하여야 한다. 가족과 환자는 와우이식의 효과에 대하여 적절한 기대를 가지고 있어야 하며, 환자의 나이, 전반적인 인식 및 언어능력, 일반적 성숙도가 이를 결정하게 된다. 특히, 소아에서는 와우이식팀과 환자의 학교선생님과 관계가 중요하다. 학교선생님은 환자의 청각능력, 학습태도, 교실내에서의 의사소통 기술 등에 대하여 많은 정보를 제공할 수 있으며, 수술 후 재활프로그램에도 참여함으로써 중요한 역할을 담당한다.

1. 수술전 평가

수술전 평가기간 동안에는 평가팀 구성원들의 정기적인 토의가 요구된다. 소아인 경우에도

는 성인보다 장기간의 평가기간이 필요하다. 성인인 경우 병력과 청력검사소견으로 현 청력 상태에 대하여 쉽게 평가할 수 있으나, 소아에서는 현재의 청력 및 언어능력에 대한 평가가 쉽지 않다. 먼저, 잔청이 어느 정도인지, 그리고 현재의 보청기의 증폭이 적절한지 고려하여야 하며, 만약 보청기를 쓴 적이 없다면 최소한 6개월간 보청기를 시도하면서 청각언어 능력을 키워야 한다⁶⁾. 서울대학교병원에서는 최소한 8~10주의 평가기간을 거치도록 하고 있다. 둘째로, 보청기가 적절하지만, 청각훈련을 받지 않은 경우, 술전 기간에 이러한 청각훈련을 받아야 한다. 처음 술전 평가의 초점은 필요한 의학적, 청각학적 정보를 얻는 것이다. 따라서 소아인 경우에는 집중적인 청각훈련과 보청기 사용을 거친후에 음성언어인지 능력을 평가하여야 한다. 이 기간에 청각 전문가는 보청기와 vibrotactile device를 사용할 것을 권하게 된다.

일련의 평가를 거치면서 와우이식 대상자의 가능성이 있으면 음성언어인지 능력을 평가한다. 그리고, 정신의학자가 환자와 가족들을 만나 일반적 지적수준과 장애요인들을 평가한다. 평가기간동안 지속적인 상담을 하여야 하고 전농이 된 나이, 전농기간 등을 술후 전체적인 효과와 비교하면서 토의하여야 한다. 또한 환자 및 가족의 두려움이나 기대에 대한 토의가 요구된다.

이러한 평가 이후에 팀구성원들이 모두 모여 와우이식술의 대상자를 최종적으로 결정한다. 이후에는 의학적 평가, 전농기간 및 잔청, 우각전기자극검사의 결과를 바탕으로 어느 쪽에 이식수술을 할 것인지를 결정한다.

2. 의학적 평가

자세한 병력을 기록하고, 이학적 검사, 가능한 모든 임상검사, 방사선학적 검사를 시행하여야 한다. 병력상 임신기간중 감염, 약물등에 대하여 알아보아야 하고 출산후의 문제나 발달상의 지체 및 가족력등에 대하여 물어 보아야 한다.

이과학적 병력과 검사도 매우 중요하다. 외

이와 중이의 활동성 감염이 있는지 고막 천공이 있는지, 중이나 유양동의 수술을 받은 적이 있는지 검사하여야 한다. 또한 소뇌교각 종양의 유무도 확인하여야 한다. 특히 중이내 염증이 있는 경우 전극을 삽입할 때 내이염을 유발할 수 있으므로 이식 전에 중이의 염증을 치유하여야 한다.

그외 선천성 기형, 감염, 다른 질병등이 있는지 검사하여야 한다. 고해상도 CT는 와우의 개폐 유무와 내이의 기형을 평가할 수 있다. 그러나, CT를 이용하였을 때 위음성일 경우가 46%까지 이르며, 특히 이경화증, 수막염, 섬유조직에 의한 폐색 등일 때 진단율이 떨어진다고 한다²⁰. 저자의 경험에 의하면 CT의 경우 와우폐색에 대하여 위음성이 3/7 이었고 MRI는 4/7 이었다. 위양성은 없었다. 진양성과 진음성을 합한 진단의 정확도에서는 CT가 MRI보다 약간 높은 듯 하지만 거의 비슷하였다. 술전 검사로 CT와 MRI를 다할 수 있으면 좋겠지만 그렇지 못하면 1mm 간격의 고해상도 CT를 하여야 하리라고 생각된다(Table 3).

8세 이상의 소아 및 성인은 와우각전기자극 검사를 시행한다. 첫번째로 청각을 일으킬 수 있는 최소 허용전류치와 통증이나 불쾌감이 없이 들을 수 있는 최대 허용전류치를 측정한다. 또한 gap detection test와 temporal difference limen test를 실시하고 소리를 묘사하게

하여 청신경의 생존정도를 평가한다. 그러나, 선천성 또는 전언어기에 전농이 된 환자들은 와우각전기자극검사의 결과를 해석하기가 어렵다. 앞으로는 어린 소아의 술전 평가에 전기 유발청성뇌간반응검사(electrically evoked auditory brainstem response)를 도입하게 될 것이다²¹.

다음으로 내과적인 진찰을 통하여 전신마취에 의한 수술을 견딜 수 있는 지 검사하여야 한다. 신경학적 또는 안과적 문제에 대해서도 해당과에 자문을 구한다. 병력상 전농의 원인, 기간 등을 물어보아야 한다.

수막염과 같은 경우에는 와우에 신생골이 형성되는 경우가 많다. 저자가 와우이식기를 이식한 29명중 수막염이 원인이었던 4명은 모두 와우내 신생골 형성의 소견을 볼 수 있었다. 처음 와우이식술이 시행될 때는 신생골에 의한 와우폐색은 와우이식의 적응이 될 수 없었으나, 수술 경험이 쌓임에 따라 신생골이나 섬유조직을 드릴로 제거하고 전극을 삽입할 수 있게 되었다. 현재는 심한 신생골 형성만 비교적 수술의 적응이 될 수 없다고 여겨지고 있다.

와우의 이형성도 주의깊게 보아야한다. 와우생성부전 및 청신경의 결손도 수술의 적응이 될 수 없다. 그러나 Mondini 이형성부전증은 수술의 적응이 될 수 있다. Miyamoto, Jackler, Novak 등이 와우이식술을 받은 Mondini 이형

Table 3. Comparison of radiologic evaluation to operative findings in cochlear implant patients

CT	MRI	Operative findings	Mean length of bony obliteration	Number of case (N=29)
+	+	+	6.5mm	2
+	-	+	3.7mm	3
-	+	+	3 mm	1
-	-	+	1 mm	1
-	-	soft tissue		1
-	-	-		21

Diagnostic accuracy of temporal bone CT=25/29(86.0%)

Diagnostic accuracy of MRI =23/29(79.0%)

+ : positive finding ; bony sclerosis

- : negative finding

성부전증의 증례를 발표하였으며^{25,22,34)}, 저자가 수술한 24세 여자 환자도 현재 좋은 결과를 보이고 있다.

3. 청각학적 및 음성언어 평가

먼저 양측성 고도난청 또는 전농이라고 확신할 수 있는 청각학적 평가가 이루어져야 한다. 성인인 경우 순음청력검사 및 어음판별검사를 기본적으로 하여 전농임을 밝힐 수 있고 임피던스 청력검사를 하여 혹시 전음성 난청이 동반되어 있는지 검사하여야 한다. 또한 청성 뇌간유발전위검사도 중요하나, 이 결과만으로 와우이식의 대상으로 선정할 수는 없다. 보청기를 착용한 상태에서 free field에서의 청력역치를 평가하여야 한다. 이때 보청기는 최적의 상태로 조정되어 있어야 한다. 성인은 현재의 청력 상태에 대하여 쉽게 평가할 수 있으나, 소아에서는 현재의 청력 및 언어능력에 대한 평가가 쉽지 않다. 먼저, 잔청이 어느 정도인지, 그리고 현재의 보청기의 증폭이 적절한 지 고려하여야 하며, 만약 보청기를 쓴 적이 없다면 최소한 8~10주간 보청기를 사용하게 하면서 청각을 평가한다.

언어치료사는 환자의 음성언어수준을 평가하고 소아에서는 가능한 의사소통 범위에서 환자의 이해언어연령과 표현언어연령을 평가하여야 한다.

4. 정신의학적/사회적 평가

정신의학자는 와우이식 대상자의 일반적인 인지능력, 동기, 가족과 환자의 기대에 대하여 중요한 정보를 제공한다. 실제로 일반적 지적수준을 평가하고 와우이식후의 재활에 영향을 미치는 다른 문제점들을 파악하기 위하여 여러 검사를 시행한다. 가족들도 정신의학과와 상담할 때는 다른 팀 구성원들에게 밝히지 않았던 기대에 대하여 쉽게 토로하게 된다. 이러한 기대에 대하여 팀 구성원들은 가족들과 상담함으로써 이해를 도울 수 있다.

어린 소아인 경우에는 학교선생님과 정신의학자가 협조하여 의사소통능력이 결여된 소아가 와우이식을 잘 이해하도록 도울 수 있다.

이미 수술을 받은 아이를 방문하던지 병원을 방문함으로써 걱정을 줄일 수 있는 것이다.

사춘기의 청소년인 경우에는 사춘기 특유의 정서와 기대를 잘 파악하여야 한다. 특히 외형을 중요시하므로 귀에 착용하는 장치에 대하여 거부감을 느낄 수 있다. 따라서 이런 면에 대하여 수술 전에 충분한 상담이 이루어져야 한다. 만약 청소년이 현실적인 기대를 가지고 있지 않다면, 그리고 환자의 환경이 의사소통을 도와줄 수 없다면 절대로 수술해서는 안된다.

술후 재활교육을 받기 위해서는 환자의 올바른 정신 상태가 중요하다. 전농과 연관되지 않은 심한 정신병이나 정신신경증이 있으면 이식수술을 하여서는 안된다.

5. 와우이식 대상자 선정 기준

와우이식을 받기 위해서는 이상과 같은 각 분야의 평가에서 다음과 같은 기준을 만족시켜야 한다. 먼저 성인의 경우는 아래 표와 같다 (Table 4).

소아인 경우에는 객관적 청력검사가 어렵고 와우각전기자극검사도 어려우므로 소리에 반응이 없는 경우에 먼저 적절한 보청기를 사용하면서 잔청의 유무를 살펴보아야 한다. 본원에서는 매주 1회 언어치료실에서 환자를 관찰하며 8~10주 이후에 다시 언어청각 검사를 시행하여 언어인지능력의 뚜렷한 향상이 보이면 계속하여 보청기를 쓰도록 하고, 향상이 없는 경우에는 와우이식을 위한 검사를 시행하게 된다.

가족들의 도움이 절대적으로 필요하며, 부모

Table 4. Selection criteria

- | |
|--|
| 1. Profound total hearing loss |
| 2. Postlingual deafness |
| 3. Psychologically and motivationally suitable |
| 4. Otologically suitable |
| 5. No radiological contraindication |
| 6. No medical contraindication |
| 7. Positive response to promontory stimulation |

Table 5. Pediatric patient selection criteria

Selection criteria
Bilateral profound deafness
Ages 2 to 17 years
No radiological contraindication
No medical contraindication
Candidates should :
Demonstrate little or no benefit from amplification
Be enrolled in an educational program with a strong auditory/oral component
Be psychologically and motivationally suitable
Have appropriate family educational expectations and support

들은 적절한 기대뿐 아니라 장기간의 재활과정과 전능의 여러가지 어려운 면에 대하여 충분히 이해하여야 한다. 나아가서, 부모들은 이식장치가 작동하는 법, 장기간 이식장치를 유지하는 법 등에 대해서도 알고 있어야 한다. 소아들은 아래 표와 같은 기준을 만족시켜야 와우이식의 대상자가 될 수 있다⁶⁾(Table 5).

와우이식술 전후의 평가

1. 성인의 수술전, 후 평가 도구

성인의 수술전, 후 평가과정은 듣기능력의 평가중심으로 진행된다. 즉 언어능력은 이미 완성되어 있는 것으로 보고 언어능력에 대한 검사는 포함시키지 않는 것이 보통이다. 그러

나 검사 대상이 언어습득기 이전에 청력을 상실한 사람으로 언어능력에 문제가 있다면 언어평가가 포함되어야 한다. 표 6은 멜버른 대학병원의 수술전, 후 평가지침이며⁴⁾, 표 7은 서울대학교병원의 지침이다.

행해져야 할 검사들을 유형별로 나누어보면 먼저 보기가 주어지는 검사(closed set)와 보기가 주어지지 않는 검사(open set)로 크게 대별된다. 각 검사는 보통 세가지 상황, 즉 청력만으로, 청력과 독화를 함께, 독화만의 조건으로 행해진다³⁹⁾. 청각적 자극은, 수술 전이라면 환자에게 가장 적절하게 조정된 보청기를 낀 상태에서, 수술 후에는 말언어합성기(MSP)를 낀 상태에서 주어진다. 검사의 신뢰도를 높이기 위해서는 테이프에 녹음 또는 녹화된 자극이 주어져야 한다. 그러나 현재 한국어로 만

Table 6. Evaluation materials for adults in University of Melbourne/Royal Victorian Eye and Ear Hospital Cochlear Implant Clinic

Preoperative :
Unaided+aided audiograms.
Open-set sentences (BKB)
Open-set Monosyllabic Words (AB)
MAC Battery (4 Choice Spondee)
Vowel/Consonant Matrices
Harvey Gardner High Frequency Words
Postoperative :
As above at 6 months
Selected patients to be followed at 12 monthly intervals

Table 7. Evaluation materials for adults in Seoul National University Hospital, Speech and Hearing Clinic

Preoperative :	
	Unaided + aided audiograms.
	Open-set sentences (SNUH Screening test 4)
	Open-set Monosyllabic Words (SNUH PB test)
	Open-set Spondee Words (SNUH Spondee test)
	Closed-set sentences test (SNUH Screening test 2)
	Closed-set words test (SNUH Screening test 1)
	Closed-set vowel test (SNUH Screening test 3)
Postoperative :	
	As above plus
	Vowel/Consonant Matrices
	Speech Tracking
	Open-set Everyday Sentences
	at before rehabilitation.
	at 3 monthly intervals during next 1 year,
	at 6 monthly intervals during next 1 year,
	at 12 monthly intervals

들어진 테이프가 없기 때문에 검사자와 환자의 거리를 일정하게 하고(1m) 정면에서 바라보게 하는 것으로 대신하고 있다. 검사자는 자신의 말소리를 보통 크기와 빠르기로 유지하도록 하여야 한다.

1-1. 스크리닝검사

스크리닝검사는 네단계로 진행된다. 각 단계는 두가지 다른 조건 하에서 행해지는데 먼저 청력만으로 검사를 하고, 다음에는 독화와 청력을 함께 하는 조건에서 행한다. 1단계부터 3단계까지는 보기가 있어서 환자는 보기를 보며 맞는 항목을 고른다. 그러나 4단계는 보기없이 행해진다.

1 단계는 1, 2, 3 음절의 세 낱말 가운데서 검사자가 읽은 낱말을 듣고, 또는 듣고 보며 고르는 것으로 낱말의 뜻을 이해하거나 각 음소를 구분하는 능력을 필요로 하지 않는다. 다만 각 낱말 음절 길이의 차이만을 감지할 수 있으면 된다. 2단계는 음절수가 다른 세 개의 문장들 가운데서 검사자가 읽은 문장을 듣고, 또는 보고 들으며 고르는 단계이다. 역시 문장

에 대한 이해가 필요치 않으며 문장의 길고 짧음만을 판단하도록 요구되는 검사이다. 3단계는 모음의 차이를 감지하는 단계이다. 같은 문장내에서 모음만이 바뀐 낱말이 사용되었을 때 그 낱말을 지적해 내는 검사이다. 의미나 문장 길이에 따른 추정이 불가능하며 모음을 정확히 분별해야 반응할 수 있다. 다음 4단계는 보기가 주어지지 않는 검사이다. 검사자가 10개의 문장을 차례로 읽어주면 환자는 각 문장을 듣고 자신이 들은 대로 반복한다. 전체 문장은 35개의 낱말로, 한 문장은 3~4개의 낱말로 구성되어 있다. 성취도는 문장 단위가 아니라 낱말 단위이다. 즉 각 문장에서 정확히 반복된 낱말의 수를 계산하여 퍼센트로 계산한다.

그림 2는 서울대학교병원에서 수술을 받은 성인환자의 수술후 재교육전, 6개월, 1년, 2년의 결과이다. closed set인 3단계까지는 높은 성취도를 보이나 open set인 4단계에서는 2년이 지나도 평균 33%의 성취도만을 보였다.

1-2. 자음, 모음 변별검사

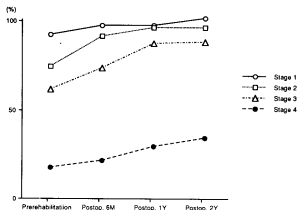


Fig. 2. Results of postoperative screening tests(mean, N=12).

자음, 모음 변별검사의 목적은 무의미 음절에서 각 음소를 정확히 듣고 있는가를 판단하는 것이다. 자음검사에서 검사 대상이 되는 자음은 「자음+모음+자음」의 형태로, 모음은 「모음+자음+모음」의 형태로 무작위로 네 번씩 제시된다. 환자는 소리를 듣고, 듣고 보면서 또는 보기만 하면서 무슨 소리였는가를 반복한다. 서울대학교병원 검사에서는 18개의 자음과 14개의 모음으로 검사하였다.

자음 : 아가, 아나, 아다, 아라, 아마, 아바, 아사, 아자, 아차, 아카, 아타, 아파, 아하, 아까, 이따, 아빠, 아싸, 아짜.

모음 : 한, 헌, 혼, 훈, 힌, 흔, 환, 헐, 흔, 흔, 흰, 흰, 환, 헐.

각 검사는 청력과 독화를 함께, 청력만으로, 독화만으로의 세가지 조건에서 행해진다. 이들의 수술후 수행능력은 그림 3, 4와 같다. 재교육 기간이 지날수록 전반적으로 성취도는 증가하며, 청력단독의 조건에서보다 청력과 독화를 함께 사용한 상황에서의 성취도가 쉽게 증가하였다.

1-3. 이음절 낱말 검사.

단음절 낱말검사는 「자음+모음+자음」의 형태로 구성된 단음절 낱말이 사용되며 한 항목 안에서 자음과 모음은 각기 같은 횟수로 사용되어야 한다. 서울대학교병원 검사에서는 「자음+모음+자음」의 형태로 20개의 낱말이 한 항목을 이루었다.

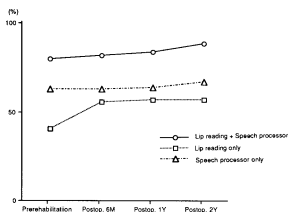


Fig. 3. Results of postoperative vowel confusion tests(mean, N=7).

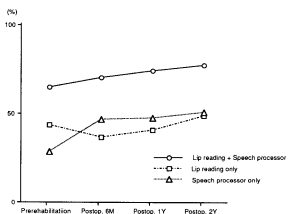


Fig. 4. Results of postoperative consonant confusion tests(mean, N=7).

이 검사는 보기가 주어지지 않는 open set 검사이다. 환자가 들은대로 반복하게 하여, 단어 수준과 음소 수준에서 평가를 한다. 즉 단어 전체를 정확히 듣는가를 퍼센트로 나타내고, 또 단어는 정확히 듣지 못했어도 「자음+모음+자음」으로 이루어진 세개의 음소 가운데 몇개의 음소를 정확히 들었는 가도 퍼센트로 나타낸다.

그림 5는 성인 환자들의 수술 후 검사 결과이다. 단어 수준의 평가보다 음소 수준에서의 평가가 높은 점수를 보였다. 이들은 모두 수술 전 평가에서 단어 수준에서 0% 이었다.

1-4. 이음절 낱말검사.

영어권 검사의 spondee 검사이다. (Owens,

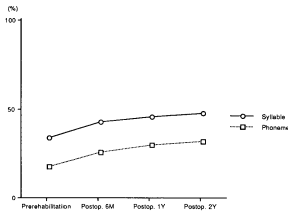


Fig. 5. Results of postoperative monosyllabic word tests(mean, N=8).

1985) 이음절어는 「자음+모음+자음, 자음+모음+자음」의 형태로 구성된다. 일음절 낱말 검사와 마찬가지로 청력만으로 검사하는, 보기가 주어지지 않는 open set 검사이다. 평가는 단어수준과 음소수준의 두가지로 한다. 그림 6은 서울대학교병원 환자들의 수술후 결과이다. 수술전 결과는 단어 수준에서 0% 였다.

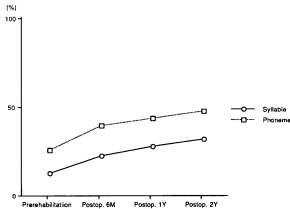


Fig. 6. Results of postoperative bisyllabic word tests(mean, N=8).

1-5. 일상생활 문장검사.

Central Institute for the Deaf의 Everyday Sentences Test¹⁶⁾에 해당하는 것으로 보통 CID sentences라고 표기된다.

한 검사는 10개의 문장, 전체 50개의 중심

낱말들로 구성된다. 각 문장의 길이는 조금씩 다르다. 서울대학교병원 검사의 경우에는 10개의 문장이 의문문 2개, 권유문 1개, 명령문 1개, 평서문 6개로 이루어졌다. 청력만으로 진행하는 open set 검사이며 검사자가 읽어주는 문장을 듣고 환자는 자신이 들은 것을 반복한다. 평가는 전체 문장이 모두 정확항가를 보지 않고 50개의 중심 낱말중 정확히 반복된 낱말을 계산하여 퍼센트로 표시한다. 그림 7은 서울대학교병원 환자들의 수술후 결과이다.

보기가 주어지는 검사와 달리 보기가 없는 open set 검사는 재교육 1년, 또는 2년 후에 도성취도가 제한적으로 나타났다.

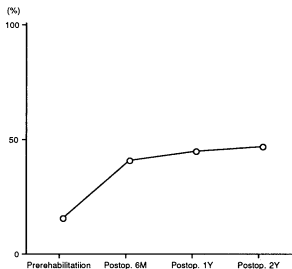


Fig. 7. Results of postoperative everyday sentences tests(mean, N=8).

1-6. 따라말하기검사.

따라말하기검사(Speech tracking test)는 세 가지 상황에서 행해진다. 독화와 청력을 함께, 청력만으로, 독화만으로도 상황에서 검사자가 읽어가는 과제를 따라 말하는 검사이다. 보통 흔히 들어 본 이야기를 과제로 선택하며 서울대학교병원에서 사용된 검사과제는 「이슈이야기」중의 하나이었다. 평가방법은 환자가 1분 동안 몇개의 어절을 바르게 따라 말했는 가를 계산하여 표시한다. 영어에서는 분당 반복된 단어의 수가 평가 기준이다. 그러나 한국어에

서는, 문법상의 차이로 단어의 수를 평가하는 것보다 어절의 수를 평가하는 것이 타당하리라 판단되어 어절의 수를 계산하기로 하였다. 정상인을 대상으로 한 평가에서 정상인은 대개 분당 50어절 정도의 수치를 보였다. 성인환자의 수술후 따라말하기검사 결과는 그림 8과 같다. 수술전 검사에서 청력만으로 따라 읽는 능력은 모든 환자가 0%이었다.

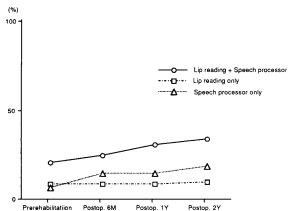


Fig. 8. Results of postoperative speech tracking tests(mean, N=7).

2. 소아의 수술전, 후 평가도구

소아 와우이식수술환자의 평가는 듣기능력의 평가와 더불어 이해언어, 표현언어능력의 평가도 필요하다. 성인과 달리 이들은 언어습득 시기에 위치하고 있어, 나이, 교육정도 등 여러가지 요인에 의해 서로 다른 언어상태를 보인다. 이렇게 다른 언어상태를 보이는 소아는 검사와 수술후의 재활교육이 각자의 언어상태에 맞춰 진행되어야 하므로 언어 검사가 필수적이다⁸⁾.

표 8은 멜버른 대학병원의 소아에 대한 수술전, 후 평가지침이며 표 9는 서울대학교병원의 지침이다.

2-1. 이해언어검사

이해언어검사는 소아의 언어이해능력을 평가하는 검사이다. 서울대학교병원에서는 PPVT (Peabody Picture Vocabulary Test)¹⁸⁾와 언어이해, 인지력 검사(The Bangs Receptive Checklist)⁵⁾를 사용한다. PPVT는 소아의 발달 연령에 맞춰 어휘력을 평가하는 검사로, 독화와 청력을 함께 한 상태에서 검사자가 말하는 낱

Table 8. Evaluation materials for children in University of Melbourne/Royal Victorian Eye and Ear Hospital Cochlear Implant Clinic

Preoperative :

- Unaided+aided audiograms (if possible)
- Objective Audiometry (ABR, SSEP)
- Picture Vocabulary Test (HA)
- Open-set Sentences (BKB) - (L, L+HA, HA)
- Open-set Monosyllabic words (PBK) - (HA)
- Closed-set Monosyllabic words (NU-Chips) - (HA)
- Speech and Language Evaluation Tests (PPVT, Videotaped Picture Description and conversation with clinician/child, mother/child)

Under 5 Year Olds :

- Vowel imitation, babble imitation (daily)
- Videotaped clinician/child, mother/child interactions
- Play selection

Postoperative :

As above at 6 months

Followup at 6 months for 1~5, 12 months for 6~11, 24 months for 24+

Table 9. Evaluation materials for children in Seoul National University Hospital, Speech and Hearing Clinic

Preoperative :	
	Unaided+aided audiograms
	Objective audiometry (ABR)
	Open-set sentences (SNUH Screening test A-4)-(L, L+HA, HA)
	Closed-set words (SNUH Screening test A-1, SNUH Screening test B-1) -(L, L+HA, HA)
	Closed-set sentences (SNUH Screening test A-2, SNUH Screening test B-2) -(L, L+ HA, HA)
	Closed-set vowel (SNUH Screening test A-3, SNUH Screening test B-3) -(L, L+HA, HA)
	Speech and Language Evaluation Tests (PPVT, Bangs, MLU, Articulation Test)
Postoperative :	
	As above plus
	Vowel/Consonant Matrices (L, L+SP, SP)
	Speech Tracking (L, L+SP, SP) at before rehabilitation at 3 monthly intervals during next 1 year at 6 monthly intervals during next 1 year at 12 monthly intervals

말을 네개의 그림 가운데서 짚어내는 검사이다. 이해언어연령 1년 9개월부터 33년까지를 평가 범위로 한다. Bangs 언어검사는 문장에 대한 이해 능력과 인지 능력을 평가하는 검사이다. PPVT와 마찬가지로 소아는 그림카드를 보며 검사자가 요구하는 그림을 짚어낸다. Bangs 검사는 언어이해능력 3세부터 5세 11개월까지의 소아를 대상으로 한다.

2-2. 표현언어검사

서울대학교병원에서 표현언어검사에 사용된 도구는 MLU(Mean Length of Utterance)이다. MLU는 소아가 스스로 말하는 자발적인 발화를 채집하여, 발화의 길이를 문법적 의미의 길이로 평가하는 방법이다. MLU의 길이에 따라 표현언어의 연령을 추정한다. 그림 9, 10은 좌우이식수술을 받기 전, 소아들의 실제 연령과 이해언어연령, 표현언어연령을 나타낸 것이다.

2-3. 스크리닝검사 A, B

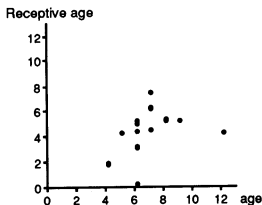


Fig. 9. Results of language tests in children : Receptive age(N=15).

듣기능력의 평가를 위한 기초검사로 스크리닝 검사 A는 성인의 검사와 동일한 검사로 언어능력이 일정 수준 이상이어서 검사가 가능한 소아에게만 시행하였다. 스크리닝검사 B는 스

Expressive age

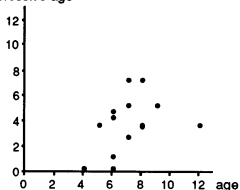


Fig. 10. Results of language tests in children : Expressive age(N=15).

크리닝 검사 A를 사용할 수 없는 소아에게 시행하였다. 검사의 구성은 성인의 검사와 같으나 NU-CHIPS¹⁹⁾와 같이 보기를 그림으로 제시하며 어휘의 선택도 3, 4세 소아에게서 완전히 이해 가능한 것으로 하였다. 각 단계별 문항수는 성인검사의 1/2로 하여 소아의 주의력 결핍에 의한 실수를 막았다.

2-4. 자음, 모음 변별검사

검사방법과 목적은 성인과 같으나 소아의 경우는 검사항목을 자음 13개, 모음 8개로 축소하였다.

자음 : 아가, 아나, 아다, 아라, 아마, 아바, 아사, 아자, 아차, 아타, 아카, 아파, 아하.

모음 : 환, 현, 혼, 훈, 힌, 혼, 환, 현,

또한 반응방법은 성인과 달리 조음장애가 심한 소아가 대다수이므로 그림이나 글로 표시하게 하였다. 수술후의 검사결과가 그림 11, 12와 같다.

2-5. 일음절 낱말 검사

성인과 같은 검사를 사용하여, 검사 가능한 소아에게만 실행하였다.

2-6. 일음절 낱말 검사

성인과 같은 검사를 사용하여, 검사 가능한 소아에게만 실행하였다.

2-7. 일상생활 문장검사

성인과 같은 검사를 사용하여, 검사 가능한 소아에게만 실행하였다.

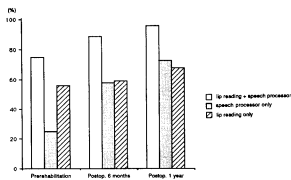


Fig. 11. Results of postoperative vowel confusion tests in children(mean, N=3).

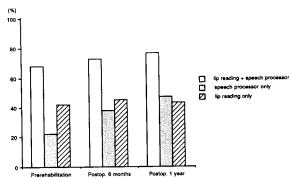


Fig. 12. Results of postoperative consonant confusion tests in children(mean, N=3).

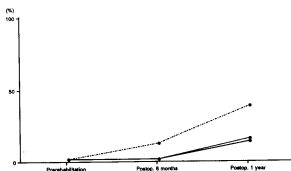


Fig. 13. Results of postoperative everyday sentences tests in children(N=3).

수 술

1. 피부절개

수용자극기(receiver/stimulator)의 모형은 상단이 이개부착부위의 상단에 일치하게 하고 전단은 이개 후방에서 1cm 정도 떨어지게 한다. Inverted U 혹은 C형의 절개를 할 수 있다. 펜으로 피판을 디자인하고 변연이 수용자극기의 위치에서 모든 방향으로 1.5~2cm 이상이 되도록 한다(Fig. 14). 절개선을 따라 피판 아래로 혈관수축제를 주입하고 외이도의 후벽 피부에도 주입한다. 피판은 건조되지 않도록 하고 자석에 의해 머리장치(headset)가 붙을 수 있도록 두께가 6mm 이상이 되지 않도록 한다. 그러나 너무 얇으면 피부가 괴사될 수 있다.

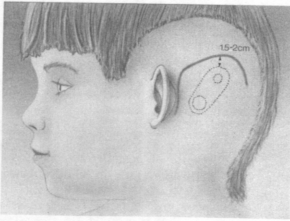


Fig. 14. Inverted U flap : To avoid potential flap break down allow at least 1.5 cm to 2cm space between the incision line and the implant.

a. Inverted U incision

Inverted U 피판은 후두동맥(occipital artery)과 천측두동맥(superficial temporal artery)으로부터 혈액공급을 받는다. 피부절개선이 이식물 위에 놓이게 되면 절개선이 벌어지거나 외부코일을 피부위에 달게 할 때 방해가 될 수 있으므로 피하는 것이 좋다. 피부와 피하조직의 피판을 만든 후에 심부근막과 골막으로 앞 쪽으로 기저(base)가 오도록 두번째

피판을 만든다. 두 개의 피판을 만들면, 외부로부터의 수술부위 감염을 줄일 수 있다. 전기저피판(anteriorly based flap)은 힘골근에서 시작하여 유돌상륜을 따르는데 가장자리가 피부절개보다는 1cm 안쪽이어야 한다. 절개의 하연이 너무 아래이면 후두동맥을 만나게 되어 절찰하여야 한다. 심부근막과 골막 피판을 들어 올리면 유양골, 유양돌기, 외이도상극(suprameatal spine), 상외이도삼각(suprameatal triangle), 그리고 외이도의 후벽이 노출된다.

b. C incision

C 피판은 천측두동맥과 후이개동맥(postauricular artery)으로부터 혈액공급을 받게 된다. C 절개의 상연은 이개보다 훨씬 위로 가도록 하여 천측두동맥의 분지를 자르지 않도록 주의하여야 한다¹³⁾(Fig. 15).

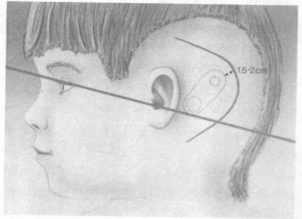


Fig. 15. C flap : The antero-inferior corner of the package should lie on the canthomeatal line at least 4cm behind the canal to allow room for the microphone.

c. Extended endaural incision

Inverted U incision의 변형으로 외이도 바다의 끝연골접합부 안쪽에서 외이도 후벽을 따라 이분계절흔(incisura terminalis)를 지나 후이개구(postauricular sulcus)의 상방 8cm 위까지 절개를 한다(Fig. 16). 피부, 피하조직, 근육, 근막 등을 한꺼번에 절개하여 이개를 포함하는 하기저피판(inferiorly based flap)이 만들어진

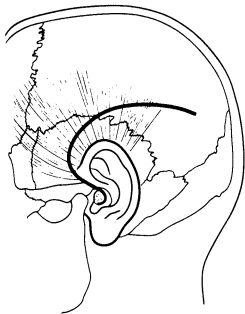


Fig. 16. The extended endaural incision.

2. 유양동삭개술

유양동에 도달하면 외측반규관과 침골의 단 돌기가 충분히 보이도록 유양동을 넓게하고 악익근근통이 보이도록 합기동을 제거한다. Package bed의 전벽을 만들어 수용자극기 앞으로 미끄러지지 않도록 S자 정맥위의 골은 가능하면 남겨 둔다. 정원창에 쉽게 도달하기 위해서 외이도 후벽은 최대한 얇게 한다. 유양동 공동의 위, 아래부분은 피질이 돌출되게 남겨 두어 수용자극기를 묶을 수 있도록 한다.

3. 후고실개방술

안면신경의 경로를 침골와에서부터 고삭신경이 분지되는 지점까지 보아야 한다. 안면신경의 전측 및 외측의 뼈는 얇게 보존한다. 정원창을 충분히 보기 위해서는 후고실의 개방이 최소한 2mm 이상은 되어야 한다. 소아는 후고실개방부위가 좁아서 수술이 어려울 때가 있는데 고삭신경을 완전히 노출시켜서 밀어놓고 고실윤쪽으로 천공을 하면 시야의 확보에 많은 도움이 되리라고 생각된다. 하지만 고실윤을 다치지 않도록 하여야 하고 고삭신경을 다루는데 최대한 조심하여서 수술후 미각 장애가 오지 않도록 하여야 한다.

4. 수용자극기 bed 준비

고리 모양의 형판으로 bed의 위치를 정한다. 앞쪽 가장자리가 후이개구로부터 최소한 1cm 이상 떨어져야 한다. 먼저 2mm cutting burr를 이용하여 가장자리를 표시하고 cutting burr를 이용하여 원 모양의 bed를 만든다. Bed의 외측벽과 바닥은 milling burr를 이용하여 매끄럽게 한다. 유돌도출정맥에서 출혈이 될 수 있으나 bone wax로 지혈할 수 있다. Bed의 양 옆으로 구멍을 뚫어서 수용자극기를 고정할 수 있게 한다. 소아에서는 충분한 깊이를 얻기 위해서 대부분의 경우 수막을 노출시킬 정도로 드릴링을 하여야 한다. 그러나 이식장치가 직접 수막에 닿지 않도록 중앙에 빼로 된 섬을 만드는 것이 좋다. 이 때에 수막을 찢지 않기 위하여 diamond burr를 사용한다. Bed가 앞면 이식장치의 고정이 어려울 뿐 아니라, 외부로 돌출될 수 있다¹³⁾.

5. Bed에서 유양동 공동까지 홈 형성

홈에는 돌출 부위를 만들어서 전극을 보호하고 Dacron mesh를 묶을 수 있는 구멍을 뚫을 수 있게 한다. 홈에는 첫 2~3cm의 전극이 놓여지게 된다.

6. 전극삽입의 준비

손상없이 전극을 삽입하기 위해서는 와우기저의 구조를 잘 알아야 한다. 정원창통을 제거하여야 와우기저가 잘 보이고 기저막의 손상을 주지 않고 삽입할 수 있다. 정원창을 확인하기 위하여 먼저 등골을 보아야 한다. 드릴은 일차적으로 전하방으로 하여야 하며 정원창이 폐색된 경우에는 정원창 아래의 하고실 합기동을 정원창으로 오인하지 않도록 주의하여야 한다. 정원창이 정상이라면 정원창막을 전하방에서 접음으로써 고실계에 도달할 수 있다. 기저회전 부위를 잘 볼 수 있어야 기저막에 손상을 주지 않고 전극을 삽입할 수 있으므로 입구의 직경을 1mm까지 확장한다. 만약 정원창이 폐색되어 있다면 정원창 함입에서 전하방 1mm 부위를 열어 줌으로써 고실계에 전극을 삽입할 수 있다. 5mm 정도 드릴을 진행

하는 것이 적당하며 드릴을 와우각의 하부로 유지하여 기저막이 손상되지 않도록 하여야 한다.

7. Dacron 테이프의 관통

Dacron 테이프를 흡의 돌출 부위에 뚫린 경을 통하여 관통시킨다. 루프를 통하여 후고실 개방 부위가 보이도록 한다.

8. 전극 삽입

원손으로 수용자극기를 잡고 claw를 이용하여 삽입한다. 전극을 삽입할 때는 가능한 와우 기저판의 손상을 줄이기 위하여 무리한 힘을 가하지 말고 우측 귀에서는 반 시계방향으로 좌측 귀에서는 시계방향으로 돌리면서 시행하여야 한다. 또한 삽입하는 방향도 중요한데 정원창의 전하방부위를 제거하고 가능한 정원창에 대하여 예각이 되도록 상방에서 하방으로 (superior-to-inferior) 삽입하는 것이 골나선판과 기저판의 손상을 줄이는 길이라고 하였다²⁰⁾. 저자들은 이러한 방향으로 전극을 삽입하는데 도움을 주기 위하여 침골을 제거하고 침골각을 없앤 후 전극을 삽입하였다. 침골을 제거하는데 대하여 논란이 있을 수 있는데, 유돌동구(aditus)가 넓으면 유양동의 환기를 도와 염증이 없이 회복하는데 도움을 줄 수 있는 반면, 수술후 심하게 코를 풀 경우 넓어진 유돌동구로 압력이 전달되어 피판이 움직여서 창상치유에 방해가 될 수도 있다고 생각된다. 또한 등골의 고정성이 줄어들어 수술중 등골이 빠질 수 있는 가능성도 생각해 보아야 한다. 처음 9~10mm까지는 claw를 쓰지 않고 쉽게 들어간다. 25mm가 들어가면 어음변별이 더욱 좋으리라고 기대할 수 있으나 저항이 느껴지면 절대로 무리하게 넣어서는 안 된다. 마지막 10개의 밴드는 지지역할과 함께 삽입깊이를 나타낸다.

9. 이식장치의 고정

Dacron 테이프로 전극을 고정하며 정원창과 첫째 결찰 사이를 느슨하게 한다. 고실계의 입구는 연조직으로 막아준다. 수용자극기는 흡수

가 되지 않는 nylon으로 고정한다. 최근 개발된 Ionos cement 골접착제를 사용하면 쉽게 전극을 고정할 수 있다. 수용자극기는 그림 17과 같이 수용자극기와 안테나/자석부위의 두 부분을 실로 두개골에 고정한다. Knot는 수용자극기의 가장자리에 오도록 하여야 하고 두개골이 너무 얇은 소아에서는 골막에 고정할 수도 있다. 지혈은 수용자극기의 이식 전에 하여 전기소작에 따른 장치의 손상을 방지하여야 하며 절대로 단극성의 전기소작기를 사용하여서는 안 된다.

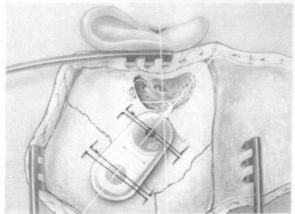


Fig. 17. Stabilization of the implant.

10. 근막피판봉합

이식장치의 고정을 확인하고 근막피판으로 이식장치를 덮은 후에 봉합한다. 피판을 제자리에 봉합함으로써 이식장치를 고정하고 감염의 기회를 줄일 수 있다.

11. 피부봉합

지혈을 확인한 후에 근막절개가 피부절개에 겹치지 않도록 한다. 특히 피부에는 틈이나 긴장이 생기지 않도록 주의하여 단속봉합을 하여야 한다. 전신마취가 깨기 전에 수술장에서 transorbital view를 찍어서 와우내에 전극이 적절히 들어간 것을 확인한다.

수술시 유의점 및 합병증

점차 와우이식술의 인식이 늘고 최근 소아 난청환자에서도 사용이 가능하여 그 적응증이 확대됨에 따라 와우이식술의 시술횟수는 급격히 늘고 있으며 우리나라의 경우도 마찬가지이다. 최근 Cohen 등은 미주지역에서 시행된 와우이식술의 경험을 토대로 와우이식술의 수술에 따른 문제점 및 합병증을 소개하였는데¹⁴⁾, 이는 독일 Hanover와 호주 Melbourne 등의 조사와 비슷하며⁴⁶⁾, 이들의 분류를 종합한 와우이식술의 합병증은 표 10과 같다. 여기서 주 합병증(major complication)이란 이식기를 제거해야 할 정도의 합병증을 일컫는다. 저자들은 1988년 11월 첫 와우이식술을 시행한 이후¹⁾ 1994년 3월 현재까지 29명의 환자에서 와우이식술을 시행하였다. 저자가 경험한 와우이식술의 수술중 혹은 수술후 문제점에 대하여 소개하고 이들 문제점의 의의 및 해결법 등을 살펴보고자 한다.

표 11은 와우이식환자들의 간단한 개인별

자료를 정리한 것이다. 난청을 원인별로 분류하여 보면 Mondini 이행성부전증을 포함한 선천성 전농과 원인을 알 수 없는 경우가 각각 12, 6명씩이었고 수막염이 3명, 이독성 약물이 2명이었다. 성인인 경우 선천성 난청을 제외하면 모두 후언어기 전농환자(postlingual deaf)이었다. 소아에서는 선천성 난청이 13명, 원인불명의 진행성 난청이 1명, 그리고 수막염 후의 전농이 1명이었다.

이들 29명의 수술중에서 와우이식기 자체의 결함(device failure)에 의하여 이식장치를 제거하고 새로운 이식물을 재삽입한 1명을 제외하고는 이식장치를 제거해야할 정도로 심각한 수술 합병증은 없었다. 하지만 몇가지 수술시 발견한 문제점들과 수술후 이식기의 전기자극에 따른 문제점들을 경험하였는데 이들은 표 12와 같다.

1. 이식기계의 결함(Device failure)

Table 10. Classification of surgical complications with the multichannel intracochlear implant

Complications	
Flap-related	
Major	
Wound breakdown (implant removed)	
Minor	
Wound infection (uncomplicated)	
Air under flap (transient)	
Seroma	
Implant-related	
Major	
Meningitis	
Severe facial nerve stimulation (implant removed)	
Compressed electrode	
Incorrect electrode position	
Exposure of electrode	
Persistent severe tinnitus	
Minor	
Transient facial nerve palsy	
Transient vertigo	
Transient taste disturbance	
Facial or tympanic nerve stimulation	
Temporary increase in tinnitus	

Table 11. Biographical data of the cochlear implantees in seoul national university hospital

Case	Sex/Age	Etiology	Operation		Cochlear patency	Electrode inserted	
			Date(Y/M/D)	Site			
1.	정○순	F/42	otosclerosis	88/11/18	R	bony change 3mm	22+8
2.	김○관	M/30	measles	89/ 3/ 2	L	bony change 5mm	22+3
3.	김○실	F/31	trauma	90/ 3/ 7	L	granulation 2mm	21
4.	원○희	M/18	meningitis	90/ 4/ 4	L	bony change 11mm	21
5.	조○우	M/23	KM ototoxicity	91/ 1/30	L	bony change 1mm	22+7
6.	홍○식	F/19	chronic otitis	91/ 2/27	R	bony change 2mm	22+3
7.	조○수	M/31	unknown	92/ 2/19	L	normal	22+6
8.	김○철	M/27	mumps	92/ 4/ 7	R	normal	22+2
9.	장○식	M/62	unknown	92/ 4/14	R	normal	22+5
10.	이○선	M/26	meningitis	92/ 4/16	L	bony change 3mm	22+3
11.	구○희	F/21	KM ototoxicity	92/ 4/22	L	normal	22+3
12.	박○진	M/ 7	congenital	92/ 4/23	L	normal	22+5
13.	정○성	F/44	unknown	92/12/22	R	normal	22+6
14.	김○영	F/ 6	congenital	92/12/24	R	normal	22+3
15.	김○정	F/ 8	unknown	92/12/29	R	normal	22+4
16.	유○희	F/ 9	congenital	93/ 1/ 5	L	normal	22+8
17.	곽○은	F/24	Mondini anomaly	93/ 1/ 6	L	normal	22+4
18.	김○리	F/ 6	congenital	93/ 2/ 9	L	normal	22+10
19.	전○영	F/ 6	congenital	93/ 2/17	L	normal	22+6
20.	전○재	M/47	meningitis	93/ 2/ 2	R	bony change 3mm	22+1
21.	최○우	M/ 7	congenital	93/ 3/16	R	normal	22+4
22.	채○수	M/12	unknown	93/ 3/31	L	normal	22-1
23.	이○익	M/ 7	congenital	93/ 6/28	R	normal	22+1
24.	노○용	M/ 6	congenital	93/ 7/29	R	normal	22+4
25.	장○식	M/ 6	congenital	93/ 8/18	R	normal	22+6
26.	김○기	M/ 5	congenital	93/ 8/25	R	normal	22+6
27.	서○정	F/ 8	unknown	93/10/20	R	normal	22+4
28.	이○명	M/ 7	congenital	94/ 1/20	R	normal	22+0
29.	이○민	F/ 4	congenital	94/ 2/16	R	normal	22-2

(visual blackout)을 호소하고 이학적검사상 경부동맥의 잡음(bruit)과 우측 요골동맥의 박동소실이 발견되었다. 혈관조영술결과 Takayasu 질환을 의심하였다. 응급으로 혈관성형술을 시행하고 환자의 현기증은 좋아졌다. 그동안 환자의 청력은 심한 변동을 보였는데 mapping을 해보면 원래의 역치수준으로 낮아졌다가 며칠 후 또 갑자기 나빠지는등 마치 스위치를 켜다 켜다(on/off) 하는 것 같았다. 이식기계고장을 의심하고 와우각전자자극검사를 다시 시행하

였으며 결과는 수술 전의 결과와 비슷하여 환자의 나선신경절의 구성(population of spiral ganglion)은 변화가 없다고 생각되었다. 1992년 7월 15일 다시 수술을 시행하여 기존의 전극을 제거하고 새로운 전극을 넣어주었다. 수술시 수용자극기(receiver-stimulator)와 유양동 주위로 신생골형성이 있어 이를 제거하고 전극을 움직일 수 있었으며, 와우내 전극을 제거하는데는 큰 어려움이 없었다. 수술후 언어어합성기프로그램은 처음 수술때와 같은 위치

Table 12. Problems related to cochlear implantation : Seoul National University experience in 29 patients

Operative problems	
	Radical cavity, chronic ear
	Scala tympani obliteration
	Facial nerve exposure
	High jugular bulb
	Narrow posterior tympanotomy site ;
	Chorda tympani management, removal of the incus
	Mondini dysplasia ; perilymph gush
Implant-related problems	
	Device failure
	Facial or tympanic nerve stimulation
	Transient dizziness
	Suture granuloma
	Skin rash

31세 여자환자로 수술 청력재활을 받고 잘 사용하던 중 1990년 8월경 갑자기 소리가 안 들리게 되어 말언어합성기프로그램(mapping)을 조절하여 자극방식을 BP+3로 하였다. 하지만 상당히 높은 역치를 보일 뿐 최대역치까지 자극을 올려도 소리의 증가가 없었다. 그러던 중 환자는 심한 현훈과 시력의 일시적 소실 및 dynamic range를 보였으며 재할도 성공적이어서 2차 수술후 약 6개월이 지난 현재 open set test에서 약 80%의 정확도를 보이고 있다.

전극을 재삽입하는 경우는 와우이식기가 망가졌거나 염증등의 합병증으로 빠져나왔거나 더 좋은 와우이식기가 개발되어 다시 수술을 할 때 등이다. 와우이식기에 이상이 생긴 경우 환자의 증상은 이식기 이상의 종류에 따라 다르겠지만 본원에서 경험한 환자는 청력이 마치 스위치를 켜다 껐다 하는것 같이 급작스럽게 변화하여 이식기 내의 접촉볼량을 의심하게 되었다. 이식기의 이상은 와우각전기자극검사를 하여 전기자극에 대한 반응이 수술전과 변함 없다는 점과 device integrity test(Nucleus company에서 직접 시행함) 등을 시행하여 어느 정도 짐작할 수 있지만 확진은 재수술후 제거한 이식기를 검사해 보아야 한다. 소아 환자는

와우이식기에 이상이 생겨도 발견하기가 어려우므로 주의를 요한다⁴¹⁾. Jackler에 의하면 1988년까지 미주지역에서 시행된 총 1100례의 와우이식술 중에서 기계결합은 12례(1.1%)가 있었다고 한다²⁰⁾.

일반적으로 전극의 재삽입은 쉽다고 하지만 먼저 있던 전극의 주위로 섬유조직 및 신생골이 형성되어 전극의 표면에 요철이 있는 경우 제거가 어려울 수 있고 재삽입할때 깊게 삽입하려고 무리해서 시도하면 전극이 꺾일 수 있으므로 조심하여야 한다. 염증이 심하여 새로운 전극을 바로 삽입할 수 없을 때에는 기존의 전극을 정원창 부근에서 잘라 놓아두고 다음 수술시 제거한 후 바로 새 전극을 넣는 것이 좋다. 이는 전극이 빠지면 와우내 섬유조직이 수축하여 다음번 전극의 삽입이 어려울 수 있고 꺾꾸로 염증이 와우내로 전파되어 나선신경절에 손상이 올 수 있기 때문이다²⁰⁾.

2. 와우폐색(Cochlear obliteration)

29명의 환자중 8명에서 정원창 및 와우기저부의 부분 폐색을 볼 수 있었다. 그 중 1명은 외상이 원인이었던 환자로 정원창이 육아조직으로 막혀 있었고 나머지 7명은 신생골로 정

원창과 와우기저부가 대치되어 있었다. 수막염이 원인이 되어 내이염이 있었던 경우 다른 원인보다 신생골 형성이 많이 되었고 그밖에 이경화중, 중이염, 흉역 등의 원인이 있었다. 항생제 이득성이 원인인 경우도 있었으나 다른 논문과 비교하여 불때³⁰⁾, 의외의 경우로 생각되며 다른 원인이 있을 가능성도 있다고 생각된다.

8례 모두 막힌 부분을 제거하고 고실계를 찾아 전극을 삽입할 수 있었다. 수술시 이낭골(otic capsular bone)과 신생골 사이에 약간의 색조차이를 보였으며 이를 기준으로 천공(drilling)하였다. 천공은 나선신경절을 다치지 않기 위해서 와우측에서 가능한 멀리 하방으로 하였는데 2례에서 뇌척수액의 유출이 생겼으나 심하지 않아 연조직으로 막고 수술을 마칠 수 있었다. 이들 환자는 수술 후 수막염등의 합병증을 보이지 않았다.

만일 수막염의 합병증으로 전농이 되면 육아조직이나 신생골형성은 상당히 빨리 진행되어 3~4개월 만에 와우가 골화되는 경우도 있다고 하므로³⁵⁾ 와우이식술을 하기 전에 세밀한 추적관찰이 필요하게 된다. 와우내의 외림프공간이 외림프액에서 섬유조직이나 신생골로 대치되는 여부는 자기공명영상을 통하여 더 정확히 알 수 있으므로 수막염 환자의 수술 시기를 정하는 데는 자기공명영상의 추적관찰이 보다 유용하다고 생각된다.

3. 만성중이염, 슬루개방공동

(Chronic ear, radical cure)

어려서 부터 양측 귀에 심한 이루와 진행성 난청을 호소하여 거의 전농이 된 19세의 여자환자가 13세와 14세때 각각 우측과 좌측에 중이수술을 받았고 이후 간혹 이루를 보였다. 이 환자는 이학적 소견상 양측에 유돌근치절제술(radical mastoidectomy)을 한 상태였으나 염증과 약간의 이루를 보이고 있었다. 와우이식술을 바로 시행하기에는 전극을 덮어줄 연조직이 빈약하고 염증이 있었으므로, 단계적 수술을 하기로 하고 우선 완전유양동삭개술을 시행한 후 주위 골막 및 근육을 이용한 피판

(inferior based flap)을 만들어 유양동을 막아 주었다. 6개월이 지난후 염증이 없이 두껍게 덮혀있는 연조직 아래로 정원창을 통해 전극을 삽입할 수 있었고, 이식술후 외래 관찰소견에서 전극의 노출이 없이 고실과 유양동이 두터운 연조직으로 잘 덮혀 있음을 볼 수 있었다.

47세 남자환자는 어려서부터 양측 귀에 심한 이루가 있고 우측은 어려서부터 전농상태로 3세경에 우측 중이수술을 받았고, 좌측은 18세에 이루, 돌발성난청, 현기 등의 증상으로 중이수술을 받았다. 양측에 유돌근치절제술을 한 상태여서 역시 단계적 수술로 이식술을 시행하였다.

중이염은 매우 흔한 질환이며 합병증으로 감각신경성 난청이 올 수 있는데 그 경로는 중이의 염증이 직접 전파되거나 혹은 수막염이 된 후 역으로 내이의 염증을 일으킨다고 생각된다. 증례에서 보인 환자와 같이 와우이식술을 할 환자의 중이강에 염증이 있고 연조직이 불충분할때는 2단계로 나누어 우선 염증을 제거하고 골막-근 피판을 사용하여 두터운 연조직으로 유양동을 보강한 후 2차로 이식술을 하여야 한다⁴³⁾.

4. 고위 경정맥구(High jugular bulb)

약 20년 동안 서서히 진행되어 전농이 된 44세 여자환자로 수술전 이명 등의 특별한 증상이 없었으며 고막소견은 정상이었으나 단층촬영에서 고위 경정맥구(high jugular bulb)를 보였다. 수술시 경정맥구는 선천적 골결손을 통해 정원창을 가릴 정도로 높이 올라와 있었지만 경정맥구를 밀면서 전극의 삽입이 가능하였고 연조직을 이용하여 이를 유지시켰다. 슬루 확인한 방사선 검사에서 전극의 위치에 이상은 없었고 전극의 기능도 정상이었다.

5. 고실신경자극

(Tympanic nerve stimulation)

8세에 수막염을 앓은 후 서서히 청력이 나빠지다가 약 1년 후 완전 전농이 된 18세 남자환자로, 와우이식술시 정원창과 와우 기저부가 신생골로 완전 폐색되어 약 11mm를 천공하고

21개의 활동전극 삽입이 가능하였다. 수술후 말언어합성기프로그램중 기저부의 전극이 자극될 때마다 인후부에 심한 통증을 호소하여 2번부터 8번까지 전극을 제외시켰다. 나머지 전극만으로 재활은 별 문제없었다.

6. 안면신경노출/자극(Facial nerve exposure/Facial nerve stimulation)

수술중 후고실개방술(posterior tympanotomy)을 하다가 수직부의 안면신경관이 얇아져 안면신경이 노출된 경우가 있었다. 이 환자는 근막을 이용하여 안면신경관을 덮어 안면신경이 전극과 직접 닿지 않도록 하였고, 술후 정상적인 전기자극에도 안면신경이 자극되지 않았다.

7세때 신장염으로 가나마이신 주사를 맞고 전농이 된 21세 여자 환자는 와우이식기이식술중 특별히 안면신경관이 얇아지거나 노출되지 않았지만 말언어합성기프로그램시 침부의 전극이 자극될 때마다 안면근육의 연축을 일으켜 19와 20번 전극을 제외시켰다. 나머지 전극으로 재활에는 문제가 없었으며 더 이상의 안면신경자극도 없었다.

7. 협소한 후고실개방 부위; 고삭신경에 대한 처치, 침골제거(Narrow posterior tympanotomy site; chorda tympani management, removal of the incus)

와우이식기 전극을 삽입하려면 정원창을 충분히 노출시키기 위하여 광범위 후고실개방술(extended posterior tympanotomy)를 하여야 하는데 소아의 경우 이렇게 하여도 노출이 불충분한 경우가 있었다. 이러한 경우 고삭신경을 완전히 노출시켜 전방쪽으로 밀어놓고 고실윤이 다치지 않도록 조심하면서 후고실개방 부위의 높이를 더 넓힐 수 있었다. 후고실개방 부위의 상방이 좁아서 전극의 삽입이 어려울 때에는 침골을 제거하고 침골각(incus buttress)을 없애 주어 전극삽입이 쉽고 방향도 상방에서 하방으로(superior-to-inferior) 유지하도록 하였다.

8. Mondini 이형성부전증; 외림프액 역류(Mondini dysplasia; perilymph gush)

여자 24세의 선천성 전농환자는 와우이식기 수술을 하기전 시행한 전산화단층촬영 결과 양측 와우의 침부회전이 덜 되어 있고 전정(vestibule)이 약간 넓어져 있어 경미한 Mondini 이형성부전증을 의심하였다. 수술중 정원창은 정상으로 보였지만 정원창막을 제거하였을 때 외림프액의 역류가 심하게 일어났다. 하지만 수술에 지장을 줄 정도는 아니었고 전극을 삽입한 후 연조직으로 막아 수술을 끝낼 수 있었다. 수술후 내이염이나 수막염등의 합병증은 보이지 않았다.

Mondini 이형성부전증이 있을때 청력은 정상인 경우부터 전농까지 다양하며 진행성 난청을 보이기도 한다. 보청기가 도움이 안될 경우 와우이식술을 시행할 수 있다. Paparella 등에 의하면 Mondini 이형성부전증의 경우 외림프의 압력이 높아지는 것은 와우도수관이 직접 수막하의 뇌척수액과 통해 있거나 와우와 내이관이 통해 있기 때문이라 하였다⁴⁰⁾. 심한 림프의 역류가 있어 수술이 실패하는 경우도 있고 와우이식술 후 전극을 따라 염증이 역류되어 수막염이 발생한 증례도 있으므로¹⁵⁾, 수술전 반드시 고해상도의 측두골 단층촬영을 하여야 하며 와우도수관이 넓다든지 다른 심한 기형이 발견되면 수술부위를 바꾸어야 할 것이다. 또한 림프의 역류가 많지 않았어도 연조직을 이용하여 전극 주위로 정원창을 막아주는 것이 술후 내이염이나 수막염을 예방하는데 좋다고 생각된다.

9. 현훈(Dizziness)

42세 여자환자 수술 후 약 1달에 1번 정도 심한 현훈을 호소하였으나 안진동의 이상은 보이지 않았고 혈액검사나, 신경과 검사에서도 별 이상이 없었다. Valium 등의 대증요법을 시행하였고 현훈은 점점 가벼워져 약 3년 후 완전히 소실되었다.

와우이식술후 생기는 경증의 합병증 중에 현훈이 있을 수 있는데 그 원인은 아직 밝혀

지지 않고 있다. 본원에서는 자가면역증이 의심되는 환자와 Takayasu 질환 환자에서 와우 이식술후 심한 현훈을 볼 수 있었다. Takayasu 질환이 있는 환자는 기저동맥이 막혀 생긴 허혈성 현훈으로 생각되고 혈관성형술 후에 현훈이 좋아졌으나 또다른 환자는 검사상 원인이 뚜렷한 증거가 없고 뚜렷한 치료없이 현훈이 소실되었다.

10. 봉합육아종(Suture granuloma)

여자 6세의 선천성 전농환자는 와우이식술을 받은 후 3개월경 두피에 조그만한 종물이 발견되었다. 종물은 크기가 1cm 정도로 수술시 두피 피관의 중앙부위에 위치하였고 압통이나 발적은 없었다. 종물은 수용자극기(receiver-stimulator)의 중앙부위에 고정을 위해 2~0 nylon으로 묶은 곳에 생긴 것으로 수술로 제거하고 골막으로 덮어주었다. 봉합육아종을 예방하기 위해서는 knot의 위치가 수용자극기의 양옆으로 오게 하고 골막으로 덮어주면 된다.

11. 피부발진(Skin rash)

소아 환자에서 술후 피부발진이 8명에서 발생하였다. 피부발진은 대부분 술후 4주 내외에 안면부, 이개, 목, 손, 발, 가슴, 두피 등에 국소적으로 발생하였다. 대증적 치료로 10일 이내에 병변은 사라졌으나 2개월간 지속된 경우도 있었다.

피부발진의 원인으로 술후 사용한 항생제에 대한 부작용, 인공이식기에 대한 이물반응, 수술시 사용한 골접착제(Ionos)에 대한 이물반응, 기타 피부질환 등을 고려해 볼 수 있으나, 술후 2~3일에 발생하여 피부과 진단상 지루성피부염, 락피이었던 2명외에는 원인을 알 수 없었다.

12. 피관 (Flap)

본원의 경험에서는 없었지만 외국의 경우 가장 흔한 수술 합병증은 피관의 피사로 수술창이 벌어지는 것인데 보고에 따라 0.6%에서 2.0%에 까지 이른다. 문제는 주로 C 피관을 사용하였을때 생겼는데 아래 절개선이 너무

앞으로 가면 후이개 동맥이 절단되어 위험하고 특히 과거 유양동 삭개술을 하느라 이개후 절개를 하였던 환자는 C 피관을 쓰면 피사할 확률이 높다고 하였다. 본원의 환자는 모두 inverted-U 피관을 사용하였는데 inverted-U 피관은 피사할 확률이 적을뿐 아니라 도출정맥(emissary vein)의 지혈에 유리하여 더 좋은 것으로 생각된다. 하지만 중요한 점은 충분히 큰 피관을 만들어 이식기를 넉넉히 덮어주어야 하고 장력이 없는 상태에서 봉합을 하여야 한다는 점이다⁴⁹⁾.

피관의 두께는 통상 6mm로 하는데 어른은 특히 남자의 경우 골막을 제거하고 피관 자체도 얇게 만들어야 했고 소아의 경우는 오히려 근막을 돌려 보강하여야 하였다. 피관이 너무 얇으면 안테나 자석에 의한 압력으로 피사가 생길 수 있고 너무 두꺼우면 자석이 잘 붙지 않게 된다.

와우이식술후의 재활교육

재활교육은 크게 두 부분으로 나뉘어진다. 언어습득 이전에 청력을 손실한 성인이나 소아의 경우에는 청능훈련 이외에도 언어교육이 이루어져야 한다. 일반적으로 청능훈련은 다음의 순서로 진행된다.

첫째, 소리의 유무를 감지하는 연습을 한다. 수술 후의 환자는 환경을 듣기부터 시작하여 말소리의 들림을 익히도록 한다.

둘째, 보기가 주어진 상태에서 말소리의 길고 짧음, 높고 낮음, 강하고 약함 들을 구분하는 연습을 한다. 이때 말의 의미는 관여하지 않는다.

셋째, 보기가 주어진 상태에서 단어와 문장을 소리의 패턴과 주파수 차이에 의해 변별해 내는 단계이다. 이 단계에서는 말소리를 정확히 인지하여야 한다.

넷째, 보기가 주어지지 않은 상태에서 단어와 문장을 인지하는 단계이다. 처음에는 주제를 한정지는 상태로 시작한다.

다섯째, 간단한 대화를 연습한다.

수술 대상이 소아일때 소아와 부모는 수술전 교육을 필요로 한다. 수술전 교육의 목적은 청능훈련, 놀이와 의사소통, 그리고 상담이다. 수술전 청능훈련은 소아에게 적합한 보청기를 사용한 상태에서 최소한 10주 이상 진행되어야 하며, 보청기에 대한 반응이 좋을 때는 수술이 취소될 수도 있다. 수술후의 교육시간은 6가지 부분으로 구성된다. 상담, 기계검사, 듣는기술검사, 구조적 과제, 언어-상호작용놀이, 듣고 고르고 이해하는 능력이다.

상담을 통해 가정에서 보여준 행동이나 어휘, 언어능력을 듣고 부모의 질문에 대답해준다. 기계검사(1분)는 기계가 바르게 작동하고 있는가를 본다. 듣는 기술 검사(5분)는 간단한 음절을 소리만 듣고 따라하게 한다. 구조적과제(5~10분)는 치료자가 그 시간에 진행하고자 하는 목표를 제시하는 시간이다.

언어놀이(30분)는 부모와 치료자가 소아와 함께 놀이에 참여하는 시간으로 가장 많은 시간을 보내게 된다. 목표로 하는 단어나 문장은 소리만으로 제시하는 것을 원칙으로 한다. 듣고 고르기(5분)는 목표 단어를 청력만으로 찾는 시간이다.

결 론

세계적으로 최근 십수년간 많은 전농환자들이 와우이식기를 이식받음으로써 뚜렷한 효과를 보았으며, 국내에서도 1989년 처음 와우이식술을 시행한 이래 점차 많은 병원에서 시술되고 있다. 처음에는 후언어기 이후의 환자들만을 대상으로 하였으나, 이식대상환자들의 연령은 더욱 확장되어 이제는 2세 이후의 소아까지 와우이식의 대상이 되고 있다.

이식대상자의 범위는 넓어졌으나 술전 대상자의 평가는 더욱 철저히 하여야 한다. 소아의 경우는 의사소통의 어려움 등으로 술전평가가 어려우므로 언어치료사, 청각전문가, 정신의학자들에 의한 장기간에 걸친 평가가 요구된다.

수술적으로 와우이식술은 비교적 안전한 수술이나, 수술을 하기 전에 충분한 해부학적 지

식의 습득이 필요하며, CT나 MRI 등으로 철저한 술전 평가를 하여야 한다.

와우이식에 의해 환경음의 인식은 쉽게 달성될 수 있으나 음성언어의 변별은 쉽지 않으므로 장기간의 재활교육이 필요하다. 와우이식환자들은 수술후에 다양한 정도의 향상을 보이고 있으나 술후 결과를 평가하는 방법도 아직 통일되어 있지 않으므로 술후 평가에 어려움이 있으며, 국내에서도 통일된 술전, 술후 평가방법에 대한 연구가 있어야 한다고 생각된다. 또한 앞으로 재활기간이 늘어남에 따라 결과를 추적함으로써 술후 결과의 예측인자에 대한 연구가 필요할 것으로 사료된다.

References

- 1) 김종선·김정유·성명훈 등 : Nucleus 22 Channel 와우이식기를 이용한 인공와우의 임상적 시도. 한이인지 32(2) : 174~191, 1989
- 2) 김희남·심윤주·박인용 등 : Nucleus 22-Channel 전기와우 이식술 환자의 청각능력. 한이인지 32(2) : 192~217, 1989
- 3) Ariyasu L, Galey FR, Hilsinger R Jr et al : Computer-generated three-dimensional reconstruction of the cochlea. Otolaryngol Head Neck Surg 100 : 87~91, 1989
- 4) Bangs TE : The Bangs Receptive Vocabulary Checklist, Tuscon, Communication Skill Builders, 1990
- 5) Beiter AL, Staller SJ, and Dowell RC : Evaluation and device programming in children. Ear Hear 12(4) : 25S~33S, 1991
- 6) Belal A, Ylikosko J : Pathology as it relates to ear surgery II. Labyrinthectomy. J Laryngol Otol 97 : 1~10, 1983
- 7) Bench J, Bamford J : Speech and Hearing Tests and Spoken Language of Hearing Impaired Children, London,

Academic Press, 1979

- 8) Berliner KI, Luxford WM, and House WF : Cochlear implants : 1981 to 1985. *Am J Otol* 6(2) : 173~181, 1985
- 9) Chen DA, Linthicum FH, Rizer FM : Cochlear histopathology in the labyrinthectomized ear : Implications for cochlear implantation. *Laryngoscope* 98 : 1170~1172, 1988
- 10) Chute PM, Hellman SA, Parisier SC et al : A matched-pair comparison of single and multichannel cochlear implants in children. *Laryngoscope* 100 : 25~28, 1990
- 11) Clark GM : The University of Melbourne-Nucleus multi-electrode cochlear implant. *Advances in Oto-Rhino-Laryngol* vol 38 : pp 113~161, 1987
- 12) Clark GM, Cohen NL, and Shepherd RK : Surgical and safety considerations of multichannel cochlear implants in children. *Ear Hear Suppl* 12(4) : 15S~24S, 1991
- 13) Cohen NL, Hoffman RA and Stroschein M : Medical or surgical complications related to the Nucleus multichannel cochlear implant. *Ann Otol Rhinol Laryngol* 97(suppl 135) : 8~13, 1988
- 14) Daspit CP : Meningitis as a result of a cochlear implant : case report. *Otolaryngol Head Neck Surg* 105(1) : 115~116, 1991
- 15) Davis H, Silverman R : *Hearing and Deafness*, 3rd Ed. Appendix 10 : Everyday sentences, New York, Holt Rinehart & Winston, 492~495, 1970
- 16) Derbyshire AJ, Davis H : The action potentials of the auditory nerve. *Am J Physiol* 113 : 476~504, 1935
- 17) Dunn LM : *Peabody Picture Vocabulary Test-Revised (PPVT form M)* American Guidance Service, Circle Pines Minnesota, 1981
- 18) Elliot LL, Katz DC : *Northwestern University Children's Perception of Speech (NU CHIPS)*, St. Louis, Auditec, 1980
- 19) Fayad J, Linthicum FH Jr, Otto SR et al : Cochlear implants : Histopathologic findings related to performance in 16 human temporal bones. *Ann Otol Rhinol Laryngol* 100 : 807~811, 1991
- 20) Gantz BJ, Tyler RS, Knutson JF, et al : Evaluation of five different cochlear implant designs : Audiologic assessment and predictors of performance. *Laryngoscope* 98 : 1100~1106, 1988
- 21) Goycollea MV, Muchow DC, Schirber CM et al : Anatomical perspective, approach, and experience with multichannel intracochlear implantation. *Laryngoscope* 100(suppl 50) : 1~18, 1990
- 22) Van den Honert C, Stypulkowski PH : Physiological properties of the electrically stimulated auditory nerve. II. single fiber recordings. *Hear Res* 14 : 225~243, 1984
- 23) Jackler RK, Leake PA and McKerrow WS : Cochlear implant revision : Effects of reimplantation on the cochlea. *Ann Otol Rhinol Laryngol* 98 : 813~820, 1989
- 24) Jackler RK, Luxford WM, House WF : Sound detection with the cochlear implant in five ears of four children with congenital malformation of the cochlea. *Laryngoscope Suppl* 97 : 15~17, 1987
- 25) Jackler RK, Luxford WM, Schindler RA et al : Cochlear patency problems in cochlear implantation. *Laryngoscope* 97 : 801~805, 1987
- 26) Javel E, Tong YC, Shepherd RK, et al : Responses of cat auditory nerve fibers to biphasic electrical current pulses. *Ann Otol Rhinol Laryngol* 96(suppl 128)

- 27) Kveton JF, Abbott C, April M et al : Cochlear implantation after transmastoid labyrinthectomy. *Laryngoscope* 99 : 610~613, 1989
- 28) Linthicum FH Jr, Galey FR : Histologic evaluation of temporal bones with cochlear implants. *Ann Otol Rhinol Laryngol* 92 : 610~613, 1983
- 29) Linthicum FH, Fayad J, Otto SR, et al : Inner ear morphologic changes resulting from cochlear implantation. *Am J Otol Suppl* 12 : 8~10, 1991
- 30) Mecklenburg DJ, Demorest ME, Staller SJ : Scope and design of the clinical trial of the Nucleus multichannel cochlear implant in children. *Ear Hear Suppl* 12(4) : 10S~14S, 1991
- 31) Miyamoto RT, Mcconkey AJ, Myers WA, et al : Cochlear implantation in the Mondini inner ear malformation. *Am J Otol* 7 : 258~261, 1986
- 32) Miyamoto RT, Myers WA, Pope ML, et al : Cochlear implants for deaf children. *Laryngoscope* 96 : 990~996, 1986
- 33) Novak M, Balkany TJ, Miyamoto RT, et al : Cochlear implantation in the patient with inner ear malformation. Presented at American Neurotology Society, San Francisco, April 1989
- 34) Novak MA, Fifer RC, Barkmeier JC et al : Labyrinthine ossification after meningitis : Its implications for cochlear implantation. *Otolaryngol Head Neck Surg* 103(3) : 351~356, 1990
- 35) O'Leary MJ, Fayad J, House WF, et al : Electrode insertion trauma in cochlear implantation. *Ann Otol Rhinol Laryngol* 100 : 695~699, 1991
- 36) Osberger MJ, Chute PM, Pope LP, et al : Pediatric cochlear implant candidacy issues. *Am J Otol Suppl* 12 : 80~88, 1991
- 37) Otte J, Schuknecht HF, and Kerr AG : Ganglion cell populations in normal and pathological human cochleae. Implications for cochlear implantation. *Laryngoscope* 88 : 1231~1246, 1978
- 38) Owens E, Kessler DK : Analysis and revision of the minimal auditory capabilities battery. *Ear Hear* 6(6) : 280~287, 1985
- 39) Paparella MM, Sugiura S : The pathology of suppurative labyrinthitis. *Ann Otol Rhinol Laryngol* 76 : 554~586, 19 67
- 40) Parisier SC, Chute PM, Weiss MH et al : Results of cochlear implant reinsertion. *Laryngoscope* 101 : 1013~1015, 1991
- 41) Patrick JF, Clark GM : The nucleus 22-channel cochlear implant system. *Ear Hear* 12(4) : 3S~9S, 1991
- 42) Scrivener BP, Gibson WPR : Cochlear implant after radical mastoidectomy. International cochlear implant symposium and workshop-Melbourne. Clark GM and Busby PA ed. pp 19~20, 1985
- 43) Smith L and Simmons FB : Estimating eighth nerve survival by electrical stimulation. *Ann Otol Rhinol Laryngol* 92 : 19~23, 1983
- 44) Spoenclin H : Retrograde degeneration of the cochlear nerve. *Acta Otolaryngol* 79 : 266~275, 1975
- 45) Stevens SS, Jones RC : The mechanism of hearing by electrical stimulation. *J Acoust Soc Amer* 10 : 261~269, 1939
- 46) The Australian Bionic Ear & Hearing Research Institute : Cochlear Implant Training Workshop Notes, Melbourne, 1992
- 47) Volta A : On the electrically excited by mere contact of conducting substances

- of different kinds. Trans Roy Soc Phil
90 : 403~431, 1800
- 48) Webb RL, Lehnhardt e, Clark GM et al
: Surgical complications with the coch-
lear multiple-channel intracochlear imp-
lant : Experience at Hannover and Mel-
bourne. Ann Otol Rhinol Laryngol 100 :
131~136, 1991
- 49) Wever EG, Bray CW : Auditory nerve
impulses. Science 71 : 215, 1930