

흥미있는 편도 이물 1례

울산동강병원 이비인후과
변준영·양철민·김동균

An Interesting Case of Glass Foreign Body in the Left Tonsillar Fossa

Jun Yeong Byun, M.D., Cheol Min Yang, M.D., Dong Gyoon Kim, M.D.
Department of Otolaryngy, Ulsan Dongkang Hospital

= Abstract =

Foreign bodies in the body are commonly ocured by accident, and in most cases they should be removed without delay. But the presence of foreign body is often overlooked due to patient's ignorance or lack of physician's eagerness in examination that lead to prolonged sojourns for consequential months or years of needless illness and suffering.

Recently, we have experienced a case of glass foreign body which was lodged in the tonsillar fossa. The patient was 19-year-old male who had history of removal of foreign body at anterior neck area 10 years ago. So, we report on this case with a brief review of literatures.

KEY WORDS : Foreign Body · Tonsillar Fossa.

서 론 증 례

이비인후과 영역에서 경험하는 인체내의 이물은 우리 생활 주변에서 흔히 볼 수 있으며 대부분의 발생요인은 부주의와 돌발적인 사고로 인한 것으로 대개는 곧 제거되어지나 가끔 진단 및 제거가 용이하지 않은 경우는 환자가 전혀 자각하지 못하거나, 의사가 진단시에 간과하여 이물의 존재유무를 파악하지 못하거나 다수의 이물이 개재되어 이물의 제거후에도 파악 못한 이물이 장기간 체내에 체류하게 되어 여러 증상을 야기시키기도 한다. 최근 저자들은 10여년동안 장기간 체내에 체류한 편도의 심부내 유리조각을 비교적 용이하게 제거 치료하였기에 문헌고찰과 함께 보고하는 바이다.

환자 : 김○환, 19세, 남자.

초진일 : 1993년 1월 20일

주소 : 좌측 편도와에서 발견된 이물질

현병력 : 10여년전 넘어지면서 깨어진 현관 문 유리조각들이 우측 전경부에 박혀 개인의원에서 국소마취하에 유리조각을 제거하고 단순봉합술 시행한 후 별 증상 없이 지내다가, 내원 2일전 우연히 거울을 보면서 이를 닦던 중 좌측 편도와 근처에서 육아조직의 증식을 발견하여 개인 의원에서 육아조직 아래부위에 유리조각 있음을 확인한 후 제거 하기위해 본원으로 전원되었다.

가족력 : 특이 사항 없음.

과거력 : 10여년전 넘어지면서 깨어진 유리

조각이 우측 전경부에 박혀 개인 의원에서 일부를 제거하였다. 그 후 그 충격으로 인해 여러 차례 발작 등의 정신과적인 문제로 1년간 치료를 받았다.

국소소견 : 우측 전경부에 길이 약 3cm 정도의 과거에 이물을 제거하였던 반흔이 있었고, 구강내에는 좌측편도와 하방에 비교적 평활한 모양의 유리조각이 구강내로 돌출되어 있었으며 주위 점막에 육아 조직의 형성을 볼 수 있었다(그림 1). 경부를 통해서도 이물질이 촉진되지는 않았다. 그의 구강및 경부에 특이 소견은 없었다.

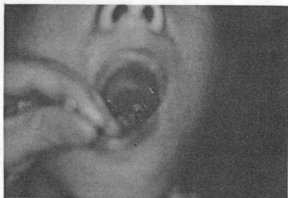

Fig. 1. The oropharynx showed protruding foreign body and granulation tissue on the left tonsillar fossa.

방사선 소견 : 경부 컴퓨터 단층 촬영상 약 3.5cm 크기의 이물질이 내측은 설근 편도부와 외측으로는 좌측 하악각부의 하면을 경계로 놓여 있는 소견이 보였다(그림 2).

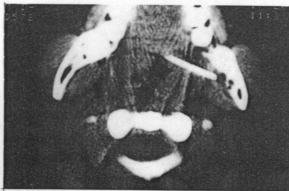

Fig. 2. C-T scanning showed a foreign body in the left parapharyngeal space which exposed into oropharynx.

수술 소견 및 경과 : 1993년 2월 4일 전신마취하에 좌측 편도절제술을 시행하여 수술 시야를 좋게한 뒤 상인두 수축근에 종결개를 가하여 지혈감자를 이용하여 부드러운 면이 구강내로 향하고 있는 유리조각을 제거하였으며 절개부위는 단순봉합술로 봉합하였다. 유리파편은 3.5×1.5cm 크기의 삼각형 모양이었다(그림 3). 환자는 술후 출혈없이 좋은 경과를 취하였으나 과거 정신과적인 문제의 재발로 정신과 치료를 받았다.




Fig. 3. Foreign body(glass) removed from tonsillar fossa.

고 찰

이비인후과 영역에서 흔히 경험하는 사고에 의한 이물은 대부분의 경우 부주의 또는 총기, 폭발물, 예리한 물체에 의한 자상 및 교통사고 등의 돌발적인 사고로 인하여 발생하는 경우가 많으며 그에 따른 이물의 종류는 그 사회의 생활양식, 관습, 습관, 환경등과 밀접한 관계가 있다¹⁶⁾.

대부분의 인체내 이물의 경우 비교적 용이하게 제거되어지나 가끔 진단 및 제거가 용이하지 않는 경우도 있으며 개재된 부위나 상태에 따라 곧 적절한 수술적 처치가 요구되는 경우도 있다¹⁷⁾. 그러나 드물게는 장기간 체내에 체류하게 되는 경우도 볼 수 있는데, 일반적으로 이물이 장기간 체류하게 되는 원인은 환자측의 원인으로서는 이물을 전혀 자각하지 못하

거나 망각한 경우, 특히 소아의 경우에는 부모의 꾸지람이 무서워 이물 사고를 숨긴 경우 등을 들 수 있고, 치료자측의 원인으로 환자가 이물사고를 호소해도 그것을 무시하거나 정밀한 검사를 하지 않은 경우, 다수의 이물이 체류되는 경우와 뚜렷한 이물 증상이 없는 경우, 다른 흔한 질병의 증상과 유사한 증상을 야기하는 경우 등을 들 수 있다¹⁵⁾. 본 증례에서는 다수의 유리 조각들이 개재되어 먼저 유리조각 몇개를 제거하였으나 미처 발견하지 못한 체류된 조각이 뚜렷한 증상 및 증후없이 체내에 장기간 체류하고 있다가 우연히 발견되어 경부 컴퓨터단층촬영으로 위치와 모양을 파악한뒤 경동맥을 포함한 주위 연부조직의 손상없이 제거된 경우이다.

이물이 체내에 장기간 체류하게 되면 국소의 병적 변화를 일으키며 이는 이물의 종류, 크기, 성질에 따라 다르다¹⁶⁾. 식물성의 이물인 경우는 병적 반응이 강하여 화농성, 파괴성 변화를 일으키나 광물성의 이물은 병적 반응이 가벼우며 가끔 육아조직 증식의 경향이 있다. 이러한 가벼운 병적 반응으로 인해 유리조각이 26년이라는 장기간동안 인체내 체류되었다가 제거한 경우도 보고되었으¹⁴⁾, 이 등⁸⁾의 보고에서도 이물의 장기간 체류에 의한 염증 및 육아조직의 증식 등으로 그에 대한 증상이 발현으로 발견되는 경우 있고, 금번 저자들이 경험한 증례에서도 다수의 경부이물을 제거하고 일부는 뚜렷한 이물증상이 없이 체내에 체류되어 있다가 10여년만에 우연히 육아 조직의 발견으로 내원하여 제거된 예이다.

인체내의 이물의 발생빈도는^{2,4,6,7)} 식도이물이 가장 많고, 다음이 구강 및 인두 이물, 외이도 이물, 비강 이물, 기도 이물의 순이지만 장기간 체류하는 경우는 드물다. 특히 인두 이물의 장기 체류는 극히 드물고 대개는 구역질이나 큰 기침으로 제거되지만 이물이 크거나, 예리하면 점막 속에 매몰되어 남게된다. 인두 이물이 개재하기 쉬운 곳은 구개 편도, 설근부, 인두측벽, 이상와, 후두개곡 등이다^{3,10)}. 본 증례에서는 전경부를 통한 이물이 측인두강을 거쳐 좌측 구개편도으로 노출된 경우이다.

경부 및 안면부 이물의 진단은 정확한 병력 조사 및 방사선 검사로서 가능하며 정확한 위치는 컴퓨터단층촬영법으로 쉽게 이물의 종류, 개재된 부위 및 조직 손상 정도를 진단할 수 있으며⁹⁾ 경우에 따라서는 double exposure method¹⁷⁾ 등 특수 촬영이 요구될 때도 있다.

이물의 치료는 대개 수술적 적출을 요하게 되며 이물 적출시에는 무균적으로 주위 피사 조직과 이물을 동시에 제거해야 하며 이물주위의 조직에 변화가 없으면 적출만으로도 충분한 치료가 될 수 있다¹⁰⁾. 만일 심경부내의 이물질로 인한 농양이 발생한 경우 측인두강 또는 인두후강을 침범하기도 한다¹³⁾. 이때 농양은 흔히 주위 혈관의 손상으로 상당 기간 출혈을 유발하여 사망까지 초래할 수 있는데 이때는 초기에 혈관결찰 등의 적절한 처치를 하여야 한다¹²⁾. 본 증례에서는 수술 시야를 좋게하기 위해 편도 적출술 시행후 단순이물 적출술만으로 치료가 되었다. 또한 이물 제거시에는 C-arm형 형광투시하에서 제거하는 것이 보다 효과적이다^{3,11)}. 본 증례에서도 이물 제거 후 C-arm형 형광투시하에 완전히 제거되었는지 확인하였다.

요 약

저자들은 10여년동안 장기간 편도와 심부내에 유리조각이 체류한 1례를 심경부내 농양 및 출혈 등의 합병증 없이 C-arm형 형광투시하에 비교적 용이하게 제거하였기에 문헌고찰과 함께 보고하는 바이다.

References

- 1) 김중강, 손익경, 이철훈: 익구개와 총탄 이물 1례. 한이인지 25: 218~220, 1982
- 2) 김진호, 고재천: 식도 및 기도이물에 대한 통계적 고찰. 한이인지 31: 97~103, 1988
- 3) 김 훈: 흥미있는 사과동 이물 1례. 한이

- 인지 20 : 45~47, 1977
- 4) 마도훈, 이양선, 이만진 등 : 과거 8년간 경험한 식도 및 기도이물의 임상적 고찰. 한이인지 32 : 923~937, 1989
 - 5) 박순재, 이병돈, 박자룡 등 : 이비인후과 영역의 이물에 관한 통계적 고찰. 한이인지 29 : 848~858, 1986
 - 6) 배규정, 윤희영, 엄찬섭 등 : 식도이물의 통계적 고찰. 한이인지 31 : 834~837, 1988
 - 7) 윤동빈, 서정열, 김훈 : 식도 및 기도이물의 통계적 고찰. 한이인지 31 : 657~662, 1988
 - 8) 이양선, 박윤이, 이인환 등 : 최근 3년간 경험한 식도 및 기도 이물 217례에 대한 임상적 고찰. 한이인지 27 : 282~289, 1984
 - 9) 진강우, 조성호 : 상악동 이물 1례. 한이인지 25 : 202~204, 1982
 - 10) 최난금, 고한진, 왕수건 등 : 흥미있는 이물 3치험례. 한이인지 32 : 578~583, 1989
 - 11) 황성기, 정재휘, 송인무 등 : 사골동 이물 1례. 한이인지 29 : 684~487, 1986
 - 12) Alexander,D.W.et al. : Vascular Complications of deep neck abscess,Laryngoscope, 78 : 361~370, 1968
 - 13) Cummings : Otolaryngology-Head and Neck Surgery(2nd ed), p1208, Mosby-Year Book, Inc. St.Louis 1993
 - 14) English : Otolaryngology(Revised ed), Vol 5, p20, Harper & Row, Publishers, Inc. Philadelphia 1987
 - 15) Jackson C,Jackson CL : Bronchoesophagology(1st ed), p13~34, Philadelphia and London, WB Saunders Co. 1951
 - 16) Ono J ; Foreign bodies in air and food passages in Japanese. Arch Otolaryngol 81 : 416~420, 1965
 - 17) Owen M et al ; Foreign Body (Impression Metal) in the Maxillary antrum Clinical Radiology, 16 : 284~291, 1965
 - 18) Paparella : Otolaryngology(3rd ed), p2400, Philadelphia and London, WB Saunders Co.1991