

## 후두의 영상기록

부산대학교 의과대학 이비인후과학교실  
왕 수 건

### Still Photographic Documentation of the Larynx

Soo-Geun Wang, M.D.

*Department of Otolaryngology, College of Medicine, Pusan National University*

Since the first successful photographic documentation of the larynx by Thomas French in 1882, many different method of laryngeal photography have been developed. But it was not popular until 1980s, because of difficult technique to take a photo, improper light source and expenditure etc. In the 1980s, with the development of telescope, laryngeal photography have been widely accepted as a part of examination of the larynx. The purpose of this study is to compare the currently available methods of still photography of the larynx and to find out which methods are more suitable for laryngeal documentation.

The results obtained were as follows :

- 1) Direct and indirect laryngeal photography is simple results but the images obtained from both methods are too small to differentiate the laryngeal pathology.
- 2) Fiberscopic laryngeal photography is very useful in case of children and adult with hyperactive gag reflex. But the image obtained is distorted and less clear to demonstrate the early mucosal lesion.
- 3) 90° Telescopic laryngeal photography can be taken under local anesthesia and provides a large, clear wide-angle view but there is some difficult in exposing and focusing the larynx.
- 4) 0° Telescopic laryngeal photography provides a large excellent picture of the larynx, especially a close-up view for detecting early mucosal lesion of the vocal cord. But there is some limit for exposing posterior glottis, arytenoid, piriform sinus and epiglottis.
- 5) Microscopic laryngeal photography provides variable sized image according to different magnification and relatively clear picture. But it requires bright illumination and there is some limits for posterior glottis, arytenoid, piriform sinus and epiglottis.

In conclusion, to obtained a clear wide angle view of the larynx, 90° Telescopic laryngeal photography is useful and to demonstrate the early mucosal lesion of vocal cord, 0° Telescopic laryngeal photography and microscopic photography is recommendable

KEY WORDS : Larynx · Documentation · Still Photography.

서 론

후두의 촬영은 정확한 진단, 치료전후의 객관적인 비교를 통한 경과 관찰뿐 아니라 의학 교육에도 매우 유용한 방법으로 1882년 Thomas R. French<sup>3)</sup>에 의해 처음 시도되었으나 후두의 해부학적 위치 및 사진촬영 기술의 미비 등 여러 어려움 때문에 일반화되지는 못하였다. 그러나 1980년대에 들어 내시경 및 영상기 자체의 발달로 서서히 보편화 되어 가고 있는 실정이다. 후두의 영상기록은 사진촬영법과 비데오촬영법으로 크게 대별되며 각 방법마다 직, 간접후두경, 경성망원경(telescope), 화이버스코프(fiberscope) 및 수술현미경 등 여러 종류의 장비를 이용한 방법들이 고안되어 있다. 저자는 후두의 사진촬영의 여러 방법중 어떤 방법이 임상에서 유용한 가를 알고져 촬영상의 어려움(technical difficulty of photography), 성공율(success rate), 사진의 질과 선명도(quality & clarity of image), 제확대(enlargement & cropping)의 필요 유무, 촬영장비의 가격(expenses of equipment) 등을 비교검토하여 보고하고자 한다.

대상 및 방법

1992년 1월부터 5월사이 부산대학교병원 이비인후과 외래를 방문한 환자중 후두 결절 1례(남 42세) 폴립 2례(남 28세, 여 34세), 후두 백반증 1례(남 61세), 후두 Web 1례(여 23세)와 정상인 1례(여 19세)를 대상으로 하였으며 각각의 촬영방법은 다음과 같다.

1) 간접후두경에 의한 후두촬영

(Indirect laryngoscopic photography)

촬영을 위하여 갖추어야 할 장비는 표 1에 있으며, 우선 간접후두경 검사와 동일한 방법으로 환자를 진찰용 의자에 엉덩이를 뒤로 붙여 앉게하고 환자를 15° 정도 전굴시킨 후 천정을 볼 수 있을 정도로 턱을 앞으로 내밀게 한 후 제 1검사자가 간접후두경을 삽입하여

Table 1. Equipment for indirect laryngoscopic photography

1. indirect laryngeal mirror
2. 35-mm SLR camera(Nikon FE2)
3. 105-mm macrolens
4. Ring flash
5. Kodachrome or Kodacolor ASA 400 film

후두를 노출시킨 후 제 2검사자가 제 1검사자 뒤에서 후두상을 촬영하였다(도 1).

2) 후두직달경에 의한 후두촬영

(Direct laryngoscopic photography)

4~10% lidocaine 혹은 1~2% tetracaine으로 국소도포 마취를 하다가 전신 삼관 마취후 피검자의 어깨 밑에 작은 베개를 넣어 경부를 신전시켜 안면과 몸통의 축이 가능한 직각에 가깝게 경부를 신전시켜 후두경을 삽입하여 후두를 노출시켜 촬영하였다. 촬영에 필요한 장비는 표 2와 같다(도 2).

Table 2. Equipment for direct laryngoscopic photography

1. Nagashima laryngoscope
2. 35-mm SLR camera(Nikon FE2)
3. 55-mm or 105-mm macrolens
4. Ring flash
5. Kodachrome or Kodacolor ASA 400 film

3) 후두 화이버스코프를 이용한 후두 촬영

(Fiberscopic laryngeal photography)

촬영에 필요한 장비는 표 3과 같고, 비도가 넓은 비강을 택하여 국소도포마취를 시행후 화이버스코프 선단에 서리 방지용 약제를 바르고 나서 선단에서 5cm 부위까지 jelly(lidocaine jelly가 좋음)를 바른후 화이버스코프를 연결한 카메라를 오른손에 쥐고, 왼손으로 화이버스코프의 선단을 잡고 하비도를 통해 비강내로 삽입한다. (하비도가 여의치 못할 시는 증비도로 삽입하여도 무방함) 상인두 후벽에

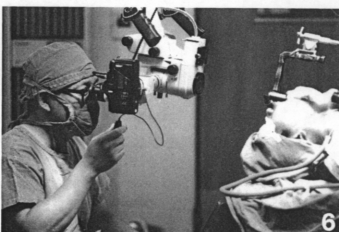
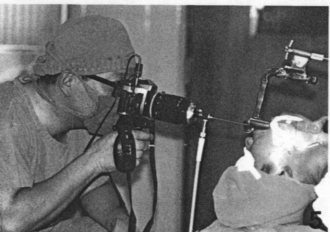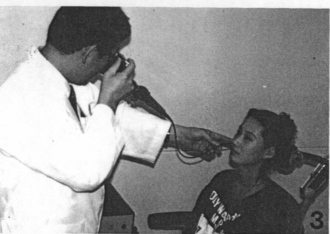
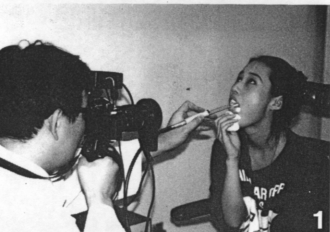
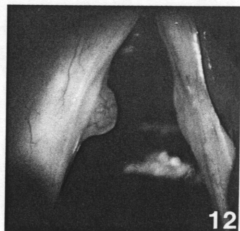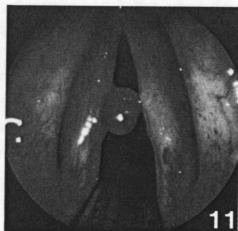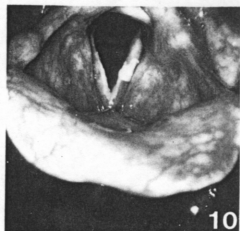
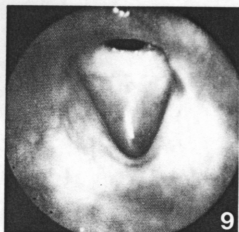
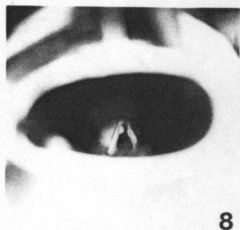


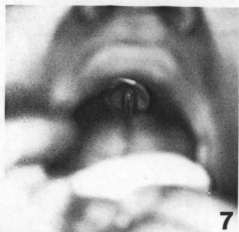Fig. 1. Technique of indirect laryngoscopic photography  
Fig. 2. Technique of direct laryngoscopic photography  
Fig. 3. Technique of fiberscopic laryngeal photography  
Fig. 4. Technique of 90° telescopic laryngeal photography  
Fig. 5. Technique of 0° telescopic laryngeal photography  
Fig. 6. Technique of microscopic laryngeal photography



- Fig. 7. Image by indirect laryngoscopic photography(normal, 19-year-old female)  
 Fig. 8. Image by direct laryngoscopic photography(bilateral nodule, 42-year-old male)  
 Fig. 9. Image by fiberscopic laryngeal photography(cord fusion after laryngeal tuberculosis and papilloma, 23-year-old female)  
 Fig. 10. Image by 90° telescopic laryngeal photography(leukoplakia, 61-year-old male)  
 Fig. 11. Image by 0° telescopic laryngeal photography(rt. polyp, 28-year-old male)  
 Fig. 12. Image by microscopic laryngeal photography(bilateral polyp, 34-year-old female)

Table 3. Equipment for fiberoptic laryngeal photography

1. Pentax FNL-13H(4.0mm)
2. 35-mm SLR camera(Pentax MF-1)
3. 75-mm lens
4. 2X teleconverter
5. B & K stroboscopic light source
6. Kodak ASA 400 or 1000 film

도달하면 선단을 약간 만곡시켜 증인두를 거쳐 후두를 노출한다. 선단에 침, 점액등이 묻게 되면 기침을 하게 하거나, 연하를 시킴으로써 뚜렷한 시야를 얻을 수 있다. /이/ 혹은 /에/ 발성시와 심호흡시를 각각 촬영하였다(도 3).

#### 4) 90° 경성망원후두경을 이용한 후두촬영 (90° telescopic laryngeal photography)

촬영에 필요한 장비는 표 4에 있으며, 간접 후두경 검사와 마찬가지로 환자를 앉은 자세에서 15° 정도 전굴시키고 턱을 약간 내밀게 한 후 90° 경성망원후두경을 카메라에 부착하여 오른손으로 쥐고 (이 때 무거워서 고정 어렵든 경우에는 카메라를 고정시키는 단각대 혹은 삼각대를 사용하면 편리함) 경성망원경의 선단에 서리를 방지하기 위해 약제를 바르든가 혹은 약간 따뜻하게 데운 후에 환자의 혀를 검사자의 왼손으로 잡고 당겨낸 후 경성망원후두경을 삽입하여 후두를 노출시켜 촬영하였다(도 4). 또한 CCD 카메라를 이용하여 비디오 영상을 비디오 복사기로 촬영하였다.

Table 4. Equipment for 90° telescopic laryngeal photography

1. Karl Storz 90° laryngeal telescope(8704D)
2. 35-mm SLR camera(Nikon FE2)
3. 50-mm & 55-mm lens
4. B & K adaptor
5. B & K stroboscopic light source
6. Kodak ASA 400 film
8. Video printer (SONY CVP-G500)
9. Toshiba CCD camera with F 16mm lens

- 5) 0° 경성망원후두경을 이용한 후두 촬영  
(0° telescopic laryngeal photography)
- 촬영에 필요한 장비는 표 5에 있으며 국소 도포마취 혹은 전신삼관마취후 후두직달경 혹은 자보후두직달경(suspension laryngoscope)을 삽입하여 후두를 노출시킨 후 0° 경성망원 후두경을 카메라에 부착하여 촬영하였다(도 5).

Table 5. Equipment for 0° telescopic laryngeal photography

1. Karl Storz 4-mm 0° nasal telescope(7200 A)
2. 35-mm SLR camera(Nikon FE2)
3. 105-mm lens
4. adapter
5. B & K stroboscopic light source
6. Nagashima laryngoscope
7. Kodak ASA 400 film

#### 6) 수술현미경에 의한 후두촬영

##### (Microscopic laryngeal photography)

촬영에 필요한 장비는 표 6과 같다. 전신마취하 자보후두직달경을 삽입하여 후두를 노출시켜 고정한 후 현미경의 저배율에서 후두를 확인하여 고배율로 올려 촬영하였다. 고배율로 촬영함으로써 후두경의 반사를 제거할 수 있으나, 광원이 부족하여 고배율로는 어두워서 촬영이 불가능한 경우에는 촬영에 충분한 밝기의 저배율로 촬영하는 경우에는 후두경 주위에 bone wax를 발라줌으로써 후두경의 반사

Table 6. Equipment for microscopic laryngeal photography

1. Zeiss operating microscope(OMPI) with 400mm objective lens
2. 35-mm SLR camera(Contax 167MT)
3. Zeiss photoadapter
4. Zeiss beam splitter
5. Nagashima laryngoscope
6. Kodak ASA 400 film

시켜 고정한 후 현미경의 저배율에서 후두를 확인하여 고배율로 올려 촬영하였다. 고배율로 촬영함으로써 후두경의 반사를 제거할 수 있으나, 광원이 부족하여 고배율로는 어두워서 촬영이 불가능한 경우에는 촬영에 충분한 밝기의 저배율로 촬영하는 경우에는 후두경 주위에 bone wax를 발라줌으로써 후두경의 반사를 어느 정도 막아줄 수 있다<sup>6)</sup>(도 6).

각 방법별 촬영상의 어려움, 성공율, 사진의 질과 선명도, 재확대의 필요유무, 촬영에 필요한 장비의 가격등을 비교검토하였다(표 7). 이중 성공율은 총 촬영한 매수 중 사용가능한 매수의 %를 구하였다.

Table 7. Items for comparison

1. Technical difficulty of photography
2. Success rate
3. Quality & clarity of image
4. Enlargement & cropping
5. Expenses of equipment

## 결 과

1. 간접후두경 및 후두직달경에 의한 후두촬영  
얻어지는 영상이 매우 작기 때문에 재확대가 필요하며 해상력이 불량할 뿐아니라 정확한 초점을 맞추기가 다소 힘들었고 성공율은 각각 20~30%, 50~60%였다(표 8, 도 7, 8).

2. 후두확이버스코프를 이용한 후두촬영  
영상의 왜곡과 해상력이 다소 불량하였고 성공율은 50~60%였다(표 8, 도 9).

3. 90° 경성망원후두경을 이용한 후두촬영  
후두 전반에 대한 넓은 각도의 상을 얻을 수 있었으며, 상이 매우 선명한 장점이 있으나 촬영상에 다소 어려움이 있었으며 성공율은 30~40%인 반면 CCD카메라를 이용하여 비데오 후두영상을 비데오 복사기로 재현한 경우 성공율은 80~90%로 높았으나 해상력이 다소 떨어졌다(표 8, 도 10).

4. 0° 경성망원후두경을 이용한 후두촬영  
확대되고 뚜렷한 상을 얻을 수 있었으며 성공율이 80~90%로 매우 높았으나 후두개, 피열부, 이상와의 관찰은 힘들었다(표 8, 도 11).

5. 수술현미경에 의한 후두촬영  
현미경의 고배율의 확대된 정밀한 상을 얻을 수 있었으나 성공율은 20~30%로 매우 불량하였고, 후두개, 피열부, 이상와의 관찰이 어려웠다(표 8, 도 12).

## 고 안

의학 사진 촬영(medical photography)은 임상소견을 객관적으로 정확하게 기록하여 질병

Table 8. Results of various methods of laryngeal photography

	Indirect	Direct	Fiberscopic	90° Telescopic	0° Telescopic	Microscopic
Technical difficulty	difficult	simplest	relatively easy	difficult(easy)	easy	easy
Success rate	20~30%	50~60%	50~60%	30~40% (80~90%)	80~90%	20~30%
Quality, clarity	recognizable	recognizable	less clear	clear(less clear)	excellent	excellent
Enlargement & cropping	necessary	necessary	often	not necessary	not necessary	not necessary
Expenses of equipment	inexpensive	inexpensive	expensive	expensive	expensive	expensive

( ) revealed the results from both video printer, Indirect : indirect laryngoscopic photography, Direct : direct laryngoscopic photography, Fiberscopic : fiberscopic laryngeal photography, 90° Telescopic : 90° telescopic laryngeal photography, 0° Telescopic : 0° telescopic laryngeal photography, Microscopic : microscopic laryngeal photography

의 진단, 치료 및 경과 관찰, 의료 분쟁, 의학 교육 등에 유용할 뿐 아니라 환자에게 직접 보여줌으로써 자신의 상태를 이해하고 치료에 임하는 데에도 도움을 준다. 이상적인 의학 사진촬영법<sup>1)</sup>은 촬영에 따른 고통이 없어야 하며 촬영방법이 쉽고, 의도하는 범위가 충분히 포함되면서 왜곡됨이 없는 순수한 기록을 위주로 한 영상을 얻을 수 있어야 한다.

의학 사진 촬영의 주의점으로 Siegel<sup>2)</sup>은 촬영하고자 하는 부위는 가능한 화면에 꼭 차게 하여야 하며, 조명과 노출시간을 충분하게 하고, 흔들림이 없고 초점이 맞게 촬영하여야 하며 색상은 가능한 실제 색과 비슷하여야 하며, 촬영하고자 하는 부위에 침, 혈액, 가제, 기구 혹은 불필요한 부분(예, 주위 사람, 테이블, 장비 등 직접 촬영에 관계가 없는 부분) 등이 있으면 의도하는 병변의 표현이 어렵게 될 수 있으므로 침 혈액 등은 잘 닦고 주위의 기구 등은 없앤 후 필요한 부분만 확대되어 나타날 수 있도록 근접하여 촬영하여야 한다. 또한 종이 혹은 플라스틱 자(ruler)를 포함하여 촬영함으로써 병변의 크기를 알 수 있는 척도가 된다고 하였다.

촬영에 있어 다섯가지의 기본적인 요소는 렌즈, 노출시간, 조리개(aperture, opening), 필름, 광원 등이다. 렌즈는 초점거리가 50~55 mm인 렌즈를 기본 렌즈(normal lens)라고 하며 이보다 초점거리가 긴 경우를 망원 렌즈(telephoto lens), 이보다 짧은 경우를 광각 렌즈(wide angle lens)라고 한다. 렌즈는 초점거리가 길수록 촬영된 영상은 커지지만 그만큼 촬영범위가 축소되고 화면 전체가 어둡게 되기 쉬우므로 이 경우 셔터 속도를 조절하여 노출시간(shutter speed)을 길게 한다든가, 보다 밝은 조명 혹은 광원을 사용한다든가, 고감도 필름을 사용하여야 한다. 의학 사진 특히 얼굴 등을 촬영하는 경우는 초점거리 105mm의 망원렌즈가 가장 편리하며<sup>3)</sup>, 광각 렌즈는 의학 사진 촬영에는 별로 사용되지 않으나 후두화이버스코프 혹은 경성망원후두경 등 내시경을 이용한 촬영시에 사용되고 있다. 초점거리와는 별개로 초 근접 촬영이 가능한 macro 렌즈(때

로 micro 렌즈라 부르기도 한다)가 있으며 의학 사진 촬영에 매우 유용하며 특히 구강내 촬영 뿐 아니라 적절한 병변, 차트 혹은 그래프 등 평면적인 물체를 근접하여 촬영하는 데 많이 이용되고 있다. 만약 내시경을 이용한 촬영시 촬영된 영상이 작은 경우에는 teleconverter (1.5배, 2배, 3배 등)를 렌즈와 카메라 본체 사이에 끼워 사용함으로써 배율대로의 확대가 가능하다. 그러나 이 경우 중심부는 별 변화가 없으나 주변부위에 영상의 왜곡이 올 수 있으며 상이 어두워지게 되므로 보다 밝은 광원 혹은 고감도 필름이 필요로 하게 된다.

노출시간은 자연광 혹은 조명 등을 이용하는 경우는 카메라에 부착된 노출 확인 장치를 보면서 맞추든지 혹은 자동 노출 장치를 이용하면 되며 후래쉬(flash)를 사용하는 경우는 일반적으로 1/60초에서 촬영하나 카메라 본체의 성능에 따라 1/125 혹은 1/250초까지 가능한 경우도 있다. 텔레비전 화면을 칼라필름으로 직접 촬영하는 경우는<sup>11)</sup> 노출시간을 1/30초 이하(1/8 초 혹은 1/16 초가 적당함)에 맞춘 후 촬영하여야 하며, 이 경우 주위를 어둡게 하고 ASA 200 이상의 고감도 필름과 색상의 보정을 위하여 오렌지색의 필터(Kenko CCTV filter 혹은 Kodak CC40R filter)를 사용하여야 제대로 촬영이 가능하다.

조리개의 선택은 내시경을 사용하지 않고 촬영하는 경우는 노출 시간과 병행하여 조절하면 되고, 내시경을 사용하는 경우에는 조리개를 완전히 열어 놓은 상태(F/1.4 렌즈인 경우 1.4에 일치하도록 함)로 촬영하여야 한다.

필름은 흑백 필름과 칼라 필름의 2 종류가 있으며, 각 필름마다 슬라이드용과 인화용이 있다. 시판되고 있는 필름뒤에 -chrome이 붙은 것이 슬라이드용이며 -color가 붙은 것이 인화용이므로 사용목적에 따라 선택하면 된다. 현재 시판 중인 필름 중에서는 코닥(Kodak) 필름이 추천할 만 하다. 필름의 감도는 ASA로 표시되어 있으며 ASA 수치가 낮은 저감도의 필름을 사용할수록 보다 정확한 색상과 해상력이 우수한 영상을 얻을 수 있으나 보통 광원보다 밝은 광원(예, Xenon light source)이

필요하게 된다. 광원이 밝지 못한 경우는 ASA 수치가 높은 고감도의 필름을 사용하여야 하나 그만큼 해상력은 떨어진다.

내시경용 광원은 제논 광원(xenon lamp, 75 w, 150w 및 300w)이 가장 이상적이나 매우 고가이므로 대부분의 경우 할로겐 광원(halogen lamp, 150w 혹은 250w)을 주로 사용하고 있는 실정이다. 어떤 광원이든간에 후래쉬 장치(가) 없는 경우에는 촬영한 영상이 전체적으로 오렌지 색조(orange hue)를 띄게 된다. 이런 경우에는 청색 필터(Hoya 80B blue filter)<sup>5)</sup>를 카메라 렌즈 앞에 부착하여 사용함으로써 개선시킬 수 있다. 제논 광원을 사용하는 경우에도 사진 촬영을 위한 후래쉬 장치(가) 있는 것이 좋으며, 그중에서도 후래쉬가 터진후 재충전될 때까지의 시간(recycling time)<sup>10)</sup>이 짧아야만 손쉽게 사용할 수 있다. 현재 시판 중인 제논 광원 중에서는 Olympus, Pentax, Nagashima 사 제품이 재충전 시간이 1초이내로 우수하나 Storz사와 Wolf사 제품은 4초 정도로서 발생시 호흡기 등 적절한 후두의 촬영을 위해서는 여러차례 내시경을 재삽입하여야 하는 불편이 따른다. 또한 연속 사진 촬영을 위해서는 카메라 본체에 필름을 신속하게 감기게 하는 속사장치(motor driver)가 있어야 편리하다.

의학 사진 촬영 방법에는 표 14에서와 같이 비디오 영상을 이용하지 않고 직접 카메라로 촬영하는 방법과 비디오 카메라로 녹화한 영상을 이용하는 방법으로 대별할 수 있으며 비디오 영상을 촬영하는 방법에는 텔레비전 화면을 직접 촬영하는 방법, 흑백 혹은 컬러 비디오 프린터를 이용하는 방법, 그의 비디오 영상을 컴퓨터 그래픽 프로그램을 사용하여 컴

퓨터로 전송하여 이것을 slide maker(film recorder 라고 하기도 함)를 이용하여 촬영하는 방법 등이 있다. 직접 카메라로 촬영하는 경우가 경제적이며 해상력도 가장 우수하나 촬영 결과가 나올 때까지 상당한 시간을 필요로 한다. 텔레비전 화면을 직접 촬영하는 방법은 앞서 기술한 대로 시행하면 촬영상의 어려움은 별로 없으며 경제적이긴 하지만 촬영결과가 나올 때까지 소요되는 시간이 길고 해상력이 매우 떨어진다. 비디오 프린터를 이용하면 즉시(1~2분이내)에 현상되어(나옴) 결과를 알 수 있으므로 최근임상에 많이 보급되어 있다. Mambrino 등<sup>5)</sup>에 의하면 고가의 프린터가 아닌 중 저가의 비디오 프린터를 사용한 경우에도 사진의 질과 선명도가 직접 카메라로 촬영한 경우의 약 90% 정도는 된다고 하였으며 카메라로 찍는 경우에 비해 필름 낭비가 적은 장점이 있으나 직접 슬라이드용 제작은 불가능한 단점이 있다고 하였다. 컴퓨터를 이용하는 방법은 장비를 갖추는 데 많은 경비가 필요하며, 사진의 질과 선명도도 비디오 프린터보다도 약간 떨어지지만, 현재 있는 병변을 프로그램 조작에 의하여 없앤다든지 혹은 보다 개선된 양상으로서의 재현 등이 가능하므로 환자에게 수술 혹은 치료후의 기대되어지는 변화에 대한 설명이 가능한 것이 최대의 장점이 다.

후두의 사진 촬영 방법은 표 15와 같이 간접후두경, 후두직달경, 화이버스코프(fiberscope), 경성망원경(telescope) 및 수술현미경 등 여러 종류의 장비를 이용한 방법들이 있으며 어떤 방법이든 후두 촬영시는 발생시와 심호흡시의 각각의 후두상을 촬영하여야 한다.

Table 9. Various methods of photography

1. Photography without using video images
2. Photography from video images
  - a. Photography from TV screen
  - b. Photography by video printer
  - c. Photography using computer graphic system

Table 10. Different methods for laryngeal photography

1. Indirect laryngoscopic photography
2. Direct laryngoscopic photography
3. Fiberscopic laryngeal photography
4. Telescopic laryngeal photography(0°, 70° or 90°)
5. Microscopic laryngeal photography



간접후두경을 이용하여 후두를 촬영하는 경우는 105-mm macrolens, ASA 400 필름 및 원형 후래쉬(ring flash)를 사용하면 촬영 가능하나 상이 적기 때문에 초점을 맞추기가 매우 힘들고, 촬영된 상이 적기 때문에 재확대가 필요할 뿐 아니라 성공율이 매우 낮다. Yanagisawa와 Yanagisawa<sup>12)</sup>는 성공율이 10~20%였다고 하였으며, 저자의 경우 20~30%로 비슷하였다.

후두직달경을 이용한 후두의 사진 촬영<sup>12)</sup>은 촬영방법이 가장 간단하며 성공율도 비교적 높으나 촬영된 상이 적기 때문에 재확대가 필요하며 성대 이외의 주변부위 즉 후두개, 피열부, 이상와의 촬영이 어렵다. 저자의 경우에서도 성공율은 50~60%로 비교적 높았다.

화이버스코프를 이용한 후두 촬영<sup>16,17)</sup>은 유소아, 구토반사가 심한 성인, 앓을 수 없는 환자, 개구 불능 환자에 특히 유용하며 간접후두경 혹은 경성 망원 후두경술이 미숙한 경우에도 용이하게 시행할 수 있으며 혀를 당길 필요가 없기 때문에 발생과 호흡시 뿐 아니라 성악, 연하 등 타 방법과 비교하여 보다 생리적인 상태의 후두 관찰이 가능하다. 또한 성대 외 후두개, 피열부, 이상와, 하인두 후벽, 식도 입구 등의 관찰도 가능하다. 만약 화이버스코프의 선단에 있는 렌즈에 침이나 점액이 묻게 되면 상이 흐리게 되므로 화이버스코프 삽입 전에 서리 방지용 약제를 도포하여야 하며 촬영 중에 상이 흐리게 되면 연하를 시키거나, 가볍게 기침을 하게함으로써 삽입시와 같은 뚜렷한 상을 얻을 수 있다. 그러나 촬영을 위해서는 제논광원 등 고가의 장비가 필요하며 촬영된 영상이 작을 뿐 아니라 경성 망원경 혹은 수술현미경을 사용한 경우 만큼 선명하지 못하기 때문에 경한 점막 변화 등 조기 병변의 감별은 불가능하다. 성공율은 Siegel<sup>17)</sup>은 약 50% 정도라고 하였으며 저자의 경우도 50~60%로 비슷하였다.

경성망원경을 이용하여 후두를 촬영하는 방법<sup>2,12)</sup>에는 첫째 경성 망원 후두경을 이용하여 간접후두경검사과 마찬가지로 외래에서 무마취 혹은 국소도포마취로 앓은 자세에서 손쉽게

할 수 있는 방법과 둘째 국소도포마취나 전신 삽관마취후 후두직달경(suspension laryngoscopy)을 삽입하여 후두를 노출시킨 후 0° 경성 망원 비경을 이용하는 방법이 있다. 경성 망원 후두경에는 관찰 각도가 90°(Storz사 8702D와 8704D, Wolf사 제품)와 70°(Nagashima사 SFT-1)의 두 종류가 있으며, 90°는 피열부가 지나치게 확대되어 보이는 단점이 있는 반면 70°는 삽입시 후두개에 거의 밀착하게 되어 이로 인한 시야의 방해가 있을 수 있다. 화이버스코프와 비교하여 경성 망원 후두경은 후두경 끝에 위치한 관찰용 렌즈에 서리가 잘 끼이게 된다. 이렇게 되면 상이 흐리게 되므로 서리제거(anti-fog)가 매우 중요하다. 서리제거 방법에는 Storz사와 Wolf사 제품은 관찰용 렌즈 앞에 서리제거를 위한 공기를 보내는 장치가 있어 동일회사의 광원을 구입하여 사용하는 경우는 별도의 서리방지용 약제를 사용할 필요가 없으나 그외의 경우는 서리 방지용 약제를 도포한다든가, 따뜻한 공기 혹은 물로 데운 후 거즈로 닦고 촬영하여야 한다. 저자는 술전 손소독을 위해 사용하는 10% Betadine soap을 증류수로 희석시켜 1% 정도로 만들어 사용하고 있으며 비교적 효과적이었다. 경성 망원 후두경을 이용한 후두 촬영은 적절한 광원(제논 광원이 필요함)과 렌즈(Storz 8702D의 경우는 55mm, Storz 8704D 및 Wolf 제품은 50mm, Nagashima SFT-1는 75mm 혹은 105mm 렌즈가 적당함)를 선택하여 촬영하면 촬영된 영상이 teleconverter 등 확대를 위한 장치가 필요 없을 정도로 크고, 선명한 후두상을 얻을 수 있을 뿐 아니라, 성대 주위까지의 광각(wide angle)의 영상을 얻을 수 있는 장점이 있으므로 Yanagisawa<sup>10)</sup>는 외래에서 후두를 관찰하는 방법 중에서는 가장 좋은 방법이라고 추천하고 있다. 촬영의 성공율은 제품에 따라 현저한 차이가 있으며 Yanagisawa<sup>10)</sup>는 Storz사의 8702D와 Nagashima사의 SFT-1 제품과 같이 초점 조절 장치가 없는 즉 초점이 고정된 경성 망원 후두경을 사용한 경우 80%, Storz사의 8704D와 Wolf사 제품과 같이 초점조절 장치가 있는 경성 망원 후두경을 사용한 경우는 40%로 현

저한 차이가 있었다고 하였다. 저자의 경우 Storz사의 8704D를 이용한 결과 30~40%로 Yanagisawa의 보고와 비슷하였다. 그러나 CCD 카메라를 이용하여 촬영한 비데오 영상을 비데오 복사기로 프린터한 경우는 90% 이상이였다. 후두직달경을 삽입하여 후두를 노출시킨 후 0° 경성 망원 비경(Storz사 및 Wolf사 제품이 추천할만함)을 이용하는 방법은 촬영 방법이 쉬울 뿐 아니라 수술현미경을 사용하는 경우와 거의 비슷할 정도의 확대된 영상을 얻을 수 있으므로 조기 병변의 감별 등이 가능하나 성대 이외의 주변부위의 관찰은 힘들다. 성공율은 매우 높은 편으로 저자의 경우 80~90% 정도였다.

수술현미경을 이용한 후두 촬영에는 간접후두경검사와 병행하여 간접후두경에 나타난 후두상을 수술현미경을 통해 촬영하는 방법과 후두직달경을 삽입하여 후두를 노출시킨 후 수술현미경을 이용하여 촬영하는 두 방법이 있다. 처음 방법은 Yanagisawa와 Yanagisawa<sup>12)</sup>에 의하면 성공율이 20~30%로 추천할만한 방법이 못된다고 하였다. 두번째 방법은 현재 가장 널리 사용되고 있으며 타 방법과 비교하여 가장 확대된 후두상을 얻을 수 있어 조기 병변의 발견에 매우 유용할 뿐 아니라 촬영 방법도 비교적 용이하기 때문에 Benjamin<sup>2)</sup>과 Jako<sup>4)</sup>는 가장 신뢰할 수 있는 방법이라고 하였다. 그러나 후두직달경을 통한 관찰이므로 성대 이외의 주변부위의 관찰은 힘들고 현미경 광원의 밝기에 따라 확대 정도와 성공율에 차이가 있다. 성공율은 저자의 경우 Zeiss 현미경을 사용하였음에도 불구하고 20~30%로 매우 불량하였다. Yanagisawa 등<sup>8)</sup>은 두번째 방법의 편법으로 수술현미경에 카메라를 부착하기 위한 photoadaptor를 사용하지 않고 대안렌즈를 통해 촬영하는 방법을 개발하고 이를 'macrolens technique'라 하였다. 이 방법을 간략하게 소개하면 50-mm macrolens를 부착한 조리개 우선 방식(aperture-preferred)의 자동카메라(Nikon FE, Pentax ME, Olympus OM2 등)를 수술현미경의 대안렌즈에 붙인후(이때 렌즈 손상을 방지하기 위하여 UV 필터를 끼워

사용하여야 한다) 초점거리는 무한대로, 조리개는 최대한 열어두고, 노출시간은 1/2~1/15 초사이로 조절하고 ASA 400 필름을 사용하여 촬영한다. Yanagisawa 등<sup>8)</sup>은 70% 이상의 성공율을 보고하였으나 저자의 경우에는 아직 한장의 성공례도 없었다.

상기의 여러 사진 촬영법들은 한 시야에 담을 수 있는 범위가 넓지 않기 때문에 기록된 한장의 사진으로 후두의 전체상을 파악하는 것은 무리이다. 이런 점을 보완하기 위하여 비데오 카메라 장치와 연결한 비데오 후두경술(videolaryngoscopy)<sup>13)</sup>이 개발되어 현재 널리 사용 중에 있다. 비데오 후두경술은 후두의 단순한 관찰에 그치지 않고, 수시로 재현할 수 있는 장점이 있다.

## 결 론

후두 영상 기록의 여러 방법을 촬영의 어려움, 성공율, 해상력, 재확대의 필요 유무, 촬영 장비의 가격 등으로 비교 검토한 결과를 요약하면 다음과 같다.

- 1) 간접후두경 및 후두직달경에 의한 후두 촬영은 얻어지는 영상이 매우 작기 때문에 재확대가 필요하며 해상력이 떨어지므로 실제 임상에 이용하기에는 부적합하다.
- 2) 후두화이버스코프를 이용한 후두촬영은 소아 및 과민한 성인 환자에 특히 유용하지만, 영상의 왜곡과 해상력이 다소 떨어지므로 조기 병변의 감별은 힘들다.
- 3) 90° 경성망원후두경을 이용한 후두촬영은 무마취 내지는 국소마취하에 가능하며 후두 전반에 대한 넓은 각도의 상을 얻을 수 있으며, 상이 매우 선명한 장점이 있으나 촬영상에 다소 어려움이 있다.
- 4) 0° 경성망원후두경을 이용한 후두촬영은 후두직달경 혹은 현수후두경검사시 가능하며 가장 크고 뚜렷한 상을 얻을 수 있으므로 성대의 조기 점막 병변의 감별에도 유용하나 주변부 즉 후두개, 피열부, 이상와의 관찰은 힘들다.

5) 수술현미경에 의한 후두촬영은 현미경의 확대 비율에 따른 다양한 영상을 얻을 수 있으나 매우 밝은 광원이 필요하며, 후두개, 피열부, 이상와의 관찰이 어렵다.

결론적으로 성대의 병변을 가장 잘 관찰하기 위해서는 0° 경성망원후두경 및 수술현미경에 의한 방법이 추천할만하고 전체적인 후두상을 파악하기 위해서는 90° 경성망원후두경 사용이 유용할 것으로 사료되었다.

## References

- 1) 안희영 : 음성검사법. 진수출판사, 서울, pp. 254~271, 1992
- 2) Benjamin B : Technique of laryngeal photography. Ann Otol Rhinol Laryngol 93(Supp 109) : 1~11, 1984
- 3) French TR : cited from reference 10.
- 4) Jako GJ, Strong MS : Laryngeal photography. Arch Otol 96 : 268~271, 1972
- 5) Mambrino L, Yanagisawa E, Yanagisawa K : Endoscopic ENT photography : A comparison of pictures by standard color films and newer color video printers. Laryngoscope 101 : 1229~1232, 1991
- 6) Selkin SG : Flexible fiberoptics for laryngeal photography. Laryngoscope 93 : 657~658, 1983
- 7) Siegel LG : Photography. In Otolaryngology (ed Paparella MM), 3rd Ed. Saunders Co, pp. 3085~3090, 1992
- 8) Yanagisawa E, Eibling DE, Suzuki M : A simple method of laryngeal photography through the operating microscope. Ann Otol Rhinol Laryngol 89 : 547~550, 1980
- 9) Yanagisawa E, Casuccio JR, Suzuki M : Video laryngoscopy using a rigid telescope and video home system color camera. Ann Otol Rhinol Laryngol 90 : 346~350, 1981
- 10) Yanagisawa E : Office telescopic photography of the larynx. Ann Otol Rhinol Laryngol 91 : 354~358, 1982
- 11) Yanagisawa K, Shi JM, Yanagisawa E : Color photography of video images of otolaryngological structures using a 35 mm SLR camera. Laryngoscope 97 : 992~994, 1987
- 12) Yanagisawa E, Yanagisawa R : Laryngeal photography. Otol Clin North Am 24 : 999~1023, 1991