

Polymorphic reticulosis의 임상적 고찰

부산대학교 의과대학 이비인후과학교실
오 일 준

A Clinicopathological Study of Polymorphic Reticulosis

Il-Joon Oh, M. D.

*Department of Otorhinolaryngology, College of Medicine,
Pusan National University*

= Abstract =

Since McBride has described a number of patients with rapid destruction of the nose and face in 1897, many terms were used interchangeably with each other. But polymorphic reticulosis is preferable, because it implies a potentially systemic disease with an unusual lymphoproliferative histopathology of variable atypical lymphoid composition.

Polymorphic reticulosis is a relentless, often fatal destructive process of the midface that may progress to involve practically all organ systems. Recently it is considered as a neoplastic process characterized by pleomorphic lymphoreticular cell infiltration pathologically identical to a lymphoreticular malignancy.

In this study, I reviewed and evaluated the clinical and pathological findings of the PR patients.

The results were summarized as follow :

- 1) The most common age of onset was 4th decade, and male and female ratio was 2.6 to 1.
- 2) Main symptoms at diagnosis were nasal obstruction, purulent rhinorrhea, and ulceration.
- 3) The most common site of primary lesion was the nasal cavity and paranasal sinus.
- 4) There were 17 cases of polymorphic reticulosis, 8 cases of polymorphic reticulosis with features of malignant lymphoma. And progression to a more malignant histiopathologic type was found in 2 cases during follow-up.
- 5) Main management was radiotherapy with or without chemotherapy.
- 6) The survival of the group of polymorphic reticulosis with malignant lymphoma was inferior to that of the group of polymorphic reticulosis only.

In conclusion, polymorphic reticulosis is more closely linked to lymphoma where transitional forms between the two diseases have been observed. Pathology of atypical cell distribution appears to be the most important factor in influencing prognosis.

KEY WORDS : Polymorphic Reticulosis

서 론

관찰대상 및 결과

안면중앙부를 중심으로 심한 궤양과 파괴가 있는 환자를 임상에서 드물게 본다. 이러한 안면중앙부 구조물을 파괴시키는 병변은 몇몇 감염, 악성종양, 혹은 자가면역질환의 한 증상으로 나타날 수 있다. 1897년 McBride¹⁷⁾가 문헌에 '코와 안면의 급속한 파괴(rapid destruction of the nose and face)'를 보이는 임상증례를 보고한 이래로 이와 유사한 병변이 보고되고 있지만 현재까지도 이 질환의 원인 및 병리에 대한 규명이 분명치 않은 상태이며 따라서 치료법도 정립이 되지 못한 실정이다. 이 질환에 대한 병명은 보고자에 따라 다양하게 불리어져 왔으며(표 1) 이것이 진단 및 치료에 혼동을 초래하였다. 이 중에서 조직학적으로 보다 정확한 표현이며 전신적 질환의 가능성을 내포하고 있는 polymorphic reticulosis가 적절한 병명이라고 생각된다. Polymorphic reticulosis는 초기에는 주로 안면중앙부의 구조물에 심한 궤양과 괴사를 보이는 파괴적 진행을 보이나 실제 초기부터 다른 부위의 여러 장기에 서도 발생할 수 있으며 병의 진행에 따라 원격장기로도 전이가 있는 예도 보고되고 있어 전신적인 질환이라 할 수 있다. 저자는 최근 5년간 polymorphic reticulosis로 진단되어 치료를 시행한 환자 25명을 대상으로 임상적 및 조직학적 소견을 고찰하였다.

1. 관찰대상

부산대학교병원 이비인후과에서 1988년 3월부터 1993년 7월까지 5년간 polymorphic reticulosis로 진단받고 입원하여 치료받은 25명을 대상으로 임상 및 조직병리학적 고찰을 하였다.

2. 연령 및 성별분포

30대에 발생하는 예가 가장 많았고(28%), 다음이 50대(24%)로이었으나, 40대(8%)를 제외하고는 비교적 고른 연령분포를 보였다. 최고령자는 74세, 최연소자는 21이었으며 평균연령은 45.4세이었다. 남여비는 남자가 18례, 여자가 7례로 2.6대 1이었으며 남성우위를 보였다(표 2).

Table 2. Age & sex distribution

Age	Male	Female	Total
20~30	4	1	5(20%)
31~40	7		7(28%)
41~50	2		2(8%)
51~60	2	4	6(24%)
over 61	3	2	5(20%)
Total	18 (72%)	7 (28%)	25
Mean age	45.4		

Table 1. Terms used interchangeably with polymorphic reticulosis

Lethal midline granuloma
Malignant granuloma
Granuloma gangreanescens
Idiopathic granuloma of the face
Pseudotumoral inflammation
Malignant reticulosis
Stewart's syndrome
Lethal granulomatous ulceration
Non-healing granuloma of the nose and mouth
Lymphomatoid granulomatosis
T-cell lymphoma

3. 초진시 증상

초진시 주증상은 비폐색 12례(48%), 지속적 농성비루 7례(28%), 병변부위의 궤양 6례(24%), 연하통 5례(20%), 인두통 4례(16%), 안면부종창 2례(8%), 안구돌출 1례(4%), 이충만감 1례(4%)의 순이었다(표 3).

4. 원발부위

진단시의 원발부위로는 비강 및 부비강이 12례(48%)로 가장 많았으며, 다음으로 구개편도 7례(28%), 비인강 3례(12%), 구개 2례(8%), 하인두 1례(4%)의 순이었다. 비강 및 부비강

Table 3. Early symptoms at diagnosis

	Cases	
Nasal obstruction	12	(48%)
Purulent rhinorrhea	7	(28%)
Ulceration	6	(24%)
Dysphagia	5	(20%)
Sorethroat	4	(16%)
Facial swelling	2	(8%)
Exophthalmos	1	(4%)
Ear fullness	1	(4%)

중에서는 비중격 5례, 비갑개 3례, 비강측벽 2례, 상악동 1례, 사골동 1례이었다(표 4).

Table 4. Primary sites of the lesion

	Cases	
Nasal cavity and PNS	12	(48%)
Septum	5	
Turbinate	3	
Lateral wall	2	
Maxillary sinus	1	
Ethmoid sinus	1	
Palatine tonsil	7	(28%)
Nasopharynx	3	(12%)
Palate	2	(8%)
Hypopharynx	1	(4%)
Total	25	

5. 병리조직학적 소견

전례는 조직생검을 통해 조직학적 검사로 확진하였다. 조직생검을 시행한 회수는 평균 1.92 ± 1.06 회로 최대 5회까지 시행한 경우도 있었다. 조직학적 검사상 악성세포의 존재여부에 따라 polymorphic reticulosis의 전형적 형 17례(그림 1, 2, 3, 4), 악성림파종의 특성을 함께 보이는 형 8례(그림 5)로 분류하였다. 악성림파종의 특성을 보이는 예중에서 2례는 추적관찰중 원격장기(위 1례, 피부 1례)에 전이를 보였으며 원격부위병변은 모두 악성림파종(그림 6)으로 진단되었다(표 5).

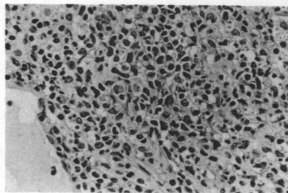


Fig. 1. Polymorphic reticulosis. Some atypical lymphoid cells with hyperchromatic and elongated nuclei are dispersed among small lymphocytes, plasma cells, histiocyte, and eosinophils.(H & E, $\times 400$)

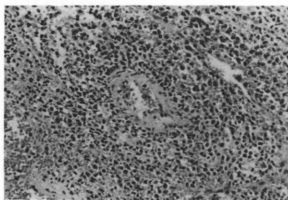


Fig. 2. Angiocentric pattern.(H & E, $\times 200$)

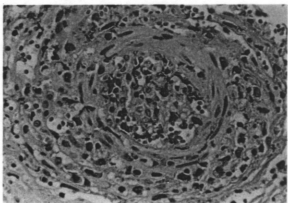


Fig. 3. Angioinvasion.(H & E, $\times 400$)

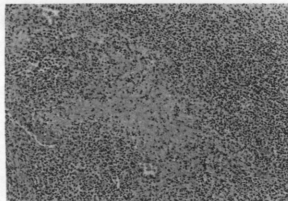


Fig. 4. Necrosis.(H & E, ×100)

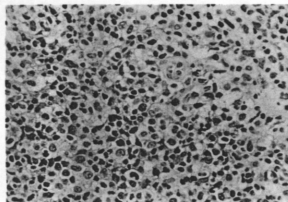


Fig. 5. Polymorphic reticulosis with features of malignant lymphoma. Nuclei are larger, and some are elongated whereas others are more rounded with small nucleoli.(H & E, ×400)

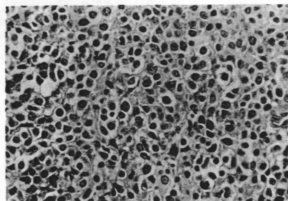


Fig. 6. Malignant lymphoma. Cells are larger and more compactly arranged and uniform.(H & E, ×400)

Table 5. Pathological classification

Polymorphic reticulosis only	17	cases
Polymorphic reticulosis with features of malignant lymphoma	8	cases
	(2)*	

* : Distnat metastasis(1 skin, 1 stomach)

6. 치료

병변이 국소에 한정된 경우에는 방사선치료를 원칙으로 시행하여 총 4,500~5,500 cGy를 조사하였다. 그러나 병변이 광범위하거나, 방사선치료에 반응이 없는 예에서는 화학요법을 시행하였다. 화학요법은 주로 non-Hodgkin's lymphoma의 regimen을 사용하였다.

7. 예 후

전례의 평균추적기간은 26.4 ± 20.9 개월이었으며, 생존률을 Kaplan-Meier법으로 평가하였고, 통계적 검사는 log-rank test를 사용하였다. 그림 7과 같이 생존곡선이 진단후 12개월을 전후하여 급격히 감소하였으며, 악성임파종의 특성을 지닌 군이 악성임파종의 특성이 없는 군에 비해 생존률이 통계적으로 유의하게 낮았다(그림 8)($p < 0.01$).

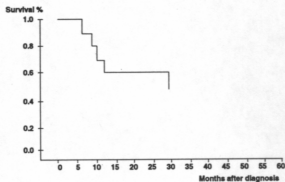


Fig. 7. Survival of overall cases.

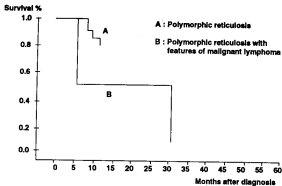


Fig. 8. Comparison of survival: The polymorphic reticulosis only group versus the polymorphic reticulosis with features of malignant lymphoma group.

고 안

Polymorphic reticulosis는 안면 중앙부의 심한 궤양과 파괴를 특징으로 하는 질환으로 임상적으로 드물게 볼 수 있는 질환이다. 이 질환에 관한 용어에는 많은 혼동이 있어 왔다. 1897년 McBride¹⁷⁾가 문헌에서 비강과 안면의 급속한 파괴(rapid destruction of the nose and face)를 보이는 환자를 처음으로 기술한 이래로 여러 가지 용어가 사용되어 왔다^{2,9,16,20,23,24,25)}(표 1). 그러나 이런 용어들은 이 질환을 조직학적으로 표현하기에는 부적절하지만 반면에 polymorphic reticulosis는 다양한 비정형 림파세포가 드물지만 혈관 중심성 입파양증식의 조직학적 특징을 보이는 전신적 질환의 가능성을 내포하고 있어서 보다 적절한 용어라고 할 수 있다¹⁹⁾. 이중 midfacial malignant reticulosis 혹은 lethal midline granuloma라는 용어가 오래동안 사용되어 왔는데 이는 이 질환이 초기에 주로 안면중앙부에 국한하여 생긴 경우가 많은 이유로 생각된다. 그러나 실제로는 안면중앙부 이외에 전 장기를 침범할 수 있으며 처음부터 폐, 신장, 중추신경계, 피부 등에서 생긴 경우도 있다^{3,8,19,21)}. 병이 진행하면서 여러 장기-예를 들면 기관 혹은 기관지, 폐, 신장, 피부, 위장관-에 동시에 침범되는 경우도 보고되고 있다^{3,8,17)}. 저자의 경우에는 원발부위별

로는 전체 25례중 비강 및 부비강이 12례(48%)로 가장 많았으며, 다음으로 구개편도 7례(28%), 비인강 3례(12%), 구개 2례(8%), 하인두 1례(4%)의 순이었다.

이 질환의 원인으로는 Blatt⁴⁾가 자가면역반응을 주장하였는데 즉 화학적 이학적 요소나 유독성물질(예를 들면 수은) 등이 국소조직과 파괴를 일으켜 이것이 조직손상을 초래해서 자가항원이 만들어지며, 이것과 자가항체와의 항원항체반응이 일어나 과민현상을 일으켜 생긴다고 하였으며, 그의 감염, 악성종양 등의 주장이 있으나 아직 정확한 원인은 불명이다.

성별 및 연령분포로는 Fechner와 Lamppin¹²⁾, McDonald 등¹⁹⁾은 남자가 우세(5:1)하며, 나이는 19~80세의 분포를 보고하였다. 저자의 경우에는 남녀비가 2.6:1로 남자가 우세하였으며 연령분포는 21~74세로 30대가 7례(28%)로 가장 많았고, 다음으로 50대 6례(24%), 60대 이상 5례(20%), 20대 5례(20%), 40대 2례(8%) 순이었으며, 평균연령은 45.4세이었다. 임상증상은 원발부위에 따라 다양하게 나타날 수 있다^{11,16,23,25)}. McDonald 등¹⁹⁾은 병변이 상기도에 국한된 환자의 가장 흔한 초기 증상은 비폐색, 혈성 혹은 농성비루 등의 비증상이라 하였다. 병변이 상기도에 국한된 경우에서도 역시 전신증상 예를 들면 발열, 야간 발한, 전신쇠약, 체중 감소 등이 나타날 수 있으며 이런 전신증상은 일반적으로 상기도증상에 비례한다고 하였다^{3,6)}. 저자의 경우에는 초기증상으로는 비폐색 12례(48%)가 가장 많았으며, 농성비루 7례(28%), 병변부위의 궤양 6례(24%), 연하통 5례(20%), 인두통 4례(16%), 안면부종창 2례(8%), 안구돌출 1례(4%), 이층만감 1례(4%)의 순이었다.

진단적 방법에는 병력청취, 임상적 소견 및 증상, 이학적 검사, 방사선과적 검사 등이 필요하나 확진을 위해서는 조직생검 및 병리조직학적 검사가 필수이다¹⁹⁾. 병력청취상 유의할 점으로는 대부분의 초기 증상이 상기도 및 두경부의 흔한 증상으로 특이한 사항이 없다는 것이다. 비폐색 및 혈성 혹은 농성비루가 지속이 되며 치료에 반응이 없는 경우에는 면밀한

국소소견의 관찰을 해야하며, 동시에 병변부위의 세균배양검사 및 항생제감수성검사를 하여 다른 질환을 배제해야 한다. 이학적 검사로는 백혈구의 증가소견이 있을 수 있으나 특징적인 것은 아니다. McDonald 등¹⁹⁾은 관찰한 32례중 30례에서 적혈구침강속도가 상당히 증가(60 mm/hr 이상)한 것을 보고하고 있으나 다른 보고²¹⁾에서는 이것과의 연관에 대한 확인이 되지는 않고 있다. 비강 및 부비강의 방사선학적 검사로 다른 질환을 감별해야 하지만 polymorphic reticulosis의 전형적 소견은 없으며 주위로 침범시 비강 및 부비강의 골조직침윤의 소견을 보일 수 있으며 CT scan 및 MRI가 진단에 도움이 될 수 있다. 확진을 위해서는 조직생검을 하여 얻은 조직의 병리조직학적 특징의 확인이 절대적이다. 그러나 실제로는 조직생검이 쉽지 않는 수가 많은데 이는 병변의 심한 궤양 및 괴사로 인해 특징적 소견을 보이는 부위를 얻기가 힘들기 때문이다. McDonald 등¹⁹⁾은 적절한 조직생검을 위해서는 수술실에서 전신마취 혹은 국소마취하에서 병변부위의 충분한 검사후 모든 침범된 부위에서 가능한 많은 조직표본을 얻어야 하며, 조직은 급속냉동절편을 하는 것보다는 영구고정표본으로 준비해야하고 진균 및 acidfast organism에 대한 배양검사를 동시에 하여야 한다고 하였다. 대개 수 차례에 걸친 조직생검이 필요한 경우가 많아서 본 연구에서도 평균 1.9회 실시하였으며 최대 5회까지 실시한 경우도 있었다.

Polymorphic reticulosis의 병리조직학적 소견으로는 비정형 임파세포들이 염증세포와 함께 괴사성 침윤을 나타낸다¹²⁾. 임파세포의 침윤은 점막 조직에 하는 것이 특징적이며 심한 경우는 점막 혹은 골, 연골로도 진행하여 괴사를 일으키기도 한다⁹⁾. 침윤형태는 혈관중심성 경향(angiocentric pattern, 그림 2)을 보이고 혈관의 중심부에 집합을 형성(angioinvasion, 그림 3)하며 아마도 이것이 조직의 국소적 경색을 가져오고 이로 인해 임상적으로 보이는 인접부위의 급속한 괴사(necrosis, 그림 4)를 초래할 수 있다. 그러나 Wegener's granulomatosis에서 볼 수 있는 혈관염의 소견은

없는 것이 특징이다. 비정형세포는 histiocyte 혹은 lymphocyte와 유사해서 세포핵과 세포질이 다형성(pleomorphic) 경향이다. 거대세포, fibrinoid necrosis, vascular granuloma 등은 보이지 않는다. Fechner와 Lapmin¹²⁾은 침윤세포의 다양성(polymorphism)이 현미경적 진단에 필수적이라고 하였다. 악성임파종과는 침윤세포가 분명히 양성이며 성숙한 것이 대부분이어서 구분이 되지만 때로 더욱 악성형태를 나타내는 큰 임파세포와 immunoblast의 sheet에 산재된 mitosis양상을 보이기도 한다¹⁹⁾. 본 연구에서도 25례중 8례(32%)에서 악성임파종의 조직소견을 보이는 경우(그림 5)가 있었으며 이중 2례에서는 경과관찰중 원적장기(위 1례, 피부 1례)에서 악성임파종(그림 6)이 생겼다. McDonald 등¹⁹⁾에 의하면 polymorphic reticulosis로 사망한 14례의 부검 조직검사상 3례에서 악성임파종과 유사한 경우가 있었다고 하며, 어떤 예에서는 처음 조직생검한 표본의 소견과 두번째 한 것과의 비교에서 임파종으로 변하는 양상을 보였다고 한다. 이는 polymorphic reticulosis와 악성임파종과의 연관성을 시사해주며 이 두 질환이 각각 다른 것이 아니라 일련의 질환으로 병의 경과에 따라 악성으로 진행이 된다고 추측된다. 최근에는 이들 세포의 기원과 악성변화의 기전에 대해 면역조직학적 연구가 활발한 실정이나 보고자^{15,7,13,15,22)}에 따라 결과가 일치되지는 않고 있어 이에 대한 추가적 연구가 필요하다고 생각된다.

감별해야 할 질환으로는 두경부에 생기는 육아종성 질환, 악성종양 등이 있다^{6,10)}. 대표적으로 감별해야 할 질환으로는 육아종성 질환인 Wegener's granulomatosis로 초기의 임상소견 및 증상으로는 감별이 힘들며, 조직생검에 의한 조직학적 검사에 의해 진단될 수 있다¹⁸⁾. Polymorphic reticulosis와 달리 Wegener's granulomatosis는 조직학적으로 혈관염을 동반한 괴사성 육아종이 특징적으로 대개 전신적 침범이 많아서 주 침범장기로는 상, 하기도, 신장이 가장 흔하며, 다음으로 안구, 피부, 중추신경계 등이다^{2,18)}. 임상적으로는 polymorphic reticulosis에 비해 병변부위의 파괴가 덜

한 것이 차이이다. 조직학적 감별점은 1. 출현하는 세포를 보면 polymorphic reticulosis는 임파구, 대식세포와 호중구 등의 다양한 세포들의 출현을 특징으로 하고, Wegener's granulomatosis는 염증세포들만 나타나고 세포들의 atypicity는 보이지 않는다. 2. 종양세포들의 혈관벽침윤은 polymorphic reticulosis에서 나타나고 Wegener's granuloma에서는 관찰할 수 없다. 3. 폐사성 소혈관염과 granulomatous area는 Wegener's granulomatosis에서만 관찰된다.

두경부 특히 상기도에 국한된 polymorphic reticulosis는 방사선치료로 치료될 수 있다. 치료에 필요한 총 조사량은 tumoricidal dose인 4,500~5,500 cGy이며, 초기에 시행한 경우에는 효과가 좋아 15년동안 재발을 보이지 않는 보고도 있다.^{6,7,26)} Eichel 등¹¹⁾은 1년후 국소 및 원격장기의 재발이 없는 환자는 완치된 것으로 간주된다고 하였다. 본 연구에서도 생존곡선상 생존률이 진단후 12개월을 전후하여 급격히 변화하는 추세를 보여 유사한 결과를 보였다. 이로써 초기에 진단이 되어 병변이 국소에 국한된 경우는 치료에 좋은 반응을 보여 생존률이 높아질 수 있다고 할 수 있다. 그러나 방사선치료에 반응이 없거나, 병변이 주위로 파급되거나 원격장기로 전이가 된 경우는 화학요법의 적용이 된다. 화학요법의 regimen으로는 악성종양에 대한 것이 효과적으로 주로 alkylating agent(예를 들면 cyclophosphamide)와 vincristine, prednisolone을 쓰거나 MOPP, COPP 등이 많이 쓰인다. 그러나 각 보고자에 따라 화학요법의 치료성적은 차이가 크며, 비교적 좋은 결과를 얻지 못하는 실정이다.^{8,12,16,22)} 본 연구에서도 모든 환자는 병변이 국소에 한정된 경우에는 방사선치료를 원칙으로 하였으며, 이에도 반응이 없거나, 국소 및 원격전이가 있는 경우는 화학요법을 시행하였다. 본 연구에서의 환자의 추적기간은 평균 24.6개월이었으며, 생존곡선은 Kaplan-Meier 법에 의해 작성하였다. 그림 7과 같이 전체 예에서 볼때 12개월을 전후해서 곡선이 급히 변하는 것은 초기의 치료에 효과가 있는 경우와 효과가 없는

경우의 생존률이 크게 달라진다는 것을 의미하며, 12개월이상 생존한 경우는 재발의 가능성이 적어서 생존률이 높다고 생각되나 보다 정확한 예후를 알기 위해서는 장기적 관찰이 필요할 것으로 사료된다. 전체 환자를 악성종양의 특징을 동반한 군과 하지 않은 군으로 나누어 비교한 생존률은 비록 환자 예수는 적으나 악성임파종의 특징을 가진 군이 통계학적으로 유의하게 낮아서($p < 0.01$)(그림 8), Ho 등¹⁴⁾과 같은 결과이었다. 이는 악성으로 이행할 가능성이 있는 경우 국소 및 원격전이의 가능성이 높아서 치료효과가 낮은 것으로 생각된다.

요 약

이비인후과영역에서 드물게 볼 수 있는 polymorphic reticulosis는 발생원인 및 병리에 대한 규명이 분명치 않은 질환으로 이로 인해 진단과 치료에 어려움이 많은 실정이다. 확진을 위해서는 조직학적 검사로 특징적 소견을 확인하는 것이 반드시 필요하나 최근의 많은 연구에서는 악성종양과 혼재되거나 악성으로 진행된다는 보고가 많은 실정이다. 저자는 최근 5년간 부산대학병원 이비인후과에서 polymorphic reticulosis로 확진되어 치료를 받은 25명을 대상으로 임상적 및 조직학적 소견을 고찰하였다.

1) 환자는 남자 18명, 여자 7명으로 남녀비는 2.6:1로 남성우위를 보였다.

2) 호발연령은 30대가 7례(28%)로 가장 많았고, 다음이 50대 6례(24%)이었으며 비교적 고른 연령분포를 보였다. 평균연령은 45.4세이었다.

3) 초진시 주증상은 비폐색, 농성비루, 궤양, 연하통, 인두통 등이었다.

4) 진단시 원발부위는 비강 및 부비강이 12례(48%)로 가장 많았으며, 다음으로 구개편도 7례(28%), 비인강 3례(12%), 구개 2례(8%), 하인두 1례(4%)의 순이었다.

5) 병리조직학적 소견으로는 polymorphic

reticulosis의 전형적 형 17례, 악성입과종의 특성을 함께 보이는 형 8례이었다. 악성입과종의 특성을 보이는 예중에서 2례는 추적관찰중 원격장기(위 1례, 피부 1례)에 전이를 보였으며 원격부위병변은 모두 악성입과종이었다.

6) 치료는 병변이 국소에 한정된 경우에는 방사선치료를 원칙으로 시행하여 총 4,500~5,500 cGy를 조사하였고 병변이 광범위하거나, 방사선치료에 반응이 없는 예에서는 화학요법을 시행하였다.

7) 생존률은 진단후 12개월을 전후하여 급격히 감소하였으며, 악성입과종의 특성을 지닌 군이 악성입과종의 특성이 없는 군에 비해 생존률이 통계적으로 유의하게 낮았다($p < 0.01$).

References

- 1) Aozasa K : Biospy findings in malignant histiocytosis presenting as lethal midline granuloma. *J Clin Pathol* 138 : 241~249, 1982
- 2) Batsakis JG : Wegener's granulomatosis and midline(non-healing) "granuloma". *Head Neck Surg* 1 : 213~222, 1982
- 3) Batsakis JG : Midfacial necrotizing diseases. *Ann Otol Rhinol Laryngol* 91 : 541~542, 1982
- 4) Blatt IM, Lawrence M : Otolologic manifestations of fatal granulomatosis of respiratory tract. *Arch Otolaryng* 73 : 639, 1961
- 5) Cabane J, Raphael M, Lamas G, et al : Origin of malignant centrofacial granulomas : surface markers and gene rearrangement of malignant cells. *Laryngoscope* 101 : 998~1001, 1991
- 6) Cassuccio JR, Yanagisawa E : Diseases of obscure etiology ; sacroidosis, Wegener's granulomatosis, and midline granuloma. *Otolaryngol Clin North Am* 14 : 331~345, 1981
- 7) Chan JKC, Ng CS, Lau WH, et al : Most nasal/nasopharyngeal lymphomas are peripheral T-cell neoplasms. *Am J Clin Pathol* 11 : 418~429, 1987
- 8) Costa J, Delacretaz F : The midline granuloma syndrome. *Pathol Ann* 21 : 159~171, 1986
- 9) DeRemee RA, Weiland LH, McDonald TJ : Polymorphic reticulosis and lymphomatoid granulomatosis : two diseases or one ? *Mayo Clin Proc* 53 : 64, 1978
- 10) Duncavage JA, Durkin GE, Lehman RH, et al : Dilemmas in the management of chronic nasal and sinus inflammatory diseases of unknown etiology. *Laryngoscope* 95 : 1178~1183, 1985
- 11) Eichel BS, Harrison EG, Devine KD, et al : Primary lymphoma of the nose including a relationship to lethal midline granuloma. *Am J Surg* 112 : 597~605, 1966
- 12) Fechner RE, Lampkin DW : Midline malignant reticulosis ; a clinicopathologic entity. *Arch Otolaryngol* 95 : 467~476, 1972
- 13) Gaulard P, Henni T, Marolleau J, et al : Lethal midline granuloma(polymorphic reticulosis) and lymphomatoid granulomatosis ; evidence for a monoclonal T-cell lymphoproliferative disorder. *Cancer* 62 : 705~710, 1988
- 14) Ho FCS, Choy D, Loke SL, et al : Polymorphic reticulosis and conventional lymphomas of the nose and upper aerodigestive tract ; a clinicopathologic study of 70 cases, and immunophenotypic studies of 16 cases. *Human Pathology* 21 : 1041~1050, 1990
- 15) Ishii Y, Yamanaka N, Katsuhuro O, et al : Nasal T-cell lymphoma as a type of so-called "lethal midline granuloma". *Cancer* 50 : 2336~2343, 1981
- 16) Kassel SH, Echevarria RA, Guzzo FP :

- Midline malignant reticulosis(so-called lethal midline granuloma). *Cancer* 23 : 920~935, 1968
- 17) McBride P : Photographs of a case of rapid destruction of the nose and face. *J Laryng* 12 : 64, 1897
 - 18) McDonald TJ, DeRemee RA, Weiland LH : Wegener's granulomatosis and polymorphic reticulosis-two diseases or one ? *Arch Otolaryngol* 107 : 141~144, 1981
 - 19) McDonald TJ, DeRemee RA, Harrison EG, et al : The protean clinical features of polymorphic reticulosis(lethal midline granuloma). *Laryngoscope* 86 : 936~945, 1976
 - 20) Nelson JF, Finkelstein NW, Acevedo A, et al : Midline non-healing granuloma. *Oral Surg* 58 : 554~560, 1984
 - 21) Sloan P, Fanibundi K, Proctor S : Polymorphic reticulosis with oral lesions ; a case report. *Br J Oral Maxillofac Surg* 24 : 426~432, 1986
 - 22) Sofferan RA, Cummings CW : Malignant lymphoma of the paranasal sinuses. *Arch Otolaryngol* 101 : 287~292, 1975
 - 23) Stewart JP : Progressive lethal granulomatous ulceration of the nose. *J laryngol* 48 : 657, 1933
 - 24) Tsokos M, Fauci AS, Costa J : Idiopathic midline destructive disease(IMDD). *AJCP* 77 : 162~168, 1982
 - 25) Walton E W : Non-healing granulomata of the nose. *J Laryngol* 73 : 242, 1959
 - 26) Wetmore SJ, Platz CE : Idiopathic mid-face lesions. *Ann Otolaryngol* 87 : 60~69, 1978
 - 27) Yamamura T, Aozasa K, Asada H, et al : Immunohistochemical and ultrastructural studies on disseminated skin lesions of midline malignant reticulosis. *Cancer* 58 : 1281~1285, 1985