

타액선 다형성 선종에 대한 면역조직화학적 연구

울산대학교 의과대학 이비인후과학교실·피부과학교실*
유승주·김상윤·김성학·이봉재·추광철·성경제*

Immunohistochemical study of pleomorphic adenomas in salivary gland

Seung Joo Yoo, M.D., Sang Yoon Kim, M.D., Seomg Hak Kim, M.D.,
Bong Jae Lee, M.D., Kwang Chol Chu, M.D., Kyung Jeh Sung, M.D.*

Department of Otolaryngology · Dermatology, College of Medicine,
Ulsan University*

= Abstract =

Immunohistochemical study was performed on three cases of pleomorphic adenomas of the salivary gland to investigate the origin of neoplastic epithelium and especially about the presence of myoepithelial components.

We analyzed the distribution of immunohistochemical staining in the inner cuboidal tubular epithelium, outer flattened tubular epithelium, solid nest of epithelium, and epithelial cells of myxoid stroma: using antiS-100 protein antibody with its α and β subunits, anticarcinoembryonic antigen antibody, and cytokeratin antibodies (MA-902, MA-903).

The epithelial cells of myxoid stroma were positively stained only to the antiS-100 protein antibody. The inner cuboidal tubular epithelium was positively stained to all four types of antibodies. The outer flattened tubular epithelium and the solid nests were positively stained only to two types of antibodies, MA-903 and antiS-100 protein antibody which were known to be reactive to myoepithelial components.

Our study suggested that the myoepithelial components may be involved in the origin of salivary gland pleomorphic adenoma, however, multidirectional differentiation of the tumor should be considered together.

KEY WORDS : Immunohistochemical Study · Pleomorphic Adenoma · S-100 Protein · Carcinoembryonic Antigen · Cytokeratin · Salivary Gland.

서 론

타액선의 '다형성 선종 (pleomorphic adenoma)'은 '양성 혼합종 (benign mixed tumor)'이라는 용어와 함께 사용되고 있으며, 각

타액선에서 가장 높은 빈도를 차지하는 종양으로서, 임상적 소견과 병리학적 형태의 다양성으로 인해 많은 관심과 연구가 진행되었다. '혼합종'이란 용어는 간엽 및 상피의 두가지 성분을 함께 갖춘 종양이라는 뜻으로 1874년

Minssen이 제안하였는데, 상피 성분은 관상구조를 이루거나 또는 종양세포가 군집을 이루는 충실성 부분을 형성하고, 점액양 기질과 섬유양 기질내에 섬유주 형태를 이루기도 한다. 기질은 한 종양내에서도 점액양, 섬유양, 연골양, 유골의 형태로 다양하게 단독 혹은 복합하여 나타난다¹⁴.

1970년대 초기부터 시행된 면역조직화학 염색법은 1980년대에 개발된 여러 단세포군 항체와 결합하면서 그 응용범위를 넓혀왔고 특히 파라핀 포매 조직에서 시행할 수 있는 단세포군 항체들이 도입되면서 후향적 연구가 가능하게 되어, 논란의 여지가 많은 타액선 다형성 선종의 기원과 분화에 대해 활발한 연구 및 보고가 진행되어 왔다. 이중 S-100 단백질 및 여러 종류의 cytokeratin, vimentin, glial fibrillary acidic protein 등을 이용한 다양한 연구 결과, 위의 항원들에 대해 정상 타액선 조직의 근상피세포와 다형성 선종내의 일부 세포에서 공통적인 염색양상을 보임에 따라 많은 연구자들에 의해 근상피세포로부터 다형성 선종이 기원하리라는 가설이 주장된 바 있다.

이에 본 저자들은 3례의 이하선 다형성 선종에 대해 항S-100 단백질 항체 및 그의 α 와 β 두 아형에 관한 항체, 항CEA 항체, 그리고 서로 다른 분자량의 케라틴을 인지하는 두 종류의 항케라틴 단세포군 항체를 이용하여 면역조직화학 염색을 시도함으로써 타액선 다형성 선종의 발생기전에 관한 이해를 도모하고, 지금까지 보고된 혼합종양의 기원에 관한 연구들과의 일치점 및 상이점을 고찰하고자 하였으며 S-100 단백질을 이용한 연구에 비하여 두 아형으로 나누어 시행한 염색이 보다 효과적일 수 있는지 알아보기 위해 본 연구를 시행하였다.

재료 및 방법

파라핀에 포매되어 보관중인 병리조직중 전형적인 타액선 다형성 선종의 조직 소견을 보이는 것을 3례 선택하였으며, 3례 모두 이하선

에서 발생한 종양이었다.

염색방법은 면역조직화학 염색법중 파라핀 포매 조직에서 가장 예민하게 항원을 검색할 수 있는 것으로 알려져 있는 avidin-biotin complex method (ABC method)^{13,16}를 이용하였다. 사용한 일차 항체는 케라틴 No.8 (분자량 52.5Kd)과 반응하는 MA-902 (Enzo, New York, 미국), 케라틴 No.1, 5, 10, 11(분자량 68, 58, 56.5, 56Kd)과 반응하는 MA-903(Enzo, New York, 미국), 항CEA 단세포군 항체 (서울의대 생화학교실 제조), 항S-100 단백질 단세포군 항체(Dako, Santa Barbara, 미국), 항S-100 α 단백질 단세포군 항체 및 항S-100 β 단백질 단세포군 항체 (Jimro, Sakae-cho, 일본)이었으며, 이들은 phosphate buffered saline (PBS)에 각각 1 : 1000, 1 : 2000, 1 : 100, 1 : 800, 1 : 500, 1 : 200으로 희석하여 사용하였다. 그밖에 면역조직화학 염색에 필요한 정상 혈청, 이차 항체, ABC 복합체 등은 모두 Vector 사 (Burlingame, 미국)의 제품이었다.

결 과

본 연구는 다형성 선종을 병리조직학상, 관상구조를 구성하는 내측세포와 외측세포, 관상구조가 없이 종양세포가 군집을 이루는 충실성 부분 및 점액성 기질내의 세포 등, 네 부분으로 나눠 염색양상을 평가하였다(Table 1). MA-902에 대해서는 3례 모두에서 도관을 구성하는 세포중 내측의 입방세포와 상피세포가 군집을 이룬 부위에 대해 양성반응을 나타낸 반면 도관 외측의 편평세포와 기질내의 세포는 음성으로 나타났다(Fig. 1). MA-903은 도관을 구성하는 두 종류의 세포와 상피세포가 군집을 이룬 부위의 종양세포에 대해 모두 양성을 나타내었으나, 기질세포에서는 3례 모두에서 음성으로 나타났다(Fig. 2). CEA는 도관 내측의 입방세포에서는 3례 모두 양성을 보인 반면 나머지 세 구조물은 모두 음성을 나타내었다(Fig. 3). S-100 단백질은 3례 모두 모든 구조물에서 양성을 보였고(Fig. 4), S-100 α 단백질

Table 1. Immunohistochemical staining pattern of pleomorphic adenomas in salivary gland

	Number	Inner cuboidal tubular epithelium	Outer flattened tubular epithelium	Solid nest	Stromal cell
MA-902	3	3*	0	3	0
MA-903	3	3	3	3	0
antiS-100 antibody	3	3	3	3	3
antiCEA antibody	3	3	0	0	0
antiS-100 α antibody	3	2	3	3	3
antiS-100 β antibody	3	1	0	2	3

* Number of positively stained case

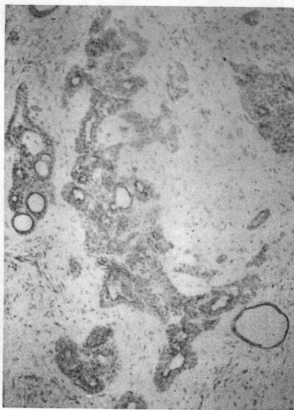


Fig. 1. MA-902 diffusely stains inner cuboidal tubular epithelium and solid nests(x 100)

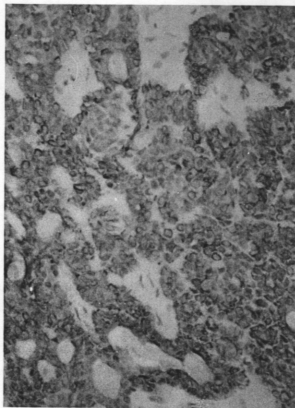


Fig. 2. MA-903 diffusely reacts the exclusive area of myxoid stroma(x 200)

은 3례중 1례에서 도관 내측의 입방세포에 대해 음성 반응을 나타낸 것 이외에는 역시 모든 구조물에서 양성을 보였으나(Fig. 5), S-100 β 단백질의 경우는 기질세포에 대해서 3례 모두 양성 반응, 근집 상피세포에 대해서 3례 중 2

례에서 양성반응, 도관 외측 편평세포에 대해서 3례 모두 음성반응, 도관 내측 입방세포에 대해서 3례중 1례에서만 양성 반응을 보이는 등 그 염색양상이 매우 다양하였다(Fig. 6).

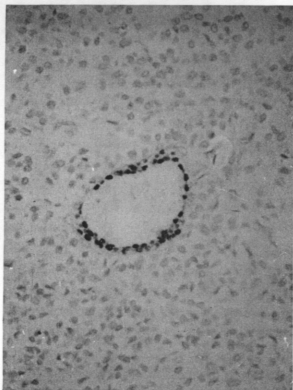


Fig. 3. AntiCEA antibody typically reacts with the inner luminal tubular epithelium(x 200)

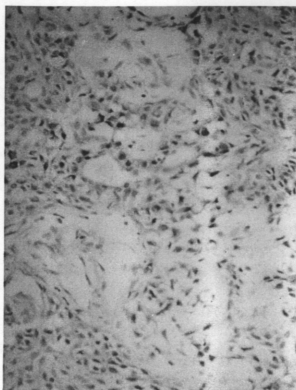


Fig. 4. AntiS-100 protein antibody diffusely stains all parts of neoplastic epithelium(x 200)

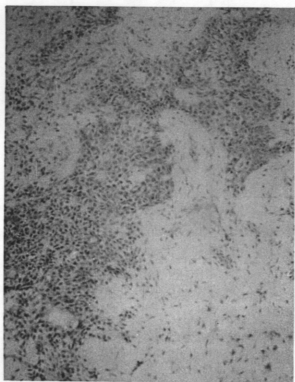


Fig. 5. AntiS-100 α protein antibody diffusely stains all parts of neoplastic epithelium(x 100)

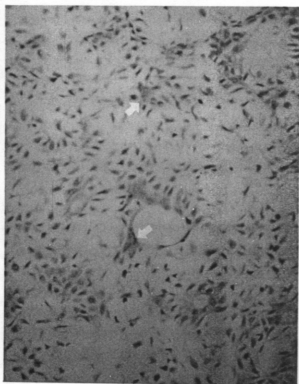


Fig. 6. AntiS-100 β protein antibody diffusely stains all areas except outer tubular epithelium (x 200)

산성의 칼슘결합 단백질로서 동물의 뇌에서 처음 발견된 후 100% ammonium sulfate에 용해되는 성질에 근거하여 명명된 S-100 단백질은¹⁵⁾ 신경교세포, 신경초세포, 모반세포, 멜라닌세포, 랑게르한스세포, interdigitating reticulum 세포 및 이들 세포에서 기원하는 종양에서 관찰되는데¹⁹⁾, 최근 정상 타액선 조직에서와 다형성 선종에서의 근상피세포에 대한 S-100 단백질 항체 및 기타 단세포군 항체들의 면역조직화학 염색양상에 관한 연구가 활발해지면서 근상피세포의 종양기원 가설들이 다양하게 제기되고 있으나 아직까지는 명확한 인과관계를 정립할 수 없는 실정이다. 또한 S-100 단백질은 그 조성에 따라 세가지 형태, 즉 S-100a₀(α α), S-100a(α β), S-100b(β β)로 나뉘어지는데 α 와 β 의 두 아형은 조직내에서 동시에 존재하는 경우가 많지만 멜라닌세포에는 α β 가 랑게르한스세포에는 β β 형이 각각 존재한다고 알려져 있다⁷⁾. 그러나 S-100a 단백질과 S-100b 단백질의 타액선 다형성 선종에서의 분포에 관한 연구는 미비한 상태이다.

CEA는 정상 태아 상피조직으로부터 처음 추출된 단백질로서 성인세포에서나 양성종양 세포에서는 미량이 분포될 뿐이고 악성종양, 특히 점액분비선 암에서 다량으로 분포됨이 발견된 이후 면역조직화학 염색분야에서 여러 종류의 종양 상피세포의 기원과 악성정도의 연구에 다양하게 이용되고 있는 물질이다²⁰⁾. 케라틴은 종양내 상피세포의 분화를 알아볼 때 유용하게 사용할 수 있는 표식자로서 분자량에 따라 여러 종류의 아형으로 분류되어 있으며 다양한 종양 상피세포의 조직 특이적 분포를 추측할 수 있도록 각각의 아형에 따라 많은 연구결과가 보고되어 있는데, 특히 본 연구에서 사용한 MA-902는 secretory cell에^{1,11,10,18)} MA-903은 근상피세포에¹¹⁾ 연관성이 있는 것으로 알려져 있다.

관상 구조를 구성하는 내측세포가 무엇으로부터 기원하는가에 대해서는 연구자에 따라 견해가 틀리지만 Yamada 등²⁶⁾은 epidermal

growth factor receptor에 대한 면역조직화학 염색양상에 기인하여 mucous secreting cell과의 일치점을 주장하였고, Mitani 등¹⁷⁾은 lysozyme에 관한 염색에 근거하여 intercalated duct로부터의 분화를 주장하였으며, 기타 여러 보고자들에 의해 CEA 양성²⁰⁾ 및 케라틴 No. 8 양성^{10,11,18)}, α -1 antichymotrypsin 양성²⁰⁾ 등에 근거한 secretory cell 또는 intercalated ductal epithelium으로 부터의 분화에 대해 주로 알려져 왔다. 본 저자들의 연구에서는 항CEA 항체에 3례 모두 양성으로 나타남과 케라틴 No. 8에 반응하는 MA-902에 3례 모두 양성으로 나타나는 소견 등으로 기존의 연구 결과와 일치함을 보였으나, 근상피세포의 분포를 반영하는 S-100 단백질과 MA-903에¹¹⁾ 모두 양성 반응으로 나타난 점을 볼 때, 단순한 분비세포로부터의 분화로 설명하기 보다는 혼재된 분화양상으로 설명하기 옳을 듯하며, 이러한 혼재성의 정도 차이로 인하여 보고자에 따라 결과가 상이하게 나타난 것이라고 생각된다.

관상구조의 외측 편평세포에 대해서는 여러 종류의 케라틴 항원과^{10,18,22)} vimentin^{8,27)}, glial fibrillary acidic protein^{4,5,9,12,19,23)}, S-100 단백질^{25, 4,6,30,36,26)} 등에 대한 연구들이 진행되어 그 기원이 근상피세포로부터 이루어졌음을 증명하고자 하였던 바 있으며, 최근 Ogawa 등²⁰⁾은 muscle specific actin에 대해, Shibutani 등²¹⁾은 glycosaminoglycan에 대해 면역조직화학 염색을 시행하여 근상피세포와의 관련성을 뒷받침하였다. 본 연구에서는 근상피세포에 양성반응을 보이는 MA-903 및 항S-100 단백질 항체에 대하여 3례 모두에서 양성반응으로 나타났고 항CEA 항체 및 MA-902에 대해서 3례 모두 음성으로 나타나, 다른 연구자들의 견해와 마찬가지로 관상구조의 외측세포가 근상피세포와 연관이 있음에 동의할 수 있는 소견을 보였다.

총실성 부분은 MA-902, MA-903, 항S-100 단백질 항체에 대해 양성반응을 보이고 항CEA 항체에 음성반응을 보여, 피부 한선 혼합종양에 대한 성 등¹¹⁾의 연구결과와 일치하였다. MA-903 및 항S-100 단백질 항체에 양성반응을 보이는 것으로 미루어 보아 적어도 총실성 부분

중 일부는 근상피세포로부터 분화하는 세포로 구성되어 있는 가능성이 있었으나, MA-902에도 양성반응을 나타내는 것을 볼 때 일부 세포는 분비세포로부터 기원했을 가능성이 존재되어 있을 것으로 생각된다.

점액 기질내의 세포의 기원에 대해서도 역시 많은 논란이 있어왔는데, Stead²³⁾나 Anderson 등⁴⁾은 glial fibrillary acidic protein과의 양성반응에 근거하여 그리고 Yamada 등^{8,27)}은 vimentin과의 반응에 근거하여 기질세포는 관상구조의 외측세포 및 충실성 부분의 상피세포와 더불어 근상피세포로부터 기원한다고 주장하였다. 본 연구에서는 항S-100 단백질 항체에 대해서만 양성반응을 보였는데, MA-903에 대해 3례 모두에서 음성반응을 보인 것은 기존의 연구결과와 잘 맞지 않는 소견이라 볼 수 있다.

Dardick 등⁷⁾에 의하면 타액선에서의 S-100 β 단백질은 주로 근상피세포에 분포하며 S-100 α 단백질은 주로 분비선이나 도관세포에 분포한다고 알려져 있으나, 아직 명확한 정설이 없는 상태이다. 본 저자들의 연구에서는 관상구조의 외측세포에 대하여 항S-100 α 단백질 항체에서 3례 모두 양성 반응을 보이고 항S-100 β 단백질 항체에서 3례 모두 음성 반응을 보여 Dardick 등⁷⁾의 보고와는 달리 근상피세포와 S-100 α 단백질과의 연관성이 보다 높지 않을까 추측할 수 있었다. 그러나 기타 충실성 부분, 점액 기질성 부분, 관상구조의 내측세포 등에서는 양자간에 특이한 차이점을 발견할 수 없어 뚜렷한 결론을 내리기는 곤란한 것으로 생각된다.

요 약

1) 타액선 다형성 선종의 관상구조를 구성하는 외측세포와 충실성 부분의 상피세포에서 항S-100 단백질 항체 및 MA-903에 선택적으로 양성 염색반응을 보여 근상피세포가 병인에 중요한 역할을 하리라고 추측되었다.

2) 관상구조의 내측세포에서는 항CEA 항체 및 MA-902에 양성 염색반응을 보여 분비세포 혹은 intercalated ductal cell과의 연관성이

추측되나 항S-100 단백질 항체나 MA-903에도 역시 양성반응을 보이는 혼재성을 나타내었다.

3) 점액성 기질내 세포에 대하여는 항S-100 단백질 항체에 양성반응으로 나타나 역시 근상피세포로부터의 기원이 의심되지만 MA-903에 음성반응을 보인 점은 기존의 보고들과 다른 결과였다.

4) S-100 단백질의 두 아형인 S-100 α 와 S-100 β 에 관한 연구는 관상구조의 외측세포에서 S-100 α 에 대하여 선택적으로 양성반응을 보인 것을 제외하고는 특이한 차이점을 발견할 수 없었기 때문에 그 진단적 유용성을 정립하기 위해서는 앞으로 보다 다양한 연구가 시도되어야 할 것으로 생각된다.

5) 타액선 다형성 선종은 증식하는 세포가 상피조직과 간엽조직의 다방향 분화를 보이는 종양으로서 이로 인해 병리조직학적 소견이 다양하게 나타나며, 따라서 면역조직화학 검사도 증례에 따라 연구자에 따라 결과가 다를 수 있으리라 생각된다.

Reference

- 1) 성경재, 조광현, 정홍근 등 : 한선 종양에 대한 면역조직화학적 연구. 대한피부과학회지 30 : 303~306, 1992
- 2) Aladib W, Yoshida H, Sato M : Effect of epidermal growth factor on the cellular proliferation and phenotype of a neoplastic human salivary intercalated duct cell line or its derivatives. Cancer Research 50(23) : 7650~7661, 1990
- 3) Alfaro M, Carrozza M : Immunohistochemical localization of carcinoembryonic antigen in salivary gland tumors. Oral Surgery, Oral Medicine, Oral Pathology 69(4) : 479~482, 1990
- 4) Anderson C, Knibbs DR, Abbott SJ, et al : Glial fibrillary acidic protein expression in pleomorphic adenoma of salivary gland : an immunoelectric microscopic

- study. *Ultrastructural Pathology* 14(3) : 263~271, 1990
- 5) Burns BF, Dardick I, Parks WR : Intermediate filament expression in normal parotid glands and pleomorphic adenomas. *Virchows Archiv-A-Pathological Anatomy and Histopathology* 413(2) : 103~112, 1988
 - 6) Ceballos A, Gonzalez MA, Ruiz I : Immunohistochemical location of S-100 and glial fibrillary acidic proteins in salivary gland pleomorphic adenomas. *Revista Portuguesa De Estomatologica, E Cirurgia Maxilofacial* 31(1) : 35~38, 1990
 - 7) Dardick I, Stratis M, Parks WR, et al : S-100 protein antibodies do not label normal salivary gland myoepithelium : histogenetic implications for salivary gland tumors. *Am J Pathology* 138(3) : 619~628, 1991
 - 8) de Ara : ujo VC, de Ara : ujo NS : Vimentin as a marker of myoepithelial cells in salivary gland tumors. *European Archives of Oto-Rhino-Laryngology* 247 (4) : 252~255, 1990
 - 9) Domagala W, Halezy-Kowalik I, Weber K, et al : Coexpression of glial fibrillary acidic protein, keratin and vimentin : a unique feature useful in the diagnosis of pleomorphic adenoma of the salivary gland in the fine needle aspiration biopsy smears. *Acta Cytologica* 32(3) : 403~408, 1988
 - 10) Draeger A, Nathrath WB, Lane EB, et al : Cytokeratins smooth muscle actin and vimentin on human normal salivary gland and pleomorphic adenomas : immunohistochemical studies with particular reference to myoepithelial and basal cells. *Acta Pathologica, Microbiologica et Immunologica Scandinavica* 99(5) : 405~415, 1991
 - 11) Gustafsson H, Bergman F, Virtanen I, et al : Myoepithelial cells in salivary gland neoplasms. *Acta Pathologica Microbiologica et Immunologica Scandinavica* 97 (1) : 49~55, 1989
 - 12) Gustafsson H, Virtanen I, Thornel IE : Glial fibrillary acidic protein and desmin in salivary neoplasms : expression of four different types of intermediate filament proteins within the same cell type. *Virchows Archiv-B-Cell Pathology* 57(5) : 303~313, 1989
 - 13) Hsu SM, Raine L, Fanger H : Use of avidin-biotin complex method for studying polypeptide hormones with radioimmuno assay antibodies. *Am J Clin Pathol* 75 : 734~738, 1981
 - 14) Johns ME, Nachlas NE : Salivary gland tumors. In Paparella MM, Shumrick DA et al : *Otolaryngology*, vol 3. head and neck, 3rd ed., WB Saunders company, Philadelphia, pp2100~2101, 1991
 - 15) Kahn HJ, Marks A, Thorn H, et al : Role of antibody to S-100 protein in diagnostic pathology. *Am J Clin Pathol* 79 : 341~348, 1983
 - 16) Lloyd RV, Fruhman J : Comparison of peroxidase-antiperoxidase and avidin-biotin complex with radioimmunoassay antibodies. *Am J Clin Pathol*, 86 : 795~796, 1982
 - 17) Mitani H, Murase N, Mori M : Immunohistochemical demonstration of lysozyme and lactoferrin in salivary pleomorphic adenomas. *Virchows Archiv-B-Cell Pathology*, 57(4) : 257~265, 1989
 - 18) Mori M, Yamada K, Tanaka T, Okada Y : Multiple expression of keratins vimentin and S-100 protein in pleomorphic salivary adenomas. *Virchows Archiv-B-cell Pathology* 58(6) : 435~444, 1990
 - 19) Nakazato Y, Ishizeki J, Takahashi K, et

- al : Localization of S-100 protein and glial fibrillary acidic protein-related antigen in pleomorphic adenomas of the salivary glands. *Lab Invest* 46 : 621~626, 1982
- 20) Ogawa I, Nikai H, Takata T, et al : The cellular composition of basal cell adenoma of the parotid gland : an immunohistochemical analysis. *Oral Surgery, Oral Medicine, Oral Pathology* 70(5) : 619~626, 1990
- 21) Shibutani T, Iwayama Y, Tsubone M, et al : Immunohistochemical localization of glycosaminoglycans with the use of monoclonal antibodies in salivary pleomorphic adenomas. *Anticancer Research* 10 (6) : 1533~1542, 1990
- 22) Shinohara H, Yamada K, Tanaka T, et al : Coexpression of keratin and vimentin in salivary pleomorphic adenomas. *Journal of Oral Pathology and Medicine* 18(3) : 133~139, 1989
- 23) Stead RH, Qizilbash AH, Kontozoglou T, et al : An immunohistochemical study of pleomorphic adenomas of the salivary gland : glial fibrillary acidic protein like immunoreactivity identifies a major myoepithelial component. *Human Pathology* 19(1) : 32~40, 1988
- 24) Takahashi H, Fujita S, Tsuda N, et al : Immunohistochemical demonstration of alpha1-antichymotrypsin and alpha1-antitrypsin in salivary gland pleomorphic adenomas of children. *Tohoku Journal of Experimental Medicine* 162(1) : 79~93, 1990
- 25) Thrane PS, Roop DR, Sollid IM, et al : Two colour immunofluorescence marker study of pleomorphic adenomas. *Histochemistry* 93(5) : 459~468, 1990
- 26) Yamada K, Iwai K, Okada Y, et al : Immunohistochemical expression of epidermal growth factor receptor in salivary gland tumors. *Virchows Archiv-A-Pathological Anatomy and Histopathology* 415 (6) : 523~531, 1989
- 27) Yamada K, Shinohara H, Takai Y, et al : Monoclonal antibody-detected vimentin distribution in pleomorphic adenomas of salivary glands. *Journal of Oral Pathology* 17(7) : 348~353, 1988