



## 연골 부목이식편을 제거하여 비폐색을 호전한 증례 보고

강푸름 · 김주연 · 권재환 · 고재범

고신대학교 의과대학 이비인후-두경부외과학교실

### Correction of Nasal Obstruction through the Removal of Cartilage Batten Graft Material: A Case Report

Pooreum Kang, Jooyeon Kim, Jaehwan Kwon, Jaebeom Ko

Department of Otolaryngology-Head and Neck Surgery, Kosin University College of Medicine, Busan, Korea

#### ABSTRACT

Septal batten graft is well known technique for correction of a caudal septal deviation. Cartilage is useful for graft material. However, it can paradoxically cause a nasal obstruction because of its own thickness required to prevent deviation of nasal septum. Herein, we report a case that correct a nasal obstruction by removing a cartilage used for batten graft with a review of literatures.

**KEY WORDS:** Nasal cartilages.

#### 서론

비중격 만곡은 정상 성인에서 매우 흔하게 확인할 수 있으며, 발생 부위에 따라 다양한 정도의 비폐색, 두통, 외비 기형 등의 증상을 유발한다고 알려져 있다. 이 중 비중격 미부는 전 비극과 접해 있으며 외비를 지지해 주는 역할을 하기에, 비중격 미부의 만곡(caudal septal deviation)은 비폐색 및 외비 기형을 유발하는 중요한 원인으로 알려져 있다.

비중격 미부의 만곡을 교정하기 위해 다양한 술식들이 고안되어 사용되고 있으며, 부목 이식(batten graft)은 만곡된 비중격을 빼, 연골, 인공물 등으로 지지하여 만곡을 교정하는 방법으로써, 비교적 간단한 술식을 통해 만곡을 교정할 수 있다고 알려져 있다.<sup>1)</sup> 그러나 연골과 같이 이식편의 두께가 두꺼운 경우 역설적으로 이로 인한 비폐색의 우려가 존재한다. 저자

들은 비폐색을 주소로 내원한 환자에서 내시경적 접근을 통해 과거에 부목 이식에서 사용된 연골 이식편을 제거한 후 비폐색이 호전된 증례를 치험하였기에 이를 문헌고찰과 함께 보고하는 바이다.

#### 증례

35세 남성이 좌측의 비폐색을 주소로 내원하였다. 환자는 비폐색으로 타병원에서 2년 전 내시경부비동 수술과 함께 비중격성형술을 시행 받았으나 간헐적인 좌측 비폐색이 지속되었고, 6개월 전부터 증상이 악화되었다.

비내시경 소견상 상비도의 좌측으로의 경한 비중격 만곡이 확인되었으며, 미부의 말단(caudal end)에서 비중격 점막이 융기된 곳이 확인되었다(Fig. 1A). 컴퓨터전산화단층촬영 검

Received: October 6, 2023 / Revised: October 31, 2023 / Accepted: November 21, 2023

Corresponding author: Jaebeom Ko, Department of Otolaryngology-Head and Neck Surgery, Kosin University College of Medicine, Busan 49267, Korea

Tel: +82-51-990-6136, E-mail: megakjb@naver.com

Copyright © 2023. The Busan, Ulsan, Gyeongnam Branch of Korean Society of Otolaryngology-Head and Neck Surgery.

This is an Open Access article distributed under the terms of the Creative Commons Attribution Non-Commercial License (<http://creativecommons.org/licenses/by-nc/4.0/>) which permits unrestricted non-commercial use, distribution, and reproduction in any medium, provided the original work is properly cited.

사에서 좌측으로의 상부의 만곡(high deviation)이 확인되며, 좌측 비중격의 미부에서 연부조직 음영의 융기된 부분이 확인되었다(Fig. 2).

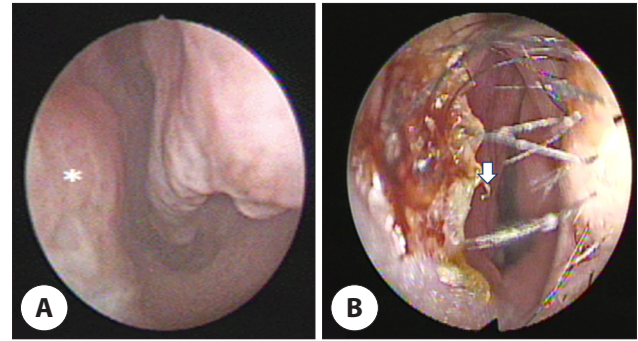
환자는 전신 마취하 비중격 재수술을 계획하였다. 수술 중 좌측 비중격 점막에 반관통절개(hemitransfixion)를 가한 뒤, 좌측 미부에서 이전 비중격 교정술 당시 비중격 미부의 만곡을 교정하기 위해 연골 부목이식(cartilage batten graft)을 시행한 것으로 추정되는 삽입물을 확인하였다. 이후 해당 삽입물을 제거하였으며 제거 전후를 비교하였을 때, 좌측 비강의 공간이 보다 확보된 것을 확인하였다(Fig. 3A, B). 삽입물은 1.5×0.5 cm 가량의 사각형의 편평한 연골성 조직으로 확인되었다(Fig. 3C).

환자는 수술 후 출혈 등 특이 합병증 없이 수술 후 3일 차에 퇴원하였으며, 이후 외래 추적관찰 시, 수술 전에 비해 비폐색 증상 및 미부의 외관상 확인되던 만곡이 호전되었음을 확인하였다(Fig. 1B).

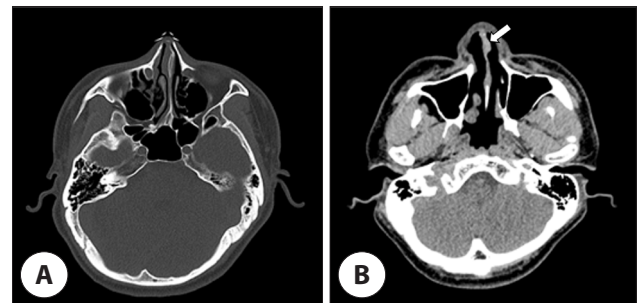
### 고찰

비중격 만곡은 비중격의 다양한 부위에서 발생할 수 있으며, 골부, 연골부, 비배부의 만곡이 다양한 정도로 발생하거나 비극이 존재하기도 하며, 이들이 혼재되어 있는 경우도 존재한다. 비중격성형술은 이비인후과 영역에서 매우 흔하게 시행되는 수술이며, 그 술식 역시 다양하게 연구되고 있다. 비중격 미부 만곡의 교정과 관련하여서는 Metzenbaum이 1929년 ‘Swing door technique’을 고안하여 발표한 이후 Cottle의 상악-전상악 접근법(maxilla-premaxilla approach)을 거쳐 교차절개(crosshatching incision), 압착법(morselization), 고정봉합(anchoring suture), 부분층 절개법(partial thickness incision) 등이 발표되었다.<sup>2,3)</sup>

그러나 고식적인 술식의 수술적 성과는 대체로 만족스럽지 못한 것으로 보고되고 있다. 비중격 연골은 생체역학적 특성



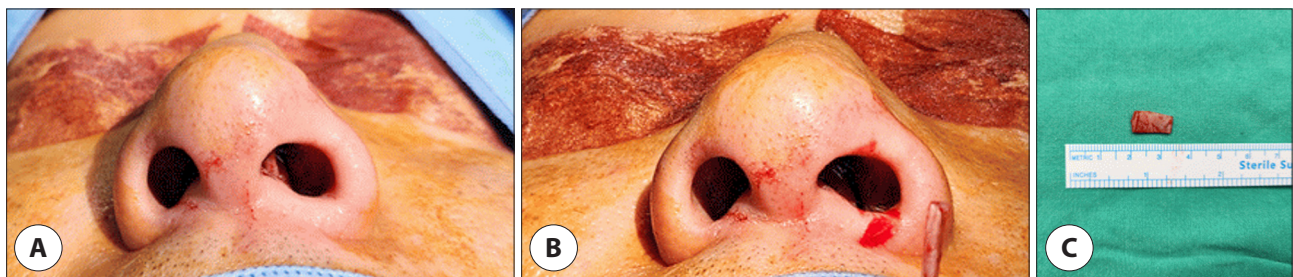
**Fig. 1.** Rhinoscopy of the left nasal cavity of the patient at pre-operation. Rhinoscopy of right nose shows that the left septal mucosal was bulged (asterisk) (A). And rhinoscopy of the left nasal cavity of the patient at 2 weeks of post-operation shows no longer bulged septal mucosa (arrow) (B).



**Fig. 2.** Axial cut of computerized tomography of the patient at pre-operation. Bone setting algorithm show left high deviation (A). Soft tissue algorithm shows soft tissue density bulging contour at the left caudal septum (arrow) (B).

상 탄력성이 높고, 연골의 내재된 기억력을 극복해야 하기에 교정 후에도 비중격 만곡이 재발할 가능성이 있다.<sup>4)</sup> 한편, 비중격 미부는 외비를 지지하는 중요한 구조물로, 술후 L자 비지주(L-strut)가 약화되는 경우, 안장 변형(saddle deformity) 및 비중격 미부의 전위(caudal septal displacement) 등의 문제점을 유발한다고 알려져 있다.<sup>1)</sup>

비중격의 부목 이식은 1956년 Dingman에 의해 처음으로 발표되었으며, Dupont et al.이나 Metzinger et al. 등에 의



**Fig. 3.** Intra operative photographs show removing grafted cartilage from the septum. The external nasal valve was got widened after removing the cartilage (B) than before (A). And removed cartilage was 1.5×0.5 cm sized (C).

해서도 유사한 술식이 소개되었다.<sup>5-7)</sup> 부목이식은 비교적 술식이 간단하면서도 미부의 L자 비지주(L-strut)를 약화시키지 않으면서 지속적인 지지력을 유지할 수 있어, 고식적인 술식을 통해서 교정이 어려운 미부의 만곡을 보다 효과적으로 교정할 수 있는 것으로 알려져 있다.<sup>8)</sup>

이식편으로 사용할 수 있는 물질은 사골수직판, 서골 등 비중격성형술 과정에서 얻어질 수 있는 막성골이나 비중격 연골이 대표적으로 사용되며, 이외에 이개 연골, 인공 보형물 등을 사용하는 방식이 보고되었다.<sup>1)</sup>

저자들이 조사한 바에 따르면 이식물의 종류에 따른 수술 성과를 직접적으로 비교한 연구는 보고된 바가 없다. 이식편으로서 막성골은 연골에 비해 강한 지지력을 제공하고, 수술용 드릴을 이용하여 보다 얇게 제단할 수 있어 이식편의 두께로 인한 이차적 비폐색이 발생할 확률이 낮다고 알려져 있다. 그러나 비중격성형술이 필요한 범위가 골부까지 이르지 않는 경우, 이식편을 확보하기 위해서 추가적인 조작이 필요하며, 공여부의 지지구조가 약화될 우려가 있다. 한편, 연골의 경우 수술과정에서 이식편의 획득이 보다 용이하다는 장점이 있으나, 연골 고유의 탄성으로 인한 만곡의 정도를 예측하기 어렵고, 지지력을 제공하기 위해서는 어느 정도 두께를 가져야 하는 문제가 있다.<sup>4)</sup>

그러나 이식편으로 인한 이차적인 비폐색이 어느 정도의 비폐색을 유발할 수 있는지, 이를 교정하기 위해 어떠한 방법이 필요한지에 대해서는 체계적으로 확립되어 있지 않다. 본 증례의 환자는 수년 전 연골 부목이식을 통한 비중격 교정술을 시행 받은 뒤 비폐색을 지속적으로 호소하였다. 저자들은 비폐색의 원인을 이식편으로 지지된 비중격 미부의 편위와 이식편 자체의 두께로 인한 영향으로 판단하였다. 이에 수술 중 환자의 이식편을 제거한 이후 추가적인 교정 없이 절개한 점막을 봉합하고 수술을 마쳤고, 이후 환자의 주관적 비폐색이 호전됨을 확인하였다. 이후 비중격 미부 만곡의 재발은 관찰되지 않았다.

일반적으로, 부목이식 후 편위의 발생을 방지하기 위해서는 만곡된 비중격에 대한 올바른 교정 및 이식편의 적절한 지지력을 통해 비중격이 다시 편위되는 것을 방지하는 한편, 이식편 자체의 뒤틀림으로 인한 편위 역시 방지해야 한다. 이를 위해서는 뒤틀림을 보다 예측할 수 있고, 지지력이 상대적으로 강한 막성골이 보다 우수한 이식편이라 할 수 있겠다.

이식된 연골편을 제거하는 것은 이식편과 연골의 유착 정도에 따라 차이가 있을 수 있겠으나 비교적 간단하다. 또한 수술

이후 빠른 시간 내에 증상의 개선을 확인할 수 있다는 점 역시 장점이라 할 수 있을 것이다. 그러나 장기적인 추적관찰에서 교정되었던 비중격 미부의 만곡이 재발할 가능성을 염두에 두어야 할 것이다. 본 증례의 환자는 술 후 약 3개월간의 추적관찰 기간에서 만곡의 재발이 확인되지 않았으나, 재발의 우려가 있는 경우 연골을 제거한 후 막성골 등을 이용하여 새로운 이식편을 삽입하거나 필요에 따라 다른 술식을 추가하는 등의 조작이 필요할 것으로 사료된다.

## Acknowledgements

Not applicable.

## Funding Information

Not applicable.

## Conflicts of Interest

No potential conflict of interest relevant to this article was reported.

## ORCID

Pooreum Kang, <https://orcid.org/0009-0006-9041-0311>

Jooyeon Kim, <https://orcid.org/0000-0001-8432-6056>

Jaehwan Kwon, <https://orcid.org/0000-0002-3260-6969>

Jaebom Ko, <https://orcid.org/0000-0001-8998-9115>

## Author Contribution

Conceptualization: Kim J, Ko J.

Methodology: Kwon J.

Writing - original draft: Kang P.

Writing - review & editing: Kang P, Kwon J, Kim J, Ko J.

## Ethics Approval

Informed consent for publication of the images was obtained from the patient.

## References

1. Jang YJ. Rhinoplasty and septoplasty. Paju: Koonja Publishing; 2014.
2. Cottle MH, Loring RM, Fischer GG, Gaynon IE. The

- “maxilla-premaxilla” approach to extensive nasal septum surgery. *AMA Arch Otolaryngol* 1958;68(3):301-13.
3. Metzenbaum M. Replacement of the lower end of the dislocated septal cartilage versus submucous resection of the dislocated end of the septal cartilage. *Arch Otolaryngol* 1929;9(3):282-96.
  4. Kim DY, Nam SH, Alharethy SE, Jang YJ. Surgical outcomes of bony batten grafting to correct caudal septal deviation in septoplasty. *JAMA Facial Plast Surg* 2017;19(6):470-5.
  5. Dingman RO. Correction of nasal deformities due to defects of the septum. *Plast Reconstr Surg* 1956;18(4):291-304.
  6. Dupont C, Cloutier GE, Prevost Y. Autogenous vomer bone graft for permanent correction of the cartilaginous septal deviations. *Plast Reconstr Surg* 1966;38(3):243-7.
  7. Metzinger SE, Graham Boyce R, Rigby PL, Joseph JJ, Anderson JR. Ethmoid bone sandwich grafting for caudal septal defects. *JAMA Otolaryngol Head Neck Surg* 1994;120(10):1121-5.
  8. Wee JH, Lee JE, Cho SW, Jin HR. Septal batten graft to correct cartilaginous deformities in endonasal septoplasty. *JAMA Otolaryngol Head Neck Surg* 2012;138(5):457-61.