

## 고식적 등골수술이 불가능한 등골고정 환자에서 등골절제 후 이소골성형술을 시행한 2예

순천향대학교 의과대학 서울병원 이비인후과학교실

오현석 · 이병돈 · 한재준

### Two Cases of Stapedectomy with Ossiculoplasty in Stapes Fixation with Disrupted Ossicular Chain

Hyeon Seok Oh, MD, Byung Don Lee, MD, PhD and Jae Joon Han, MD, PhD

Department of Otorhinolaryngology-Head and Neck Surgery, Soonchunhyang University College of Medicine, Seoul Hospital, Seoul, Korea

#### — ABSTRACT —

Stapedial fixation result in conductive hearing loss, and the disrupted sound conduction mechanism could be restored with stapes surgery. Conventional stapes surgery cannot be performed in patients with disrupted ossicular chain, especially absence of incus and malleus. In this study, we reported two cases of stapedectomy with ossiculoplasty in patients with stapedial fixation and disrupted ossicular chain. Stapedectomy was performed in two patients and the oval window was covered with perichondrium or temporalis fascia. Total ossicular replacement prosthesis was inserted between tympanic membrane and oval window. All of patients showed improvement of hearing and subjective satisfaction for outcome. The postoperative air-bone gap was 8.3 and 26.7 dB. Postoperatively, no complication such as sensorineural hearing loss or dizziness was reported. Therefore, stapedectomy with ossiculoplasty is safe and effective treatment option for patients with conductive hearing loss due to stapedial fixation and disruption of ossicular chain. (J Clinical Otolaryngol 2021;32:143-148)

**KEY WORDS:** Hearing loss, Conductive; Stapes surgery; Ossicular replacement.

#### 서 론

등골 고정은 전음성 난청을 유발하며, 등골 고정의 주요 원인으로는 선천성 중이 기형, 고실경화증, 이경화증 등이 있다.<sup>1,2)</sup> 1956년 Shea가 등골절제술(stapedectomy)을 이경화증 환자에게 시행한 후,<sup>3)</sup> 이경화증의 표준치료로 등골수술이 시행되고 있다.

등골수술은 LASER 등을 이용하여 등골을 제거하

고, 족판에 구멍을 만들며, 피스톤 고리(piston wire prosthesis)를 삽입하여 침골과 족판 간의 소리 전도를 개선시킨다.<sup>4)</sup> 하지만 침골이 소실된 경우나 침골 고정이 동반된 경우, 또는 침골에 기형이 있는 경우는 고식적인 등골수술은 시행하기 어려우며, 추골-등골 수술(malleostapedotomy)이나 전이소골대치물(total ossicular replacement prosthesis, TORP)을 이용한 수술을 고려 할 수 있다.<sup>5,6)</sup>

Received: July 14, 2021 / Revised: August 5, 2021 / Accepted: September 9, 2021

Corresponding author: Jae Joon Han, Department of Otorhinolaryngology-Head and Neck Surgery, Soonchunhyang University College of Medicine, Seoul Hospital, Seoul 04401, Korea

Tel: +82-2-709-9365 · Fax: +82-2-709-9083 · E-mail: seagulla@naver.com

Eric Lupo 등<sup>6)</sup>은 17명의 재수술을 받는 이경화중 환자들에서, 이전 등골수술 이후 침골이 보존되지 않은 경우에, 침골 우회 수술의 한 가지 방법으로 등골전절제술을 시행한 후 전이소골대치물을 이용하여 이소골 재건을 하였으며, 수술 후 ABG이 평균 18.9 dB로 좋은 청력 개선을 보고하였다. Yoon 등<sup>7)</sup>은 추골과 침골이 없는 등골고정 환자에서 등골전절제술 후 전이소골대치물을 이용한 이소골 재건술을 시행하였고, 수술 후 ABG가 7 dB로 좋은 청력개선을 보인 1예를 보고하였다.

본 보고에서는 이전에 만성 중이염이나 전음성 난청으로 수술을 받은 뒤 추골과 침골이 보존되지 않은 환자에서, 등골 고정이 있거나 부유족판이 있어 등골전절제술을 시행한 후 전이소골대치물을 적용한 2예를 보고하는 바이다.

### 증례 1

본 환자는 53세 남자로 30년 전 타 병원에서 만성 중이염을 진단받고 좌측 개방동 유양돌기절제술을 시행 받은 후 지속되는 좌측 귀 난청을 주소로 본원 외래를 방문하였다.

순음 청력 검사상 우측은 10 dB의 기도 및 골도 역치를 보였고, 좌측은 35.0 dB의 ABG을 보이는 혼합성 난청 소견이었다(골도, 18.8 dB; 기도, 53.3 dB). 좌측 귀의 청력 개선을 위하여 부분 마취 후 경외이도 접근을 통해 시험적 고실 개방술을 시행하였다. 추골은 없었으며, 등골 상방에 이전에 삽입된 재단된 침골이 있었고, 등골이 좌우감각 방향으로 쓰러진 상태로 고정되어 있었다. 등골 상방의 재단된 침골을 제거하는 과정에서 등골의 탈구가 발생하였으며, 외림프액의 유출이 발생하였다(Fig. 1A). 등골을 제거한 후 노출된 난원창에 이주연골막을 위치시키고(Fig. 1B), 상방에 전이소골대치물과 이주연골막을 고막 아래에 적용시키는 술식을 시행하였다(Fig. 1C and D). 수술 중 안면신경의 마비는 없었고, 술 후 현훈이나 이명 등 특이 합병증 없이 퇴원하였다.

수술 후 3개월에 시행한 좌측 귀의 청력 검사 상 ABG 35.0 dB에서 26.7 dB로 개선되었고, 특히 저음역에서 현저한 개선을 보였다(수술 전후 기도청력 역치 변화, 250 Hz, 40 dB; 500 Hz, 15 dB; 1 kHz, 15 dB)

(Fig. 2). 환자는 수술 후 환측으로 전화통화가 가능한 정도로 호전되었다고 수술 결과에 매우 만족하였다.

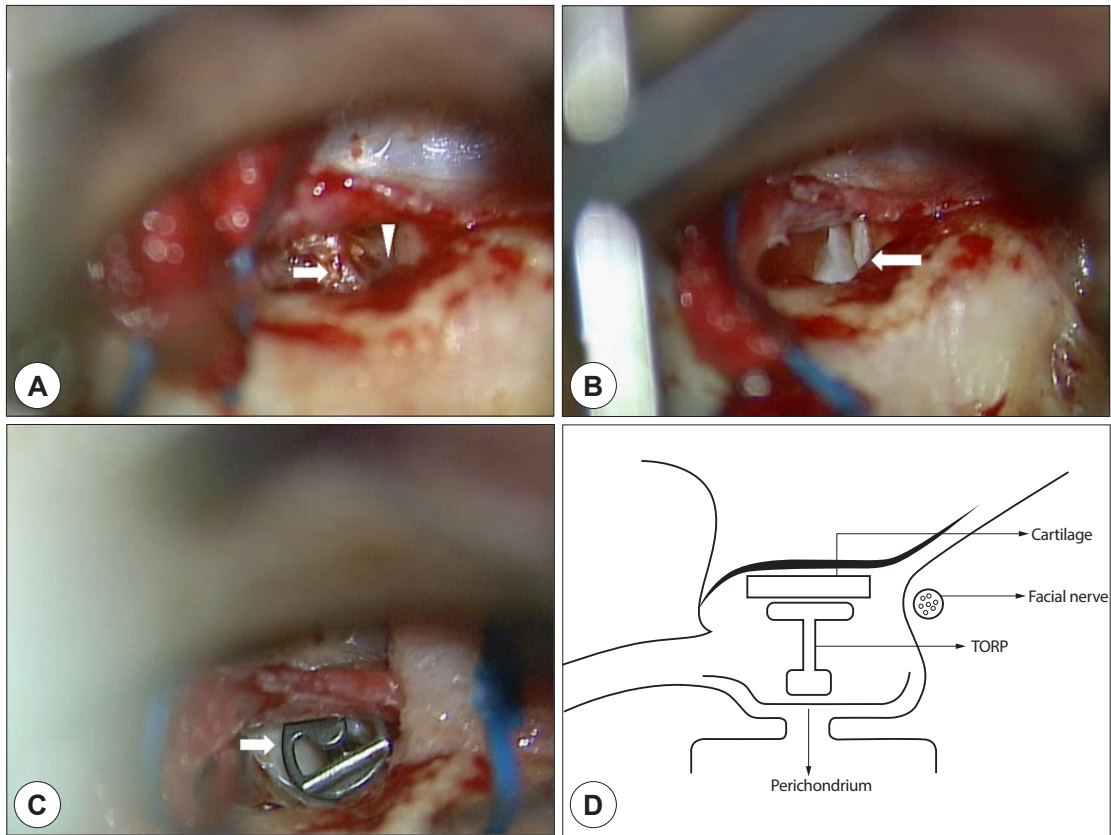
### 증례 2

본 환자는 49세 여자로 10년 전부터 지속된 우측 귀 난청을 주소로 내원하였다. 타 병원에서 전음성 난청 진단 하에 2차례 부분이소골대치물(partial ossicular replacement prosthesis, PORP)을 이용한 이소골 성형술을 시행 받았지만, 청력 호전은 없었다. 수술 전 환자 청력은 골도 역치가 12.5 dB, 기도 청력이 50.8 dB로 ABG 38.3 dB의 전음성 난청 소견이었으며, 반대측의 기도 및 골도 역치는 25 dB이었다. 측두골 전산화 단층 촬영상 우측은 유양동 내부에 함기화가 감소되어 있었고, 부분적인 음영 증가 소견이 확인되었다. 침골은 보이지 않았고, 이전 수술 시 삽입된 PORP의 음영이 관찰되었으며, 난원창 주위로 등골 및 연조직으로 생각되는 음영이 관찰되었다. 우측 유양동의 염증 제거와 전음성 난청 개선을 위하여 전신 마취를 시행 후 후이개 절개를 통해 우측 유양돌기 삭개술을 시행하고 중이강을 노출하였다. 침골은 없었으며, 추골병이 고막과 분리되어 내측화되어 있어 이를 제거하였다. 등골 고정을 확인한 후 제거하고, 노출된 난원창에 측두근막과 이개연골을 위치시켜 안정화 하였다. 이후 6.0 mm 길이의 전이소골대치물을 난원창과 고막 사이에 삽입하는 이소골 성형술을 시행하였다. 수술 중 안면신경의 노출은 없었고, 술 후 현훈이나 이명 등 특이 합병증 없이 퇴원하였다.

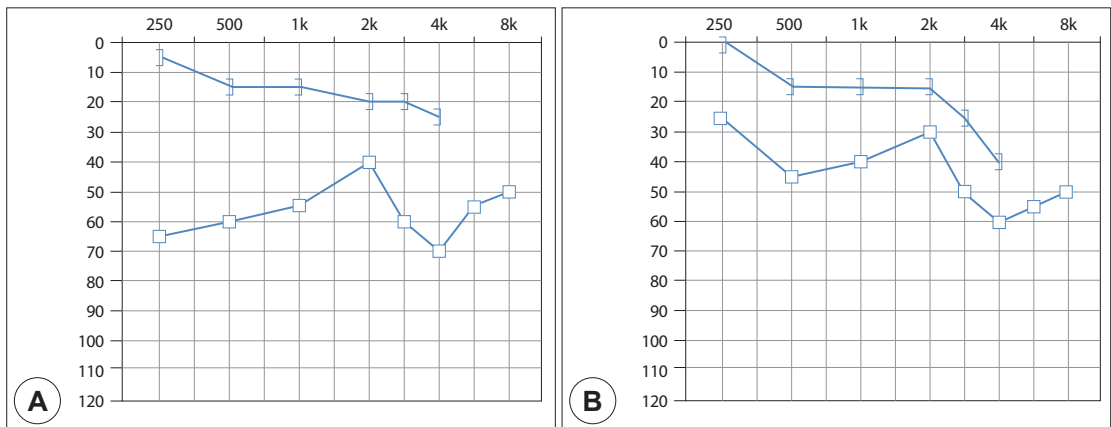
수술 후 11개월 후 시행한 우측 귀의 청력 검사 상 ABG은 38.3 dB에서 8.3 dB로 개선되었고, 환자는 수술 결과에 매우 만족하였다(Fig. 3).

### 고 찰

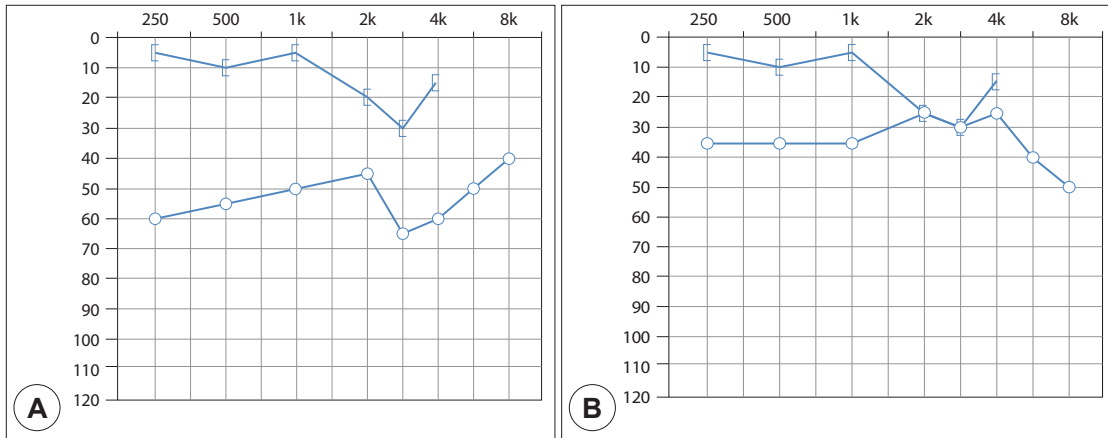
증례 1의 경우는 진주중성 중이염으로 유양동절제술을 과거에 시행한 증례로, 등골 상방에 삽입된 재단된 침골과 쓰러져 있는 상태로 고정된 등골이 확인되었다. 따라서 장기간 지속된 중이염과 등골 주변의 고실경화증으로 등골 고정이 발생한 증례로 판단된다. 증례 2는 외부 병원에서 두 차례 이소골 성형수술을 시행하였으



**Fig. 1.** Operative findings and schematic image for reconstruction of middle ear cavity after ossiculoplasty with stapedectomy. (A) Slanted and fixed stapes was dislocated accidentally from oval window during middle ear manipulation (white arrow), and leakage of perilymph was found (white triangle). (B) After stapedectomy, oval window was covered with perichondrium. (C) Ossiculoplasty between tympanic membrane and oval window was performed with total ossicular replacement prosthesis (TORP). (D) Schematic image of middle ear after ossiculoplasty with stapedectomy.



**Fig. 2.** Preoperative (A) and postoperative (B) audiogram of Case 1. Air-bone gap improved from average 35.0 to 26.7 dB, and the degree of improvement was prominent at low frequencies.



**Fig. 3.** Preoperative (A) and postoperative (B) audiogram of Case 2. Air-bone gap improved after ossiculoplasty c stapledectomy from average 38.3 to 8.3 dB.

나 청력호전이 없었고, 등골고정이 수술 중 확인된 증례이다. 본 증례에서 등골고정의 원인은, 최초 수술 당시 중이염의 소견은 없었던 점, 환자의 청력저하가 20대 후반에 시작되었고, 30대 후반에 난청으로 병원에 내원하여 첫 수술을 받았던 점, 그리고 최초 수술 당시 시행한 temporal bone CT 상에서 명확하지는 않지만 fissula ante fenestrum에 radiolucent lesion이 의심된다는 점에서 이경화증의 가능성이 높다고 판단된다.

등골수술은 등골고정을 해소하고, 피스톤 고리를 침골과 등골 족관 사이에 연결하여 소리 전도를 개선시킨다.<sup>4)</sup> 추골과 침골이 소실된 경우는 피스톤 고리를 연결할 부분이 없어 고식적인 등골수술을 수행할 수 없다. 이러한 경우, 일반적으로 이소골 성형술 없이 수술을 종료하고, 보청기나 골전도보청기와 같은 보조적 청각재활기기를 권유하게 된다. 증례 1은 수술 시 추골과 침골이 제거된 상태였고, 증례 2는 내측화된 추골 일부만 남아 침골-등골절개술 혹은 추골-등골절개술을 시행할 수 없는 상태였다. 이소골 연쇄가 파괴되어 고식적인 등골 절개술을 시행하지 못하는 상황에서 대안으로 등골절제 후 전이소골대치물을 이용한 이소골성형술을 시행할 수 있으며, 본 증례를 통해 감각신경성 난청 등 후유증 없이 성공적으로 청력을 개선할 수 있음을 확인하였다.

고식적인 등골수술은 등골절개술의 경우, 수술 후 기도 역치가 약 21 dB, 등골절제술의 경우 약 28 dB 개선되며, 수술 후 ABG이 등골절개술의 경우 13.5 dB, 등

골절제술의 경우 7.3 dB로 감소한다고 보고되었다.<sup>8)</sup> 추골-등골절개술 또한 수술 후 기도-골도 차이가 11~20 dB로 감소한다고 알려져 있다.<sup>9-11)</sup> 본 연구 증례 1은 기도 역치가 53.3 dB에서 40.8 dB로 호전되었고, ABG은 35.0 dB에서 26.7 dB로 호전되었다. 증례 2의 경우, 기도청력 역치는 50.8 dB에서 25.8 dB로 호전되었고, ABG은 수술 전 38.3 dB에서 수술 후 8.3 dB로 크게 개선되었다. 증례 2의 경우, 폐쇄동 유양절제술을 시행한 상태에서 등골절제술 및 이소골성형술을 시행하여, 외이 및 중이의 구조적 변화를 최소화 하였고, 이로 인해 기존의 등골수술과 대등한 수술 결과를 얻을 수 있었던 것으로 판단된다. 반면, 증례 1은 개방동 유양절제술 후 등골절제술 및 이소골성형술을 시행하였기 때문에, 이경화증에서 시행한 등골수술보다는 청력개선 정도가 미흡한 것으로 판단된다. 증례 1의 경우, 반대측은 정상에 가까운 청력이며, 개방동 유양절제술로 외이도가 커진 상태여서 청력개선을 위해 보청기를 적용하기 어렵다는 점을 고려한다면, 등골절제술 및 이소골성형술은 환측의 청력을 일상생활에 필요한 최저 청력 요구치 이내로 개선시킬 수 있는 치료 대안으로 고려될 수 있다고 판단된다. 그러나 개방동 유양절제술로 인해 외이도와 중이의 구조 변화가 크기 때문에 고식적인 등골수술만큼의 청력개선을 기대하기는 어렵다. 반면, 폐쇄동 유양절제술이나 고실성형술을 받은 환자의 경우에는 추골과 침골 손상이 있어 고식적인 등골절개술을 시행하지 못하

는 경우, 본 증례에서와 같이 등골절제술 후 이소골성형술을 고려해 볼 수 있으며, 추골-등골절개술과 대등한 수술 결과를 기대할 수 있다고 판단된다.

증례 1은 수술 중 예상치 못한 등골의 탈구가 발생하면서 등골절제를 시행한 증례이다. 고실성형술이나 유양동절제술을 시행하면서 예기치 못한 등골 탈구가 발생할 경우, 림프액이 누출되는 것을 최대한 유의하면서 연골막이나 근막으로 난원창을 덮어주고 수술을 종료하는 것이 일반적인 술식이다. 이소골성형술은 난원창과 고막 등이 안정된 후 단계적으로 시도하는 것이 일반적이다. 그러나 증례 1은 유양동절제술을 30년 전에 시행하였기 때문에, 고막의 위치 등 고실 내 상태는 비교적 안정적이라고 판단하여 이소골성형술을 함께 시행하였고, 추가 수술 없이 청력을 개선할 수 있었다.

본 술식을 시행할 경우, 전이소골대치물이 난원창을 통해 내이로 빠지는 문제가 발생할 수 있다. 본 술자는 이를 방지하기 위하여 이주연골막이나 측두근막을 난원창보다 충분히 넓게 제작하여, 난원창 주변의 점막과 유착하여 고정되도록 하였다. 또한 측두근막의 경우, 이주연골막보다 상대적으로 약하여 찢어지거나 쉽게 흡수될 것을 우려하여, 측두근막 위에 얇게 재단한 연골 슬라이스를 올려 보강하였다. 두 가지 방법 모두 전이소골대치물이 안정적으로 유지되었고, 관찰기간 중 감각신경성 난청이나 어지러움은 발생하지 않았다.

등골수술 후 발생할 수 있는 합병증으로 감각신경성 난청이 가장 흔하며, 1차 수술 후 약 1%에서 발생한다고 보고되었다.<sup>8)</sup> 이외 양성발작성체위성현훈, 외림프누공, 중이염, 육아종, 길이가 맞지 않는 인공물삽입술 등으로 인한 어지러움이 발생할 수 있다.<sup>12)</sup> 본 증례에서는 등골쪽판 제거 후 외림프액 누출을 최소화하며, 이주연골막이나 측두근막을 이용하여 난원창을 보강하여 등골수술시 발생 가능한 내이손상을 막았고, 감각신경성 난청이나 어지럼증 등의 특별한 합병증은 없었다. 다만 본 술식을 고려할 때에는 감각신경성 난청 등의 가능성에 대하여 충분히 인지하고, 환자와 면밀한 상담이 필요할 것이며, 등골수술에 관한 경험이나 지식이 충분한 술자가 시도하는 것이 좋을 것으로 판단된다.

따라서 등골 고정이나 탈구가 있는 환자에서 추골과 침골이 보존되지 않아 피스톤 고리를 이용한 고식적 등

골 수술을 시행하기 어려운 경우에, 등골절제술 및 이소골성형술을 통해 심각한 합병증 없이 청력개선을 기대해 볼 수 있다.

중심 단어: 전음성난청, 등골수술, 이소골성형술.

### Acknowledgements

Not applicable.

### Funding Information

Not applicable.

### Conflict of Interest

No potential conflict of interest relevant to this article was reported.

### ORCID

Hyeon Seok Oh, <https://orcid.org/0000-0001-9361-0569>  
Byung Don Lee, <https://orcid.org/0000-0002-8914-5569>  
Jae Joon Ha, <https://orcid.org/0000-0002-5642-107X>

### Author Contribution

Conceptualization: Han JJ.  
Writing - original draft: Oh HS.  
Writing - review & editing: Oh HS, Lee BD, Han JJ.

### Ethics Approval

All procedures performed in studies involving the participants were in accordance with the ethical standards of the institutional review board of Soonchunhyang University College of Medicine, Seoul Hospital for research involving human subjects (No. 2020-08-004) and with the 1964 Helsinki declaration and its later amendments or comparable ethical standards.

### References

- 1) House HP. LXII differential diagnosis between otosclerosis and congenital footplate fixation. *Ann Otol Rhinol Laryngol* 1958;67(3):848-57.
- 2) Park KH, Moon SK. Clinical evaluation of congenital stapedial fixation. *Korean J Otolaryngol* 1995;38:537-43.
- 3) Shea JJ Jr. Forty years of stapes surgery. *Am J Otol* 1998; 19(1):52-5.
- 4) Ueda H, Miyazawa T, Asahi K, Yanagita N. Factors affecting hearing results after stapes surgery. *J Laryngol Otol* 1999; 113(5):417-21.
- 5) Sheehy JL. Stapedectomy: incus bypass procedures. A report of 203 operations. *Laryngoscope* 1982;92(3):258-62.
- 6) Lupo JE, Strickland BM, House JW. Hearing outcomes after revision stapedectomy managed with total ossicular prostheses. *Otolaryngol Head Neck Surg* 2015;153(6):1013-8.
- 7) Yoon TH, Yang JS, Kang JW. A case of stapedectomy with

- total ossicular replacement prosthesis in stapes fixation without malleus and incus. Korean J Otolaryngol Head Neck Surg 2003;46(1):73-6.
- 8) Park MH, Oh SH, Kim CS, Chang SO. Hearing changes after stapes surgery in otosclerosis. Korean J Otolaryngol Head Neck Surg 2008;51(10):872-7.
- 9) Chang MY, Jang JH, Song JJ, Han KH, Lee JH, Oh SH, et al. Malleus neck-anchoring malleostapedotomy: preliminary results. Otol Neurotol 2012;33(9):1477-81.
- 10) Yoo MH, Lee KS. Results of primary malleostapedotomy in stapes fixation. Korean J Otolaryngol Head Neck Surg 2009;52(12):961-7.
- 11) Mangham CA Jr. Long-term impact of incus necrosis on revision stapes surgery: incus versus malleus reconstruction. Otol Neurotol 2009;30(8):1145-51.
- 12) Belal A Jr, Ylikoski J. Poststapedectomy dizziness: a histopathologic report. Am J Otol 1982;3(3):187-91.