

# 기관 절개술 중 발생한 경동맥 파열 1예

울산대학교 의과대학 강릉아산병원 이비인후과학교실,<sup>1</sup>  
울산대학교 의과대학 울산대학교병원 이비인후과학교실<sup>2</sup>

박승진<sup>1</sup> · 신민준<sup>1</sup> · 김진일<sup>2</sup> · 이종철<sup>1</sup>

## A Case of Carotid Artery Rupture During Tracheostomy

Seung Jin Park, MD<sup>1</sup>, Min Jun Shin, MD<sup>1</sup>, Jinil Kim, MD<sup>2</sup>, and Jong Cheol Lee, MD, PhD<sup>1</sup>

<sup>1</sup>Department of Otorhinolaryngology, Gangneung Asan Hospital, University of Ulsan College of Medicine, Gangneung; and <sup>2</sup>Department of Otorhinolaryngology, Ulsan University Hospital, University of Ulsan College of Medicine, Ulsan, Korea

### – ABSTRACT –

The authors report one case of carotid artery rupture in a 51-year-old woman, which occurred during a tracheostomy with successful treatment by bovine patch angioplasty. In order to avoid various complications of tracheostomy, risk factors such as obesity, short neck and bleeding tendency must be evaluated before tracheostomy. Elective tracheostomy by trainee might be better to be performed under general anesthesia with intubation during daytime when an experienced staff can help in emergency. During tracheostomy, continuous identification of midline trachea with palpation is crucial to avoid injuries in surrounding structures. (J Clinical Otolaryngol 2020;31:107-110)

**KEY WORDS:** Tracheostomy · Carotid artery injuries.

## 서 론

기관절개술은 상기도 폐쇄가 있는 경우에 응급으로 시행되기도 하지만, 1970년대 이후에는 약 90%의 경우가 만성 질환에 의한 혼수 환자에서 장기간의 기관 내 삽관을 대체하기 위한 목적으로 시술되고 있다.<sup>1)</sup> 장기간의 기관 내 삽관이 많은 합병증을 유발하며, 일반적으로 삽관 기간동안 중환자실에서 관찰을 요하는데 반하여, 기관절개술은 사강(dead space)과 공기 저항을 줄여 전체

유순도(compliance)를 증가시키고, 효과적인 폐포환기를 가능하게 하고, 기도 내 분비물을 용이하게 제거하는 장점이 있다.<sup>2)</sup> 또한, 주기적인 양압호흡을 제공할 수 있으며, 기관 및 기관지에 약물 투여와 가슴이 가능하게 하며, 기관 내 삽관에 비해 환자의 거동과 식이, 발성을 용이하게 해주며, 일반 병동에서의 관찰을 가능케 해주는 장점으로, 최근에는 특히 장기간의 기관 내 삽관이 예상되며 기계 환기의 중단이 불가능할 것으로 판단되는 환자들에서 조기 기관절개술이 선호되고 있다.<sup>3,4)</sup> 최근에는 경피적 기관절개술이 도입되어 시도되고 있지만, 아직도 대부분의 종합병원 이비인후과에서는 수술적 기관절개술이 시행되고 있는데, 이 경우 숙련된 의사가 시행하지 않을 경우 감상연골, 윤상연골, 갑상선, 반회후두신경, 폐첨부, 무명동맥, 식도 등 주위 구조물의 손상을 야기하여 여러가지 합병증을 유발할 수 있다는 단점이 있

논문접수일: 2020년 3월 16일  
논문수정일: 2020년 4월 8일  
심사완료일: 2020년 4월 24일  
교신저자: 이종철, 25440 강원도 강릉시 사천면 방동길 38  
울산대학교 의과대학 강릉아산병원 이비인후과학교실  
전화: (033) 610-4372 · 전송: (033) 642-3189  
E-mail: jcleee898@gmail.com

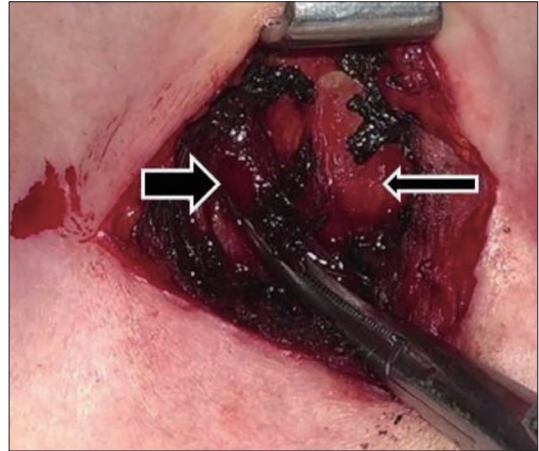
다.<sup>5)</sup> 전체적인 합병증의 빈도는 대부분이 경미한 것으로 40~50%로 보고되고 있으나 이 중 중대한 합병증은 1%에서 발생한다고 보고되어 있으며, 중대한 합병증의 경우 절반은 사망한다고 보고되어 있다.<sup>6)</sup>

저자들은 기관절개술 중에 발생할 수 있는 합병증 중 가장 심각한 경동맥 파열을 경험하였고 이를 혈관성형술을 통해 치험하여 이에 대해 문헌고찰과 함께 보고하는 바이다.

## 증 례

51세 여자 환자가 2015년부터 amyotrophic lateral sclerosis로 진단되어 신경과와 재활의학과 외래 치료를 받던 중 2018년 11월 26일 호흡곤란을 주소로 본 병원 응급실로 내원하였다. 내원 즉시 중환자실로 입원하면서 기도삽관을 시행하였고 다음날 조기 기관절개술이 필요할 것으로 판단되어 이비인후과로 협진 의뢰되었다. 환자는 마른 편이었고 짧은 목은 아니었으며, 기타 기관절개술 시행 시 특별한 위험요인은 없었다. 입원 다음 날인 2018년 11월 27일 중환자실에서 저년차 전공의에 의해 기관절개술을 시행하게 되었다. 시행 당시 목을 양와위에서 어깨 뒤에 시트를 받쳐 목을 충분히 신전 시켜 갑상연골절흔, 흉골절흔, 운상연골의 위치를 확인하였고, 운상연골로부터 2~3 cm 하방에 수평으로 피부절개선을 설정하였다. 피부 절개 및 피하조직을 박리하고 피대근을 노출시켰고 갑상선으로 예상되는 부위를 mosquito를 이용하여 박리하던 중 정중선이 아닌 우측으로 박리가 진행되었고 다량의 혈관 출혈이 발행하였다. 출혈 부위를 손가락을 이용하여 즉시 압박하며 Bipolar를 이용하여 전기소작술을 여러번 시도하였으나 지혈되지 않으며 출혈 지속되어, 윗년차 전공의를 호출하였다.

호출되어온 윗년차 전공의 역시 bipolar를 이용한 다수의 전기소작술 시행하였으나 지혈되지 않고 출혈이 지속되어 출혈 부위 clamping을 시행하여 출혈이 멈춘 후에 담당 staff를 호출하였다(Fig. 1). 담당 staff이 확인한 결과 common carotid artery가 부분적으로 mosquito에 의해 결찰되어 있음을 확인하여, 추가적인 조치 없이 즉시 환자를 수술장으로 이송하면서 혈관외과 수술의를 호출하여 전신마취 하에 혈관성형술을 진행하였다. 먼저



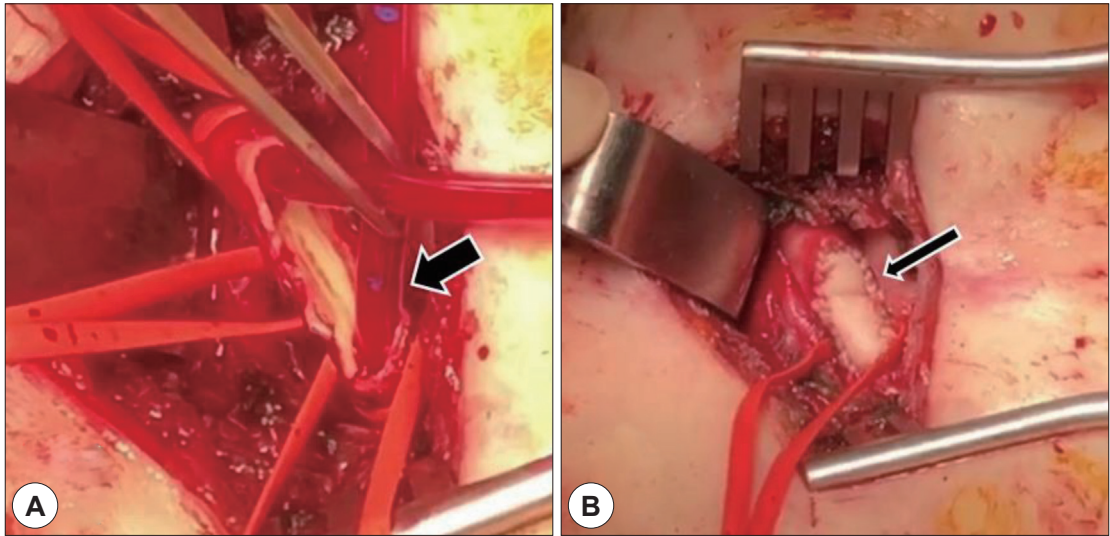
**Fig. 1.** During tracheostomy, the common carotid artery (wide arrow) was half-clamped by surgical instruments. After discussing with a vascular surgeon, the patients was moved to the operating room and bovine patch angioplasty was performed under general anesthesia (narrow arrow: trachea).

총경동맥의 상하를 클램핑하여 우측 총경동맥에 1×1 cm 가량의 파열 부위가 있음을 확인하였고 상하로 carotid shunt(LeMaitre)를 삽입한 후 클램핑을 해제하여 수술 도중 뇌로의 혈류를 유지하였다. 파열 부위의 재건을 위해 bovine pericardial patch를 5-0 prolene을 이용하여 파열 부위에 연속봉합으로 고정한 후 클램핑을 풀어 추가적인 출혈이 없음을 확인하였다(Fig. 2). 경동맥의 재건을 완료한 이후 흉쇄유돌근을 이용하여 rotational flap을 만들어서 patch angioplasty 부위를 덮어서 보강하였고, 진행 중이던 기관절개술을 완료하였다.

환자는 추가적인 합병증 없이 경과 호전되어 호전되어 16일 후에 double lumen T-cannula로 교체한 후에 퇴원하였다.

## 고 찰

기관절개술은 수술의 난이도가 비교적 낮은 편으로 국내의 대다수의 수련병원에서 전공의에 의해서 시행되고 있는 술기이지만, 수술 부위 주변으로 성대, 갑상선, 반회후두신경, 폐침부, 무명동맥, 식도 등 중요한 구조물이 매우 많아 충분한 주의를 기울이지 않는다면 매우 심각한 합병증을 초래할 수도 있다.



**Fig. 2.** Intraoperative findings. A: A shunt (wide arrow) was placed to maintain cerebral flow during angioplasty. B: Bovine pericardial patch (narrow arrow) with continuous suture technique was used to carotid angioplasty.

발생 시기에 따라 수술 중에 발생하는 합병증, 수술 후 초기 합병증, 수술 1주일 이후에 발생하는 후기 발생하는 합병증의 세 종류로 구분할 수 있다. 수술 중 합병증은 출혈, 기흉, 반회후두신경 마비, 기관식도누공 등의 주위 손상, 사망 등이 있으며, 수술 후 합병증으로는 초기에는 무호흡, 출혈 및 혈중, 피하기중, 기종격증, 기흉, 튜브 폐쇄, 예기치 않은 발관, 기관식도누공, 폐부종, 연하 곤란이 있으며, 후기 합병증으로는 기관육아증, 기관 염증과 기관 괴사, 지연성 기관식도누공, 기관동맥누공 출혈, 기관 협착, 튜브 끝 부위의 협착, 성문하 협착, 기관피부누공, 기관연화증이 나타날 수 있다.<sup>7-11)</sup> 이러한 합병증들의 발생 빈도는 논문에 따라 차이가 있으나 5~40%로 평균 15% 정도로 보고되고 있으며 출혈, 튜브 폐쇄, 튜브 변위가 가장 흔한 합병증으로 보고 되고 있고 기흉, 무기폐, 기관협착이나 기관식도누공 등은 1% 이하로 드물다.

기관절개술의 조기합병증에 대한 review article에 따르면 Hematocrit 3점 이하의 저하를 야기할 정도의 미약한 출혈은 0~80%까지 보고되고 있으며, Hematocrit 3점 이상의 저하를 야기할 정도의 출혈이 발생할 확률은 0~7%로 보고되고 있으며, 기흉은 0~4%, 예기치 않은 발관은 0~15%, 피하기중은 0~4%, 수술 부위의 감염은 0~63%, 저산소증 0~8%으로 보고되었다.<sup>12)</sup> 이 중 수술 중

대출혈은 수술 중 발생할 수 있는 합병증 중 확률은 낮은 편이지만 위험도가 매우 높은 합병증이며 사망에 이르게 할 수 있는 합병증이다. 그러므로 수술을 시행하기 전, 짧은 목, 비만, 항응고 치료 등의 출혈 경향, 방사선치료 과거력 등 수술을 어렵게 하는 위험요인을 갖고 있지 않은지 확인해야 하고, 교정이 가능한 위험요인은 수술 전 교정을 한 이후 시행하는 것이 좋다.<sup>13)</sup>

경험이 많지 않은 초심자가 수술을 집도할 때는 첫째, 피부 절개를 충분히 하여 시야 확보와 주위 구조물의 파악을 용이하게 해야 하며, 둘째, 수술 중 발생할 수 있는 합병증에 적절하고 빠른 대처가 수월한 수술실에서 시행하는 것이 좋으며, 셋째, 가급적이면 기관삼관과 함께 전신마취 하에 시행하여 여유 있게 수술을 진행하는 것이 좋으며, 넷째, 문제가 발생시 담당 전문의 호출이 가능한 낮 시간대에 항상 수술을 진행하는 것이 중요하다. 본 증례가 시행되었던 병원의 기관절개술은 항상 낮 시간에 해야 한다는 원칙이 있었기에 본 증례는 합병증 발생 즉시 문제 해결이 가능하였다. 만약, 이런 원칙 없이 전공의들이 비교적 시간적 여유가 많은 밤에 시행되었다면 그 결과는 본 증례와 다른 방향으로 나쁜 결말이 되거나, 합병증이 잘 해결되었더라도 그 과정이 매우 어려웠을 것이다. 또한, 수술의는 항상 수술 중에 기관의 위치를 벗어나 좌우로 박리를 진행하게 되면, 경동맥, 경정맥, 반

회후두신경을 비롯한 주위 구조물 손상을 일으킬 수 있으므로, 수술 중에 기관을 따라 정중선으로 박리가 진행되는지를 항상 손으로 촉진하면서 수술을 진행하는 것이 매우 중요하다.

저자들은 기관절개술 시행 중 발생한 우측 총경동맥의 파열을 혈관성형술을 이용하여 합병증 없이 치험하였기에 문헌고찰과 함께 보고하면서 이를 예방하기 위한 몇 가지 방법을 함께 제안하는 바이다.

중심 단어: 기관절개술 · 경동맥 파열.

### REFERENCES

- 1) Nam EC, Nam SY, Kim SY. Complications of tracheostomy in 168 cases. Korean J Otorhinolaryngol-Head Neck Surg 1998;41:257-60.
- 2) Berg LF, Campos M, Mafee MF, Applebaum EL. Mechanisms of Pneumothorax following Tracheal Intubation. Annals of Otolaryngology, Rhinology & Laryngology 1988;97:500-5.
- 3) Freeman BD. Tracheostomy update: when and how. Crit Care Clin 2017;33:311-22.
- 4) Berenholz LP, Vail S, Berlet A. Management of tracheocutaneous fistula. Arch Otolaryngol Head Neck Surg 1992;118:869-71.
- 5) Cheung NH, Napolitano LM. Tracheostomy: epidemiology, indications, timing, technique, and outcomes. Respir Care 2014;59:895-915; discussion 916-9.
- 6) Bontempo LJ, Manning SL. Tracheostomy Emergencies. Emerg Med Clin North Am 2019;37:109-19.
- 7) Cole IE. Elective percutaneous (Rapitrac) tracheotomy: results of a prospective trial. Laryngoscope 1994;104:1271-5.
- 8) Deutsch ES. Early tracheostomy tube change in children. Arch Otolaryngol Head Neck Surg 1998;124:1237-8.
- 9) Rogers JH. Tracheostomy and decannulation. In: AG K, ed. Scott-Brown's Otolaryngology. Bath: Bath Press, 1994:1-16.
- 10) Wetmore RF, Handler SD, Potsic WP. Pediatric tracheostomy. Experience during the past decade. Ann Otol Rhinol Laryngol 1982;91:628-32.
- 11) Cho KR. A case of tracheo-innominate artery fistula after tracheostomy. J Clinical Otolaryngol 2008;19(2):247-50.
- 12) Durbin CG Jr. Early complications of tracheostomy. Respir Care 2005;50:511-5.
- 13) Cordes SR, Best AR, Hiatt KK. The impact of obesity on adult tracheostomy complication rate. Laryngoscope 2015; 125:105-10.