

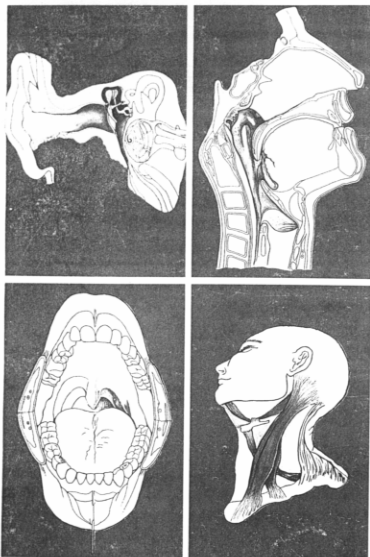
1992. 5. 24 발행

# 臨床耳鼻咽喉科

第 3 卷 第 1 號

Journal of Clinical Otolaryngology, Head and Neck Surgery

Vol. 3 No. 1



### 특집 : 현기증의 진단

현기증 진단을 위한 문진·전신  
적 검사 .....

체평형검사 .....

Dynamic Posturography의 임상  
적 응용 .....

자발안진, 주시안진 및 두위안진  
검사 .....

유발안진검사 I : 온도안진검사  
및 고시역제기능검사 .....

유발안진검사 II : 회전검사, 전  
기안진검사, 누공검사 및 두진  
안진검사 .....

시표추적 및 시운동성 안진검사 ...

원 저 .....

임 상 .....

퀴 즈 .....

부 록 .....

臨床耳鼻

Clin. Otol.

釜山·慶南 耳鼻咽喉科學會

# 임 상 이 비 인 후 과

제 3 권 제 1 호

1992. 5. 24

## 목 차

### 특집 : 현기증의 진단

현기증 진단을 위한 문진·전신적 검사 .....	성 창 섭	(1)
체평형검사 .....	고의경·전경명	(6)
Dynamic Posturography의 임상적 응용 .....	고 의 경	(14)
자발안진, 주시안진 및 두위안진검사 .....	채 세 용	(23)
유발안진검사 I : 온도안진검사 및 고시역제기능검사 .....	차 창 일	(33)
유발안진검사 II : 회전검사, 전기안진검사, 누공검사 및 두진안진검사 .....	이 상 철	(45)
시표추적 및 시운동성 안진검사 .....	김 리 석	(63)

### 원 저 :

소아 삼출성중이염에 있어서 스테로이드제의 효과 .....	안철민 외	(69)
Osteoplastic Approach와 상악동내시경을 통한 후비공비용(Antrochoanal Polyp)의 수술적 치료 .....	장철호 외	(76)
비강 및 부비동 진균증의 임상적 고찰 .....	이홍만 외	(83)
상악동염에서 천자세척법에 의한 단순방사선의 진단을 비교 연구 .....	김평주 외	(91)
골성형 전두동 수술의 임상적 고찰 .....	장철호 외	(98)
두경부 악성종양에 대한 Cisplatin과 Peplomycin의 병용요법 .....	김선태 외	(106)
후두 미세수술을 시행한 후두질환의 임상적 고찰 .....	전세영 외	(115)
식도이물에 대한 임상통계적 고찰 .....	차형근 외	(122)

### 임 상 :

측두골에서 발생한 골성질환 2례 .....	채성원 외	(130)
두개강내를 침범한 거대한 사골동 신경초종 1례 .....	박성국 외	(135)
구강저에 발생한 거대 표피양낭종 1례 .....	정필상 외	(140)
후두에 생긴 Spindle Cell Carcinoma 3례 .....	김재욱 외	(144)
부인강에 발생한 신경초종 1례 .....	김영민 외	(151)

퀴즈 .....	김 홍 종	(157)
----------	-------	-------

부 록 .....		(159)
-----------	--	-------

# Journal of Clinical Otolaryngology, Head and Neck Surgery

Vol. 3, No. 1, May, 1992

---

---

## CONTENTS

History and Evaluation for Dizzy patients .....	Chang Sup Seong	(1)
Static and Dynamic Body Balance Tests .....		
..... Eui Kyung Goh·Kyong Myong Chon		(6)
Clinical Application of Dynamic Posturography .....	Eui Kyung Goh	(14)
Spontaneous, Gaze and Positional Nystagmus .....	Sa Yong Chae	(23)
Evoked Nystagmus Test I : Caloric Test and Visual Suppression Test .....	Chang Il Cha	(33)
Evoked Nystagmus Test II : Rotation Test, Galvanic Test, Fistular .....		
Test and Head-Shaking Test .....	Sang Cheol Lee	(45)
Eye Tracking and Optokinetic Nystagmus Test .....	Lee Suk Kim	(63)
The Efficacy of Oral Steroid in Otitis Media with Effusion of Children .....		
..... Cheol Min Ahn, et al		(69)
Treatment of Antrochoanal Polyp by use of Osteoplastic .....		
Approach with Sinuscopy .....	Chul Ho Jang, et al	(76)
Mycotic Infection of the Nasal Cavity and Paranasal Sinus .....	Heung Man Lee, et al	(83)
Diagnostic Accuracy of Plain X-ray by Sinus Puncture and .....		
Irrigation in Maxillary Sinusitis .....	Pyung Joo Kim, et al	(91)
Clinical Survey of Osteoplastic Frontal Sinus Surgery .....	Chul Ho Jang, et al	(98)
Combination Therapy with Cisplatin and Peplomycin in Head .....		
and Neck Cancer .....	Seon Tae Kim, et al	(106)
A Clinical Analysis of Laryngeal Diseases which were .....		
performed by Laryngeal Microsurgery .....	Se Young Jeon, et al	(115)
A Statistical Study of Foreign Bodies in the Esophagus .....	Hyung Kun Cha, et al	(122)
2 Cases of Osseous Lesions of the Temporal Bone .....	Sung Won Chae, et al	(130)
A Case of Huge Neurilemmoma of the Ethmoid Sinus .....		
invading Intracranial Fossa .....	Seong Kook Park, et al	(135)
A Case of Large Epidermoid Cyst of the Floor of the Mouth .....	Pil Sang Chung, et al	(140)
Three Cases of Spindle Cell Carcinoma of the Larynx .....	Jae Wook Kim, et al	(144)
A Case of Schwannoma occurring in the Parapharyngeal Space .....	Young Min Kim, et al	(151)

---

---

Published by the Pusan-Kyongnam  
Otolaryngological Society  
*Department of Otolaryngology, College of Medicine*  
*Pusan National University, 1-10 Ami-Dong, Suh-Ku*  
*Pusan, Korea 602-739*

## 현기증 진단을 위한 문진·전신적 검사

경북대학교 의과대학 이비인후과학교실  
성 창 섭

### History and Evaluation for Dizzy Patients

Chang Sup Seong, M. D.

Department of Otolaryngology, College of Medicine,  
Kyungpook National University

#### 서 론

신체의 평형을 유지하는데는 전정미로계 (VESTIBULAR SYSTEM)를 위시하여 안운동계 (Oculomotor system), 척수 (Spinal column), 뇌간 망양체 (Reticular formation), 소뇌 (Cerebellum), 대뇌 (Cortex) 등이 밀접하게 연관하여 서로 작용하고, 영향받는 소위 평형계가 담당하고 있다.

이러한 통합체계 가운데 어떤 곳에서 이상이 초래되었을 때 공간 지각에 관한 ORIENTATION의 장애, 즉 현기증을 감지하고 평형장애가 나타난다.

이러한 현기증 및 평형장애의 진단에 있어서 주안점을 두어야 할 것은 첫째 병인이 전정계의 장애인지, 그 이외 기관의 장애인지 그 여부를 감별해야 하고, 둘째 전정계 장애라면 내이미로에서 전정핵까지 이르는 말초 전정계와 그 이상의 중추성 전정계간에서 병소위치의 감별(WHERE)이고, 셋째 증양 혹은 혈관성 등 병태의 규명(WHY)에 있겠다. 실제적으로 환자가 호소하는 현기증이라는 자각적이고 주관적인 감각을 여하히 객관화하고 분석하는 것이 현기증 진단의 제일보이다.

따라서 현기증 발생의 생리적 기구를 나타

내는 평형장애는 주관적 감각의 면에서 분석하는 것과, 이 평형장애를 객관적으로 타각화하여 정상, 정량화하는 기능검사와 여기 더하여 평형장애를 일으킨 기질적 병변을 화상화, 구상화하는 X-선, MRI검사같은 화상 진단적 접근에 의하여 분석, 종합함으로써 확진에 이르는 과정이 되겠다.

#### 문 진

현기증 및 평형장애의 진단에 있어서 문진이 차지하는 역할은 대단히 크다.

이것이 적절히 행하여 졌을 때 진단은 반이상 달성되었다고 봐도 과언이 아니다.

한가지 주의 할것은 환자의 호소를 획일적으로 의학상의 관용어로만 취제하는데 끝나게 되면 문진의 의의는 크게 손상될 뿐 아니라 오히려 오진의 원인이 되기도 한다. 따라서 문진에 있어서의 요점을 한마디로 표현하면 환자의 호소에 "구체성"을 부여하는데 있다. 예를 들면 현기증이 어떤 성질의 것이고, 어떠한 상태에서 어떤 양상으로 일어났는지, 그 경과 및 수반증상의 유무등을 반드시 구체적으로 갖추지 않으면 안된다.

### 1. 현기증의 임상 분석

현기증을 호소하는 표현은 극히 주관적이라 그 양상이 심히 다양하다. 이것을 적절히 분석하기란 실제에 있어서 참으로 곤란할 때가 많다.

현기증은 첫째, 회전성(Vertigo) 둘째, 부동성(Dizziness) 셋째, 안전암흑감(Black out) 기타로 분류되는데 이 부동성 현기증에는 동요감, 하강감, 전도감, 부유감, 경사감등 회전성 이외의 운동감각을 포함하고 있다(표 1).

이점 임상적으로 운동감각의 이상(Kinetic dysequilibrium)을 호소하는 현기증(회전감, 부동감, 승강감, 부유감)을 진성 현기증으로 하고, 안전암흑감과 같이 운동 및 위치의 감각 이상이 없는 것은 가성 현기증으로 분류하고 있다.

또 현기증이 수반증상이면서 때로는 현기증으로 표현되는 실신(Syncope), 오심(Nausea), 구토(Vomiting), 복시(Diplopia), Blurred vision, 동요시(Oscillopsia), Jumbling 현상, 두통(Headache), 두중감(Heavy headedness), 탈력감 등은 따로 분류하고 있다.

여기에 더하여 의식 장애가 없이 급작스럽게 쓰러지는 발작, 소위 Drop attack(탈력발작)은 뇌혈관 장애 특히 추골뇌저동맥순환부전(TIA, Transient ischemic attack) 등 예에서 많이 볼 수 있다.

또 운동할 때에만 순간적으로 주위가 동요하는 것 같이 보이는 동요시(Jumbling 현상)도 양측 전정기능 고도저하(SM 중독) 예와 한쪽의 급격한 전정기능 저하 예에서 볼 수 있고 Dandy현상이라 호칭되어 Meniere병의 전정신경절단예에서도 나타나고 있다.

이러한 현기증의 다양한 현상은 질환, 병소, 병태, 병기에 따라서 특징적인 소견을 볼 수 있다. 일반적으로 급격한 전정신경계의 변화가 일측성으로 왔을 때는 회전성 현기증이 출현하고 있다. 예를 들면 내림파수총이 있는 Meniere병의 발작기, 전정신경핵 영역의 허혈 발작이라할 수 있는 Wallenberg 증후군, 추골뇌

저동맥 순환부전, 소뇌 출혈 등에서도 심한 회전성 현기증 발작이 나타난다.

이에 비해 중추성 질환일 때에는 부동성 현기증이 많이 나타난다.

### 2. 현기증의 수반 증상

와우증상의 수반, 특히 이명, 난청, 이폐쇄감, 음의 과민성(Hyperacusis), 자성강조(Auto-phonía), 복청(Diplacusis) 등은 Meniere병의 현기증 발작의 전구증상으로서, 또 발작중 및 발작후에 종종 수반하고 소신한다. 또 오심, 구토, 안면창백, 식은땀 등의 자율신경증상도 수반하고 환측의 편두통도 주목된다. 한편 척수소뇌 변성증 등의 중추성 평형장애 예에서는 현기증을 자각하기보다 보행장애, 평형장애가 더 심하고 주시안진 등 안전조건에 비하여 오심, 구토 등의 자율신경증상이 나타나지 않아 소위 Nystagmus sensation dissociation의 소견을 볼 수 있는 것이 특징적이다. 그렇지만 와우증상이 나타나지 않는 말초성 전정장애로 양성발작성두위현기증(Benign Paroxysmal Positional Vertigo), 전정신경염 등도 있으므로 주의가 필요하다. 일반적으로 중추성 전정장애를 들면 뇌혈관장애, 뇌종양 등에서는 현기증 발작만으로 발증하는 경우는 적고, 두통, 오심, 구토(소뇌출혈), 지각 운동장애(Wallenberg 증후군) 등 뇌신경증상을 수반할 때가 많다. 이러한 수반 증상을 대별하면 표 2와 같다.

### 3. 유 인

어떤 상태에서 현기증이 발생했는가? 예를 들면 정신적 내지 육체적 피로시에 Meniere병의 발작이 잘 일어난다든가, 전정신경염이 상기도감염시 발병하는 경우가 많다든가 하는 간접적 유인의 예 보다 직접적 유인이 문제가 된다. 가장 중요한 것은 무엇을 하고 있을 때 환언하면 신체 또는 머리의 위치를 어떻게 변화하였을 때 현기증이 일어났는가? 의 여부이다. Meniere병의 발작은 신체의 위치 변화에

**표 1. 현기증의 성상분류(A, B)**

<b>A. 현기증</b>		
1. 진성 현기증 (정형적)	① 운동감 이상 (Kinetic dysequilibrium sensation)	a. 회전감(vertigo) 자기회전 외계회전
	② 위치감각 이상 (Static dysequilibrium sensation)	b. 부동감(dizziness) a. 부유감(floating sensation) b. 불안정감(unsteadiness) c. 경사감(tilting sensation) d. 비틀거림(staggering)
2. 가성 현기증 (비정형)	① 안전암흑감(blackout) ② 머리가 가벼워지는 감(light headedness)	
<b>B. 수반증상(때로 현기증으로 표현되는 것)</b>		
실신 발작(syncope), 실신성 불쾌감(fainting spell)		
탈력 발작(drop attack)		
오 심(nausea), 구 토(vomiting)		
복 시(diplopia), 무 시(blurred vision)		
동요시(oscillopsia), jumbling 현상(Dandy 현상)		
두 통(headache, migraine), 두중감(heavy-headedness)		
탈력감(disablement)		

**표 2. 현기증의 수반증상**

1. 와우 증상(이명, 난청, 이폐쇄감)  
Meniere 병  
돌발성난청  
청신경 종양
2. 자율신경 증상(오심, 구토)  
말초성 질환  
뇌혈관 장애
3. 뇌신경 증상(복시, 의식장애)  
뇌혈관장애(출혈, 경색)  
중추성 장애
4. 두 통  
소뇌출혈  
때로 Meniere 병
5. 정신적 증상(불안감)  
심신증 심인성 현기증

관계없이 급작스럽게 일어나는데 반하여 특정한 두위를 취하였을 때만 일어나는 양성발작성두위현기증이 있다. 이 경우에는 그 두위를 취하고나서 5초 전후의 잠복기를 두고 현기증이 일어나고, 그 두위를 그대로 하고 있어도 30초 이내에 소실 한다. 계속해서 그 두위를 취하면 현기증은 일어나지만 상당히 약화되는 특징이 있다.

이와 비슷한 경과를 가지지만 머리의 위치만이 아니고 신체와 머리의 상대적인 위치, 즉 머리를 옆으로 돌린다든지 위를 쳐다본다든지 하는 경부의 상태와 관계하여 현기증이 유발되는 경성 현기증(Cervical vertigo)과 추골뇌저동맥순환부전이 있다. 또 제4뇌실부근의 장애에 의하여 일어나는 Bruns 증상에 있어서는 현기증, 두통, 구토, 시각장애의 발작이 두위의

변화에 따라 유발된다.

#### 4. 시간적 경과와 현기증의 정도

초발시의 현기증 상황으로 어떻게 일어나서 어떻게 경과하였는지도 중요한 문제이다. 예를 들면 Meniere병 같이 현기증의 강도가 급격히 심하여지는 한편 비교적 짧은 시간에 소실되는 발작성의 현기증인데 비해 중이염에 속발되는 미로염에 있어서는 현기증이 지속성이다. 또 발증의 급격 여부(Suddenly), 완서 여부(Gradually) 등도 문제가 된다. 이와 같이 경과중 반복성(Recurrent), 단발성(Single Attack), 지속성(Continuous), 일과성(Transient), 여부도 크게 참고된다. 이때 지속시간은 일과성의 초 단위인지 분, 시간, 일 단위인지를 검토할 필요가 있다.

### 전신적검사

현기증 및 평형장애 진단에 있어서, 특수 기능검사를 제외한 전신적 검사로는 일반적인 전신 건강 상태의 검색과 뇌신경검사로 대별할 수 있다.

1. 대사장애, 순환기계장애 및 내분비계질 환등이 현기증을 일으키는 원인이 될 수 있기 때문에 이의 검색이 필요하다. 식사시간과 연관하여 발현하는 현기증은 반응성저혈당증(Reactive hypoglycemia)에 의할때가 많다. 또한 과혈당이 원인이 되어 현기증이 일어나는 경우도 있다. 과지혈증(Hyperlipidemia)이 전정계 순환장애를 일으키는 수도 있다.

혈압의 이상으로도 현기증이 발생할 수 있다. 혈압의 조절은 극히 복잡한 기구로부터 이루어지고 있어 혈압의 변동이 크게 불안정할 경우 특히 추골뇌저동맥계의 순환에 좌우차가 있을때 현기증이 오기도 하고 특히 고연령의 환자에서 안경을 바꾼 직후라든지 백내장 수술후에 더 자주 발현한다.

2. 뇌신경학적 기능검사로서는 안면신경,

소뇌, 뇌간의 기능검사 등인데, 특히 안면신경은 제7뇌신경으로서 내이도를 통과해서 측두골의 안면신경관을 주행하여 안면을 지배하며 지각, 운동, 자율신경에 관여하고 있다. 따라서 와우신경, 전정신경을 포함한 제8뇌신경과도 밀접하게 인접하고 있어 내이질환(청신경 종양, 내이도내의 신경혈관 압박증후군, Hunt 증후군 등), 중이질환(중이염, 진주종, 내이누공) 등에서도 안면신경의 마비, 기능장애가 직접, 또는 간접적으로 관련하고 있어 여러가지 기능검사가 행하여지고 있다.

안면신경의 기능검사로는 May법 같이 마비의 표정근장애의 평가, Schirmer법 같이 국소 진단의 검사, 그리고 예후 판정을 위한 전기적 검사로서 신경흥분성 검사(Nerve excitability test, NET), Electroneurography(ENoG), 근전도(EMG)를 중심으로한 검사등이 있다. 소뇌와 뇌간도 전신적인 평형기능 반사계에서의 역할이 크기 때문에 이에 관한 기능검사도 평형장애 진단에 불가결하다.

후각신경, 시신경 기능검사등과 더불어 소뇌의 추척이상(Dysmetria)과 운동실조(Ataxia)도 볼 필요가 있다.

지시검사(Past pointing), 언어검사(Dyslalia) 등의 검토도 필요하다. 또 공동운동장애로서 반복운동장애(Dysdiadochokinesis)의 검토도 도움이 된다.

### 참고문헌

1. Busis SN : A guide to neuro-otological diagnosis for the practising otolaryngologist. Acta Otolaryngol(Stockh), Suppl. 189, 1964.
2. Baloh RW, Honrubia V : Clinical evaluation of the vestibular system. In clinical neurophysiology of the vestibular system. ed. by Baloh RW, Honrubia V, Devis comp. Philadelphia, 1979.

3. Finestone AJ : An approach to the patient with dizziness and vertigo by primary care physician. In evaluation and clinical management of Dizziness and Vertigo. ed. by Finestone AJ, John Wright PSG Inc., Boston, Bristol, London, 1982.
4. Romis ML : An otologic approach to the patient with vertigo. In evaluation and clinical management of Dizziness and vertigo. ed. by Finestone, John wright PSG inc., Boston, Bristol, London, 1982.
5. Toglia JU : Neurological aspects of vertigo and dizziness. In evaluation and management of dizziness and vertigo. ed. by Finestone AJ, John wright PSG inc., Boston, Bristol, London, 1982.
6. Cohen B : Examination of the vestibular system and the vestibular-ocular re-flex. In Otoneurology, ed. by Oosterveld WJ, John wiley & Sons. Chichester, New york, Brisbane, Tronto, Singapore, 1984.
7. Dix MR : The clinical examination and pharmacological treatment of vertigo. In vertigo. ed. by Dix MR, Hood JD, John wiley & Sons, Chichester, New york, Brisbane, Tronto, Singapore, 1984.
8. House JW : Otologic and neurootologic history and physical examination. In Otolaryngology, Head & Neck Surgery Vol. IV. Ear and Skull base ed. by Har-ker LA, CV Mosby comp. St Louis, Tro-nto, 1986.
9. Rubin W : Evaluation of the dizzy pa-tient. *ORL Digest*, october 1977.
10. Henriksson NG, Phalz CR, Torok N, Ru-bin W : A synopsis of the vestibular sys-tem. Basel, Gasser and Cie AG, 1972.
11. Busis SN : A guide to neuro-otological diagnosis for the practicing otolaryngolo-gist. *Acta otolaryngol*, Suppl 209, 1965.
12. Rubin W, Henriksson N, Tanke J, Claus-sen C : A synopsis of the vestibular sys-tem. Lund, Sweden : Barany society, May, 1970.
13. Sheehy JL : The dizzypatient : Eliciting his history. *Arch Otolaryngol* 86 : 18, 19 67.
14. Schneider RC, Calhoun HD, Crosby EC : Vertigo and rotational movement in Cortical and subcortical lesions. *J Neuro-l Sci*, 6 : 493, 1968.
15. Jongkees LBW : Cervical vertigo. *Laryngoscope* 79 : 1473, 1963.
16. Busis SN1 : Diagnostic evaluation of the patient presenting with vertigo. *Otolaryngol clin North Am* 6 : 3, 1973.