

갑상선 수술에서 술 중 신경모니터링의 셋업과 문제 해결

고신대학교 의과대학 이비인후과학교실

이 형 신

Setup and Problem Solving in Intraoperative Neuromonitoring of Thyroid Surgery

Hyoungh Shin Lee, MD, PhD

Department of Otolaryngology Head and Neck Surgery, Kosin University College of Medicine, Busan, Korea

서 론

갑상선 수술 중 발생할 수 있는 가장 심각한 합병증 중 하나는 반회후두신경 손상에 의한 성대마비일 것이다. 수술 해부학의 발전과 표준화된 수술 술기들이 소개되었음에도 불구하고 갑상선 수술 후 성대마비의 빈도는 0.3~18.9%까지 보고되고 있다.¹⁾ 수술 중 신경 모니터링 (intraoperative neuromonitoring, IONM)은 갑상선 수술 중 신경의 위치와 주행을 조기에 확인하고 수술 중 안전한 박리를 도울 뿐만 아니라 수술 후 신경의 기능을 예측하게 할 수 있게 하는 등 외과의에게 유용한 것으로 알려져 있다.¹⁻⁴⁾ 최근의 메타분석 연구에 의하면 IONM은 갑상선 수술 후 성대마비의 빈도를 유의하게 감소시키는데 실제 도움이 되는 것으로 확인되고 있다.⁵⁾ 그러나, 술자마다 다양한 방식으로 IONM을 활용하고 있어 표준화된 방식으로 셋업을 하고 활용해야 그 효용성을 극대화할 수 있다는 것이 전문가들의 입장이다.^{1,3,6)} 한편, 표준화된 IONM을 시행하더라도 술자의 예측과는 전혀 다른 결과를 얻어 당황스러운 상황이 발생하기도 한다.

이러한 상황이 반복되면 술자의 입장에서는 IONM에 대한 신뢰가 떨어지고 그 유용성에 대해 회의가 발생하게 될 뿐만 아니라 잘못된 결정으로 환자에게 해를 끼칠 수도 있다.¹⁾ 실제 갑상선 수술 중 IONM의 오류의 빈도는 23%까지 높게 보고되기도 한다.⁷⁾ 결국 갑상선 수술 중 IONM을 효과적으로 활용하기 위해서는 표준화된 IONM 적용법을 숙지하고 적용하면서 단계별 결과를 적절히 해석하고, 검사 기기나 시스템의 문제나 오류를 잘 파악하고 이에 대응할 수 있는 능력이 필요하다. 이 글에서는 갑상선 수술 중 표준화된 IONM 셋업 방법을 정리하고 모니터링 단계별로 발생할 수 있는 문제점들을 해석하고 해결할 수 있는 방법에 대해 살펴보고자 한다.

본 론

갑상선 수술 중 신경 모니터링 셋업

신경 모니터링 기기 설치

IONM 셋업은 크게 recording side와 stimulation side로 구성된다. Recording side는 기관삽관용 전극과 그 접지 전극 및 interface-connector box와 모니터와의 연결부를 의미하며, stimulation side는 신경자극기(probe)와 그 접지 전극 및 interface-connector와의 연결부, 신경자극 전류 발전기(stimulation pulse generator) 등을 포함한다.⁶⁾ Recording side와 stimulation side는 각각 접

논문접수일 : 2018년 9월 13일
 논문수정일 : 2018년 11월 23일
 심사완료일 : 2018년 11월 28일
 교신저자 : 이형신, 49267 부산광역시 서구 감천로 262
 고신대학교 의과대학 이비인후과학교실
 전화 : (051) 990-6470 · 전송 : (051) 245-8539
 E-mail : hsleeent@gmail.com

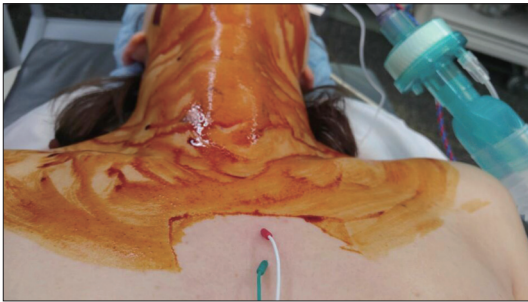


Fig. 1. 접지전극 삽입. 흉골 하방에 삽입한 경우.

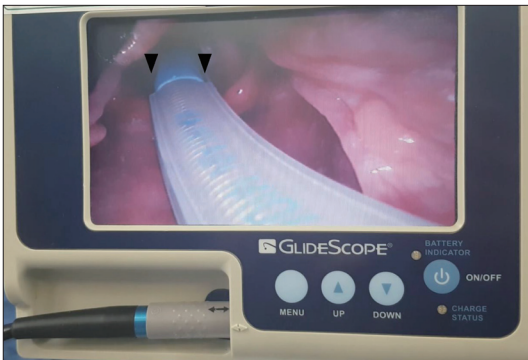

Fig. 2. 비디오 후두경을 이용한 튜브 삽입. 튜브 양측의 전극 (화살표 머리)이 성대와 접촉하는 것을 확인할 수 있다.

지 전극이 필요한데, 일반적으로 모니터가 있는 쪽 어깨에 피하 삽입하게 되며, 흉골(sternum) 하방에 삽입할 수도 있다(Fig. 1). Interface-connector box와 연결된 전선들이 제대로 plugging 되었는지 확인하도록 한다. 기기를 위치시킬 때는 IONM 모니터와 전기소작 유닛(electrocautery unit)을 10 피트 이상 거리를 두어 모니터에 전기적 간섭을 유발하지 않도록 주의해야 한다.⁶⁾

기도삽관 튜브 삽입

튜브에 연결된 전극이 양측 성대와 잘 접촉하도록 튜브를 삽입하고 고정하는 것은 성공적인 IONM에서 가장 중요한 첫 단계라고 할 수 있겠다. 따라서, 마취과 의사와의 긴밀한 협조가 필요하며 IONM 튜브를 처음 사용하는 경우, 튜브의 모양과 전극의 위치를 마취과 의사에게 보여 주도록 한다. 경험이 부족한 경우 비디오 후두경을 이용하여 튜브를 삽입하는 것도 도움이 될 수 있다(Fig. 2).¹⁾ 튜브의 전극이 양측 성대와 제대로 접촉하게 되면 모니터에는 IONM setting이 제대로 되었을

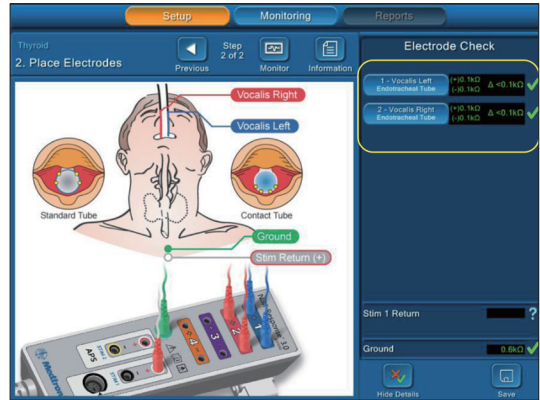


Fig. 3. 전극의 성대 접촉 상태 확인. 노란색 테두리 내에 양측 성대와 전극이 적절하게 접촉하고 있음을 나타내는 신호가 확인된다.

을 나타내는 초록색 신호가 보이게 된다(Fig. 3). 튜브의 고정은 머리를 신전시킨 후에 하는 것이 원칙이다.^{1,3)} 중립(neutral) 체위에서 튜브의 전극이 제자리에 있다가 머리를 신전시키면서 전극이 성대에서 떨어지는 경우가 발생할 수 있으므로 환자 체위가 확정된 뒤에 전극의 위치가 제대로 된 것을 확인하고 튜브를 고정하는 것이 좋다.⁶⁾ 튜브 전극의 위치를 확인하는 가장 좋은 방법은 튜브 삽입 후 굴곡형 내시경을 이용하여 직접 후두를 관찰하는 것이다.³⁾ 이 방법은 수술 중에 튜브의 위치 변경으로 전극이 성대와 접촉하지 않을 때 문제를 해결하는 방법이 될 수도 있다. 물론, 수술 중에 튜브의 위치를 재고정하는 것은 소독포가 덮인 상태에서 마취과 의사의 협조가 필요한 일이므로 가능하면 수술을 시작하기 전에 튜브의 위치를 제대로 확인하고 고정하는 것이 가장 바람직하다. 수술 중에 튜브의 위치가 적절한지 확인이 필요하면 성대의 위치에 해당하는 갑상연골의 중간부위를 신경자극기로 자극하여 shunt stimulation에 의해 튜브의 위치를 평가해 볼 수 있다.⁶⁾ 튜브의 위치가 적절한지 수술 중에 확인할 수 있는 가장 확실한 방법은 동측의 미주 신경을 자극하여(ipsilateral vagal nerve stimulation) 정상적인 근전도 파형을 확인하는 것이다. 따라서, 튜브의 전극과 성대의 접촉이 불량하다고 판단되면 마취과 의사의 협조에 튜브의 위치를 이동시키면서 정상적인 근전도 파형이 나타나는 부위에서 튜브를 재고정하면 된다.

모니터 Setting

IONM 튜브가 고정되고 사용할 준비가 되었는지 모니터를 보고 확인할 수 있다. 전극의 접촉 상태가 정상적일 경우 impedance 값이 5 K Ω 이하로 확인되는데 이 값이 높을 경우는 전극의 부착 상태에 문제가 없는지 살펴 보아야 한다. 일반적으로 event threshold는 100 μ V, 신경자극 전류는 1 또는 2 mA를 기본값으로 설정해 둔다(Fig. 4).⁶⁾ 호흡에 의한 자발 파형 생성으로 위양성 결과가 나타나면 event threshold를 200 μ V 등으로 높일 수 있다. Sequence display는 largest overall로 설정하여 반복되는 신경 자극 중에 가장 전압이 높은 경우를 기준으로 평가하는 것이 좋다(Fig. 5).

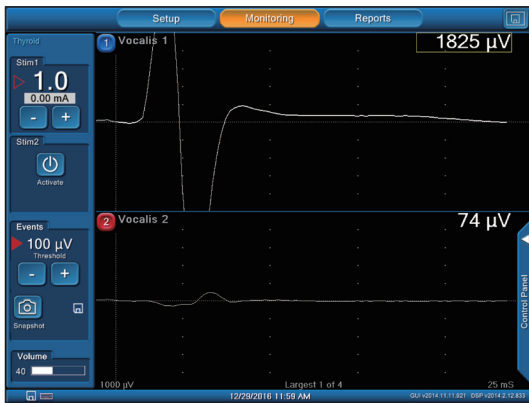


Fig. 4. 모니터 셋업. 신경 자극 전류의 크기를 조절할 수 있으며 보통 1 mA를 기본값으로 할 수 있다 (▷). Event threshold는 일반적으로 100 μ V로 설정되어 있다 (▶).

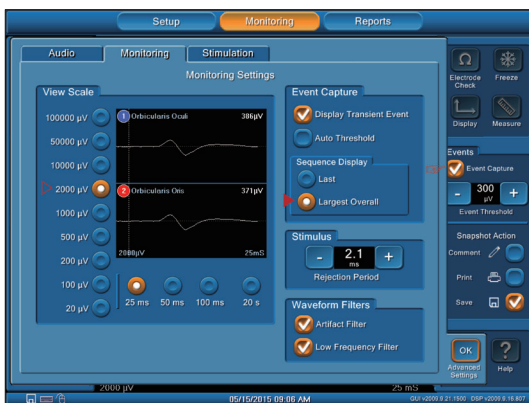

Fig. 5. 모니터 셋업. View scale (▷)은 2000 μ V 정도가 적당하며 Sequence display (▶)는 신경 자극 중 가장 높게 측정된 전압이 기록되도록 하는 것이 좋다. Event threshold (⇐)는 일반적으로 100 μ V로 설정하나 필요에 따라 올릴 수 있다.

마취 방법

마취 유도 후 수술이 시작된 후에는 추가적인 근이완제를 쓰지 않도록 마취과 의사의 협조를 구하는 것이 IONM의 가장 기본적인 원칙이다. 최근 대부분의 병원에서는 rocuronium과 같은 비탈분극성 근이완제(non-depolarizing muscle relaxant)를 마취 유도시 사용하고 있는데 Lu 등에 의하면 0.3 mg/kg을 사용한 경우 마취 30분 후에 positive EMG signal을 얻을 수 있는 반면 0.6 mg/Kg을 투여한 경우 30분에서는 53%, 55분에는 100%에서 positive EMG signal이 나타나므로 rocuronium 0.3 mg/kg을 이상적인 용량으로 소개하고 있다.⁸⁾ 그러나, 근이완제의 용량은 각 병원의 마취과 의사와 의논하여 기관별로 적정 기준을 정하고 예상되는 시간별 EMG signal의 변화를 예측하여 IONM을 활용하는 것이 현실적인 방안이 될 것이다.

수술 중 신경 모니터링의 문제 해결

표준화된 IONM 단계

갑상선 수술 IONM 중에 발생하는 문제점을 해결하기 위해 가장 중요한 일은 표준화된 IONM 단계를 숙지하는 것이다. 표준화된 IONM 단계를 시행하지 않는 것은 불필요한 시행착오와 결과 해석의 문제를 유발하게 되며, 표준화된 단계로 IONM을 시행해야 무엇이 문제인지 쉽게 확인하고 대처할 수 있다. Chiang 등^{3,6)}이 제안한 표준화된 IONM은 일관된 방식으로 신경의 상태를 평가하고 실질적으로 신경 손상을 예방할 뿐만 아니라 수술 후 신경의 기능을 예측하는데 매우 유용하다. 4 단계에 걸쳐서 진행되는 방식이며 반회후두신경을 확인하기 전에 미주신경을 자극하여 V1 signal을 확인한 후 반회후두신경을 처음 확인하고 자극하여 R1 signal을 얻는다. 갑상선 절제술을 마친 후에 노출된 반회후두신경의 근위부를 자극하여 R2 signal을 확인하고, 수술을 모두 마친 후에 미주신경을 자극하여 V2 signal을 얻게 된다(Table 1). 일반적으로 반회후두신경의 손상이 전혀 없다면 R2, V2는 각각 R1, V1과 유사하거나 조금 높게 나오게 된다. 자세한 내용은 Chiang 등^{3,6)}의 논문에서 자세히 기술되어 있으므로 참고하면 되겠다.

Table 1. Four-stage standard procedure of intraoperative neuromonitoring of recurrent laryngeal nerve during thyroidectomy

Signal	Signal을 얻기 위해 신경을 자극하는 방법	정상 Signal의 임상적 의의
V1	RLN을 확인하기 전 동측 VN 자극	IONM 시스템이 제대로 작동하며 신경 손상이 없음
R1	RLN을 처음 확인한 후 신경 자극	자극한 구조물이 RLN이며 손상이 없음
R2	일측 수술을 종료 후 노출된 RLN의 근위부 자극	수술 후 노출된 RLN의 손상이 없음
V2	수술 종료 후 동측 VN을 자극	자극한 VN 원위부와 RLN에 손상이 없음

RLN : recurrent laryngeal nerve, VN : vagus nerve, IONM : intraoperative neuromonitoring

신호 소실(Loss of signal)

잘 확인되던 V1 또는 R1 signal이 수술 중 또는 수술을 마친 후에 V2 또는 R2 signal에서 나타나지 않으면 신경의 손상을 의심해 볼 수 있다. 이러한 loss of signal (LOS)은 애초에 정상적인 EMG signal이 확인되다가 역치 이상(suprathreshold)의 자극(1 mA 이상)에도 signal이 100 μ V 미만인 경우를 의미한다.^{4,6)} 이 경우, 노출된 반회후두신경을 자세히 살펴보고 손상 받은 부위가 있는지 확인해 본다. 분명한 신경 손상 부위가 확인되지 않으면 신경자극기를 이용하여 신경의 가장 원위부에서 근위부 쪽으로 자극하면서 signal이 나타나다가 사라지는 부위가 있다면 해당부위가 신경의 손상이 발생한 부위라고 볼 수 있다. 문제는, 이와 같은 LOS에는 위양성, 즉 신경의 손상은 없지만 signal이 나타나지 않는 경우가 있다는 점이다.

위양성 신호 소실

위양성 LOS를 감별하기 위해 가장 먼저 할 일은 반회후두신경을 근위부에서 자극하면서 갑상연골 후방에 손가락을 집어 놓고 laryngeal twitch를 확인하는 것이다. Laryngeal twitch가 확인된다면 신경의 기능은 정상이나 IONM의 recording 시스템에 문제가 있는 것으로 판단해 볼 수 있다. 이 경우 가장 흔한 이유는 기도 삽관된 튜브(EMG tube)의 위치이상(malposition)이다. 마취과의 협조를 얻어 튜브가 입술 주변에 제대로 고정되어 있는지 확인하고 밀려 나와 있는 경우 제자리로 고정시킨다. 반대로 튜브의 전극이 성대 아래로 밀려 내려간 경우에는 신경 자극기를 윤상연골 아래 기관벽(tracheal wall)에 갖다 대면 signal이 나타나기도 한다.⁴⁾ 이 경우 튜브를 당겨 다시 고정한다. 튜브가 밀려 들어가거나 빠져 나온 경우가 아니라면 수술 중에 튜브가 회전되어 전극

과 성대의 접촉이 불량한 경우이므로 가볍게 돌려가며 정상적인 signal이 나오는지 확인해 볼 수 있다. 그 외에도 interface box와 모니터 쪽 전극이 빠진 것은 없는지 피부에 부착된 접지 전극이 빠지지 않았는지 확인해 본다.

Laryngeal twitch가 없는 경우에는 stimulation side에 문제가 없는지 확인해야 한다. 신경자극 전류의 크기가 1~2 mA로 설정되어 있는지 확인하고 신경 주변에 혈액이나 기타 수분이 있다면 닦아내고 다시 자극해 본다. 특별한 문제점이 확인되지 않으면 수술 시작 후에 근이완제가 들어가지 않았는지 마취과에 확인해 본다. 혹시 근이완제가 투여되었다면 IONM을 다시 시행하기 위해서는 20~30분 정도의 대기시간이 필요하거나 sugammadex와 같은 reversal agent를 투약할 수 있다.⁹⁾ 해당사항이 없다면, 수술을 시행하지 않은 반대쪽 미주신경을 자극하여 signal이 제대로 나타나는지 확인한다. 만일 signal이 나온다면 IONM 시스템은 문제가 없는 것을 의미하므로 동측의 반회후두신경이 수술 중 손상된 것으로 판단하게 된다. 일부 neuropraxia의 경우에는 LOS 후 짧은 시간 내에 신경기능이 회복되고 정상적인 EMG signal을 얻을 수 있는 경우가 있다. 따라서, IONM으로 예측되는 일측 성대 마비 여부가 갑상선 절제술의 범위(반대측엽절제술 여부)를 결정하는 기준이 될 경우에는 LOS가 발생하더라도 20분 정도 기다렸다가 재검사하고 판단을 내리는 것이 좋다.⁴⁾

위음성 결과 해석

수술을 마치고 시행한 IONM에서 정상적인 EMG signal을 얻었지만 수술 후 성대마비가 발생하는 위음성의 경우도 있을 수 있다. IONM으로 유발하는 1~2 mA의 자극은 생리적인 자극은 아니라는 것을 염두에 둘 필요가 있고 정상적인 EMG signal은 단지 신경에서 성

대근육에 이르는 신경전달이 존재한다는 것을 나타낼 뿐이다.⁶⁾ Randolph 등⁶⁾은 반회후두신경의 손상부의 원위부를 자극해서 얻은 EMG signal만 보고 판단하는 경우를 경계하도록 하고 있다. 즉, 수술을 마치고 반회후두신경을 자극할 때는 노출된 신경의 가장 근위부를 자극(R2)해야 하며, 미주신경을 자극(V2)하여 최종적으로 신경의 손상이 없다는 것을 확인하는 표준화된 IONM이 중요하다는 것이다. 그 외에도 드물지만 IONM을 시행한 후에 수술을 마치고 전 신경에 손상이 발생한 경우, 지연성 신경손상(delayed neuropraxia) 등도 고려해 볼 수 있다.

결 론

갑상선 수술 중 신경 모니터링(IONM)은 반회후두신경의 기능을 보존할 수 있는 좋은 수단이지만 표준화된 셋업과 사용단계를 숙지하고 활용할 때 그 효과를 극대화할 수 있을 것이다. 표준화된 IONM 단계를 시행하면 술자의 예상과 다른 결과를 얻는 경우에도 당황하지 않고 문제점을 하나씩 확인하고 극복할 수 있는 방법들을 찾아갈 수 있을 것이다. 이는 만큼 보인다는 생각으로 갑상선 수술 중 IONM에 대해 공부하고 이를 활용한다면 더 좋은 수술 결과를 얻을 수 있을 것이라 기대한다.

중심 단어 : 갑상선 · 갑상선 절제술 · 반회후두신경 · 수술 중 신경 모니터링.

REFERENCES

1) Sun H, Tian W, Jiang K, Chiang F, Wang P, Huang T, et al.

Clinical guidelines on intraoperative neuromonitoring during thyroid and parathyroid surgery. *Ann Transl Med* 2015; 3(15):213.

2) Wu CW, Hao M, Tian M, Dionigi G, Tufano RP, Kim HY, et al. Recurrent laryngeal nerve injury with incomplete loss of electromyography signal during monitored thyroidectomy-evaluation and outcome. *Langenbecks Arch Surg* 2017;402(4):691-9.

3) Chiang FY, Lee KW, Chen HC, Chen HY, Lu IC, Kuo WR, et al. Standardization of intraoperative neuromonitoring of recurrent laryngeal nerve in thyroid operation. *World J Surg* 2010;34(2):223-9.

4) Wu CW, Wang MH, Chen CC, Chen HC, Chen HY, Yu JY, et al. Loss of signal in recurrent nerve neuromonitoring: causes and management. *Gland Surg* 2015;4(1):19-26.

5) Yang S, Zhou L, Lu Z, Ma B, Ji Q, Wang Y. Systematic review with meta-analysis of intraoperative neuromonitoring during thyroidectomy. *Int J Surg* 2017;39:104-13.

6) Randolph GW, Dralle H, Abdullah H, Barczynski M, Bellantone R, Brauckhoff M, et al. Electrophysiologic recurrent laryngeal nerve monitoring during thyroid and parathyroid surgery: international standards guideline statement. *Laryngoscope* 2011;121 Suppl 1:S1-16.

7) Chan WF, Lo CY. Pitfalls of intraoperative neuromonitoring for predicting postoperative recurrent laryngeal nerve function during thyroidectomy. *World J Surg* 2006;30(5): 806-12.

8) Lu IC, Tsai CJ, Wu CW, Cheng KI, Wang FY, Tseng KY, et al. A comparative study between 1 and 2 effective doses of rocuronium for intraoperative neuromonitoring during thyroid surgery. *Surgery* 2011;149(4):543-8.

9) Lu IC, Wu CW, Chang PY, Chen HY, Tseng KY, Randolph GW, et al. Reversal of rocuronium-induced neuromuscular blockade by sugammadex allows for optimization of neural monitoring of the recurrent laryngeal nerve. *Laryngoscope* 2016;126(4):1014-9.