

## 증례 보고 : 치과 보형물에 의한 식도나 기도 이물의 치료

인제대학교 의과대학 상계백병원 이비인후과학교실

손정협 · 박안나 · 권창윤 · 유영삼

### Management of Denture Foreign Body in Esophagus or Bronchus : Case Series

Jung Hyeob Sohn, MD, Anna Park, MD, Changyun Kwon, MD and Young Sam Yoo, MD, PhD

Departments of Otorhinolaryngology - Head and Neck Surgery, Sanggye Paik Hospital, College of Medicine, Inje University, Seoul, Korea

#### — ABSTRACT —

Denture foreign body is relatively common in the elderly. Loss of sensation in oral cavity and pharynx or poor motor control may increase the risk of foreign body ingestion in denture wearers. The authors present three cases with denture foreign body ingestion in esophagus or bronchus. The two cases occurred after emergent intubation in pneumonia patients, while one of them was diagnosed 4 days later due to the negligence in follow up radiologic images. The other case happened in a drunken state and the patient didn't notice for 2 months. Suspicion after history taking and careful examination with endoscope or radiography is mandatory in early diagnosis and quick treatment. (J Clinical Otolaryngol 2016;27:392-396)

**KEY WORDS** : Foreign bodies · Dentures · Esophagus · Bronchi.

## 서 론

이물을 삼켜서 인후두, 식도 혹은 하기도 등에 걸리는 것은 비교적 흔한 질환으로, 대부분은 이비인후과와 내과에서 내시경적 검사를 통해 확인하고 제거할 수 있다. 소아에서 가장 많이 발생하며, 주로 동전, 단추, 병뚜껑, 수은 전지 등의 작은 물체를 삼켜서 발생하는 경우가 많다. 성인의 경우에는 닭뼈나 생선뼈에 의한 경우가 많고 치과 보형물에 의한 경우도 있다.<sup>1-4)</sup> 치과 보형물은 연령이

증가할수록 사용률이 증가하는데, 보형물의 착용으로 인해 구강 내 감각이 저하되고 저작과 연하에 관련된 근육의 움직임을 방해하여 음식 이물이 쉽게 걸리게 되며, 보형물 자체가 목 뒤로 넘어가는 위험도 더 증가될 수 있다.<sup>5)</sup> 대부분의 경우 이물이 걸리면 환자가 이를 바로 인지하여 내원하게 되지만 동반된 내과적 문제가 있거나 인지 장애 등의 문제로 의사소통이 원활하지 못한 경우에는 진단이 늦어져 천명음, 반복적인 폐렴, 경부 및 기타 부위의 농양과 같은 합병증이 발생하고 나서 이물을 의심하고 원인을 찾는 과정에서 발견되기도 한다.<sup>1,6-9)</sup> 심지어 각종 부위의 이물을 제거하는 시술 도중, 이물을 놓쳐서 새로운 부위에 이물이 끼이는 경우도 있다.<sup>10)</sup>

저자들은 치과 보형물을 삼켜서 발생한 이물 중에서 진단이 늦어졌거나, 제거 도중 놓쳤던 증례들을 통해 이물의 진단과 치료에 있어 주의해야 할 점을 찾아보고자 하였다.

논문접수일 : 2016년 9월 5일

논문수정일 : 2016년 10월 11일

심사완료일 : 2016년 11월 8일

교신저자 : 유영삼, 01757 서울 노원구 동일로 1342

인제대학교 의과대학 상계백병원 이비인후과학교실

전화 : (02) 950-1104 · 전송 : (02) 935-6220

E-mail : entyoo@empal.com

## 증례

### 증례 1

56세 남자 환자가 폐렴 및 패혈증으로 타 병원에 입원하여 중환자실에서 기도 삽관 후 항생제 및 호흡기 치료 시행하였으며, 입원 9일 후 상태가 호전되어 삽관했던 기관내관을 제거하였으나, 2일 후 다시 호흡 곤란이 발생하여 기도 삽관을 다시 시행하였다. 흉부 단순 방사선 촬영에서 우측 폐에 이물질로 의심되는 소견이 확인되어(Fig. 1A) 응급실을 통하여 본원으로 전원 되었다.

우측 폐는 본원에 입원 당시 이미 무기폐가 진행된 상태로 내과에서 굴곡형 기관지 내시경 하에 이물 제거를 시도하였으나, 기관지 내에 분비물이 많아 시야 확보가 어렵고 이물이 크고 단단하게 박혀있어 기구로 쉽게 잡을 수 없어 이물 제거에 실패하였으며, 이비인후과로 협진 의뢰되었다. 환자는 다음날 전신마취 하에 수술실에서 환기형 기관지 내시경을 통해 우측 기관지에서 틀니를 확인하고 이물 제거술을 시행하였으나, 이물을 제거하던 도중 진성대를 지나면서 틀니 이물을 놓쳤고 수술 시야에서 이물은 확인되지 않았다. 다시 기관지 내시경을 삽입하여 하기도 내에 이물이 없는 것을 확인한 후 기도 삽관을 시행하여 환기를 유지하면서, 수술실에서 두부, 흉부, 복부 단순 방사선 촬영을 시행하였으며, 방사선 영상을 통해 비인두 공간에 이물이 놓여 있음을 확인하고(Fig. 1B) 이물을 제거할 수 있었다. 이물 제거 후 다

음 날 시행한 추적 흉부 방사선 영상에서 이물은 제거되었으며 우측 폐의 혼탁도 감소되었음을 확인할 수 있었다(Fig. 1C).

환자는 이후 내과에서 치료 시행하였으며, 폐렴은 호전되어 퇴원하였다.

### 증례 2

73세 남자 환자가 내원 2일 전부터 숨을 깊이 들이쉬거나 기침을 할 때 우측 가슴 부위에서 통증이 느껴졌으며, 통증의 강도가 시간이 갈수록 심해지고 고열과 기침, 호흡 곤란 증상 동반되어 본원 호흡기 내과 외래에서 급성 폐렴 진단 하에 입원하였다. 과거력에서 당뇨, 전립선 비대, 주요우울장애로 진단되어 개인 의원에서 투약 중이었다. 입원 후 마스크를 통한 산소 공급과 항생제 정맥 투여하며 8일 동안 경과 관찰하였으나, 증상 및 소견의 호전이 없고 분당 30회 이상의 빈호흡 및 말초 동맥혈의 저산소증 소견 심해져 중환자실 전동 후 기도 삽관을 시행하였다. 기도 삽관 후 시행한 흉부 단순 방사선 촬영에서 하악 부위에 이물의 음영 있었으나(Fig. 2A) 담당 의료진은 이를 인지하지 못하였다. 환자의 폐렴 소견은 호전이 없었으며, 기관 삽관 4일째 흉부 단순 방사선 촬영 소견에서 담당 의사가 이물의 소견을 확인하여 이비인후과로 응급 협진 의뢰되었다. 이후 경부 단순 방사선 촬영을 시행했을 때 이물의 위치는 이전보다 아랫쪽인 7번 경추 주위에서 확인되고 있었다(Fig. 2B). 후두 내시경에서는 이물을 확인할 수 없었으며, 식도 이물 의심 하에 굴곡 위,

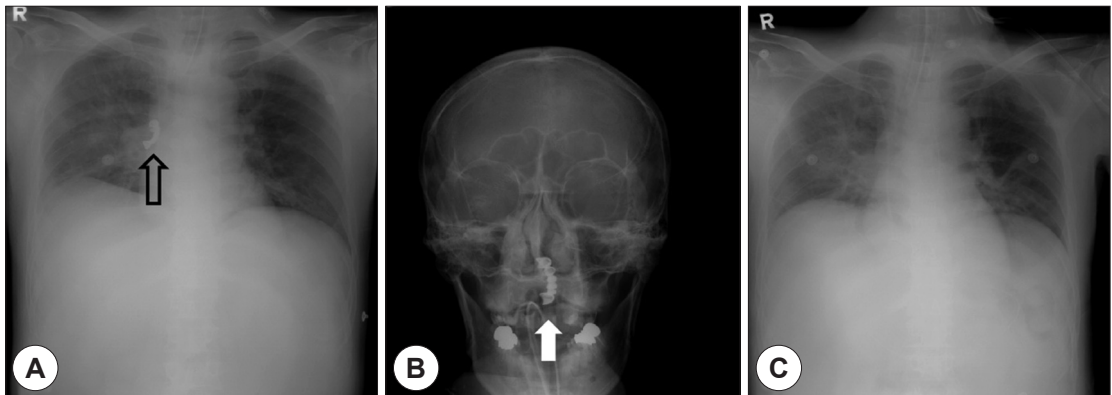


Fig. 1. Plain chest X-ray shows foreign body in right bronchus (black arrow) (A) and the lost foreign body was impacted in the level of nasopharynx (white arrow) (B). After removal of the foreign body, any denture was invisible on follow up X-ray image (C).

식도 내시경을 우선 시행하여 인공 치아 이물을 제거하였다(Fig. 3). 그러나 환자는 식도 이물과 무관하게 폐렴이 호전되지 않아, 이물 제거 시행 후 4일 뒤 사망하였다.

증례 3

60세 남자 환자가 내원 2개월 전부터 기침이 시작되고 호전 없이 기침의 빈도와 강도가 모두 증가되어 내과 개인 의원을 방문하였으며, 개인 의원에서 시행한 흉부 단순 방사선 촬영에서 우측 기관지 이물이 의심되는 소견이 있어 본원 호흡기 내과 외래를 방문하였다. 환자는 2개월 전 음주 후 귀가 도중 길에서 넘어지면서 틀니가 잃어버려 찾지 못했다고 하였다. 본원 내과 외래에서 다시 시행한 흉부 방사선 단순 촬영에서 치과 보형물로 판단

되는 우측 주기관지 내 이물 음영과 함께, 우측 폐 하엽에서 혼탁도의 증가 소견을 발견하였고(Fig. 4A), 굴곡형 기관지 내시경 하에 이물을 제거하였다(Fig. 4B, C). 이물 제거 후 기침 증상과 방사선 촬영 소견이 호전되었으며, 내과 외래에서 경과 관찰을 시행하였다.

고찰

이물을 삼킨 경우에 다수에서는 소화 기관을 통해 내려와 체외로 빠져 나오지만, 10~20%의 경우에는 내시경을 통한 이물의 제거를 시행하게 되며, 1% 미만에서 수술적 제거를 통해 이물을 제거하게 된다.<sup>11)</sup> 치과 보형물은 전체 틀니, 부분 틀니, 브릿지 등 용도에 따라 그 크기

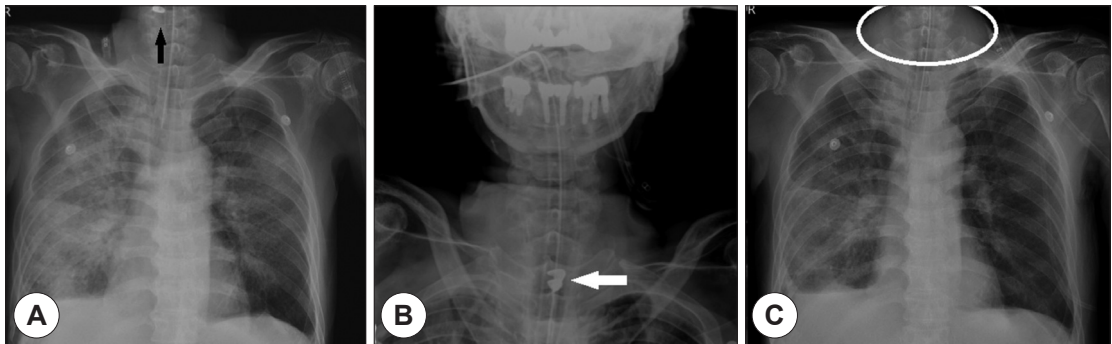


Fig. 2. Black arrow indicates the missed foreign body in upper neck level (A) and it migrated down to the upper level of esophagus during follow up (white arrow) (B). One of the serial chest images shows no foreign body because the level of the image was lower than other films while the foreign body still existed (C).

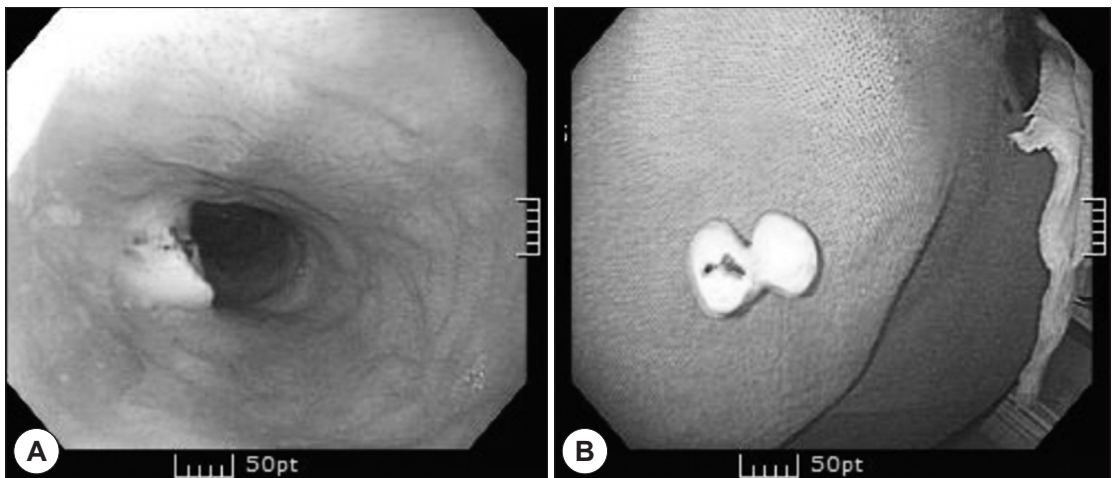
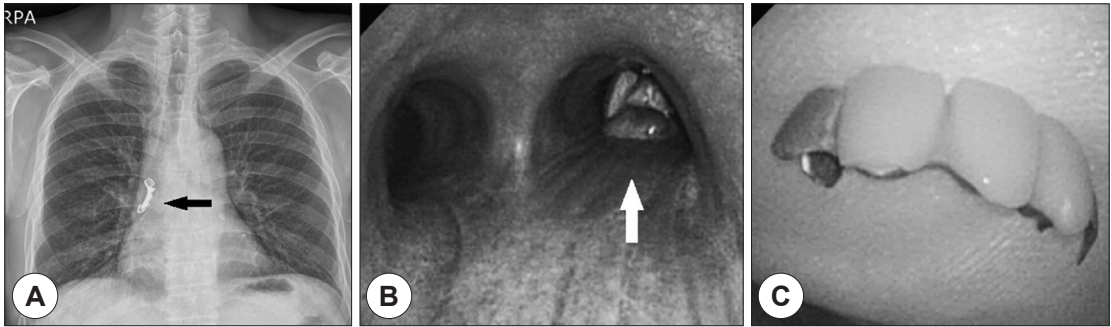


Fig. 3. Missed denture foreign body was found in upper esophagus (A) and successfully removed (B).



**Fig. 4.** Plain X-ray (black arrow) (A) and flexible bronchoscopy (white arrow) (B) shows denture foreign body in right bronchus and it was completely removed via bronchoscopy (C).

와 형태가 다양하므로, 삼키게 될 경우 설근부에서 하인두, 기관지, 식도까지 다양한 부위에 걸릴 수 있으며, 형태에 따라 급속으로 이루어진 부위가 날카로운 경우 단단하게 박혀 쉽게 제거되지 않거나 천공을 일으킬 위험도 있다. 따라서 치과 보형물에 의한 기도나 식도의 이물은 기도나 식도의 농양이나 협착을 유발하거나 이물과 그로 인한 분비물, 부종에 의한 폐쇄, 식도 천공 등의 합병증을 유발할 수 있어 응급을 요하는 질환이다.<sup>1,2,12)</sup>

환자가 이물을 삼킨 경우 대부분 바로 병원에 내원하므로 병력 청취 및 내시경을 이용한 진찰과 영상의학적 검사를 통해 어렵지 않게 진단과 제거가 이루어질 수 있지만, 내원 당시에는 환자와 의사 모두 이물을 삼킨 것을 모르고 있다가 이물로 인한 합병증이 발생한 후 이를 치료하는 과정에서 뒤늦게 진단이 이루어지는 경우도 있다.<sup>6,7,9,12,13)</sup> 이러한 경우는 주로 소아에서 많으나, 고령이나 내과적 문제로 인해 인지 기능이 떨어져 있거나 의사소통이 힘든 성인에서도 발생할 수 있다. 식도 이물은 시간이 경과 하여 병력 상 이물을 삼킨 것과 환자가 호소하는 증상과의 인과 관계가 불분명하거나 증상이 모호한 경우 진단이 쉽지 않으며,<sup>15)</sup> 이물이 원래 걸린 위치를 이탈하여 농양, 식도대동맥 누공, 척추동맥 박리(dissection) 등을 유발하기도 한다.<sup>7,13)</sup> 기도 이물은 발생 시 질식 증상(choking), 기침, 호흡 곤란 등이 발생하므로 상대적으로 식도 이물보다 진단이 쉬우나 소아나 고령 환자에서는 진단이 어려울 수 있다.<sup>3)</sup>

본 증례에서 2예는 급성 폐렴 환자에 대해 중환자실에서 기도 삽관을 시행하는 과정에서 부분 틀니(case 1)와 혈거위진 인공 치아(case 2)가 빠져 각각 하기도와 식도

에 박힌 경우이다. 문헌에서도 전신 마취 과정에서 치과 보형물이 목뒤로 넘어간 경우가 보고되고 있으며,<sup>16)</sup> 특히 환자의 기도 유지가 어려워져 응급으로 기도 삽관이 이루어지는 과정에서 치과 보형물의 착용 여부를 미리 확인하여 빼두지 않은 경우에 이물 발생의 위험이 증가하게 된다. 정규 수술의 경우 본원에서는 마취통증의학과 의사가 전날에 마취 동의서를 작성하면서 치과 보형물의 착용 여부를 미리 확인하고, 수술 당일에는 수술실로 내려가기 전 담당 병동 간호사가 이를 빼도록 교육하고 확인하며, 수술실 입실 후에도 순회 간호사와 마취 간호사, 전신 마취를 유도하고 기도 삽관을 시행하는 마취 의사가 제거 여부를 다시 확인하고 나서 전신 마취 과정을 시작하고 있어, 기도 삽관 중 치과 보형물에 의한 이물 발생을 방지하고 있다. 그러나 응급실이나 병동, 중환자실에서 응급 상황에 이루어지는 기도 삽관의 경우, 이러한 단계적 확인이 불가능하거나 누락될 수 있다. 따라서 기도 삽관의 가능성이 있을 경우에는 환자가 입원하거나 중환자실로 입실하는 단계에서 담당 간호사가 미리 치과 보형물의 착용 여부를 확인하여 기록으로 남기고, 담당 의사도 기도 삽관 전에는 반드시 입 안을 미리 확인하도록 교육과 훈련이 이루어져야 하겠다. 다만 두 번째 증례에서와 같이 고정형의 치과 보형물의 경우에는 기도 삽관 시 떨어져 나와 목 뒤로 넘어가는 것을 예측하기 어려울 수 있으므로 기도 삽관을 시행할 경우에는 시술 전후에 반드시 입 안을 확인해야 한다. 또한 두 번째 증례는 기도 삽관 후 방사선 영상에서 이물을 바로 확인할 수 있었으나, 담당 내과 의사가 부주의하여 습관적으로 폐부위만 확인하고 기도 상부의 소견을 확인하



지 않아 진단이 늦어진 경우였다. 이물이 기도 상부에 걸려 있는 경우에 흉부 방사선 영상의 촬영 범위가 이물의 위치를 포함하지 못할 수 있으며, 영상의 가장 자리에서 이물이 확인되는 경우에 충분히 주의를 기울이지 않으면 이물을 인지하지 못하고 놓치게 될 수 있다. 본 증례에서도 기도 삽관 후 3일째 영상에서는 이물이 관찰되지 않고 있었다(Fig. 2C). 따라서 기도 삽관 시행 직후에 경부와 흉부 단순 방사선 영상을 함께 시행하면, 상기도부터 상복부 영역까지 놓치는 부위 없이 충분히 포함된 영상을 얻을 수 있으므로 틀니나 인공 치아에 의한 이물의 발생 여부를 확인하는 데 도움이 될 것으로 생각된다.

첫 번째 증례에서와 같이 이물을 제거하는 과정에서 이물을 놓치는 경우에는, 기도를 확보하고 처음 이물이 박혀 있던 부위를 중심으로 위아래 부위를 내시경으로 꼼꼼하게 확인하면서 보조적으로 경부, 흉부, 복부 방사선 단순 촬영을 함께 시행하는 것이 이물을 다시 찾는 데 도움이 된다고 생각한다. 내시경 검사는 이물을 진단하고 위치를 확인하는 데 있어 가장 중요한 검사이다.<sup>11)</sup> 그러나 상기도의 해부학적 형태와 이물의 크기에 따라 내시경만으로는 이물의 위치를 확인하기 어려운 경우도 있으며, 이 경우에 영상학적 검사가 도움이 될 수 있겠다. 그런데 이물이 단단하게 박혀있지 않은 경우에는 시간에 따라 이물이 아래로 내려가면서 위치가 변할 수 있으므로 이물의 위치를 파악할 때에는 주의가 필요하겠다.

세 번째 증례는 정상적인 인지 기능을 가지고 있고 의사 소통에 문제가 없는 성인에서 환자가 기도 이물이 있는 것을 모르고 있다가 영상 검사에서 진단이 이루어진 경우였다. 이 환자의 경우 개인 의원에서 자세한 병력 청취를 통하여 음주 후 틀니를 잃어버린 것을 파악하고 기도 이물을 의심하여 흉부 방사선 단순 촬영을 바로 시행한 것이 정확한 진단과 이물의 제거에 도움이 되었다.

따라서 기도 삽관 전에 미리 치과 보형물의 착용 여부와 치아 상태를 미리 확인하고, 삽관 후에는 입안의 육안 소견과 방사선 영상에 대한 확인이 필요하겠다. 또한 증상이 모호하거나 환자가 충분한 의사 표현이 어려운 경우에는 진료를 시행하는 의사가 먼저 이물을 의심하고 내시경과 영상학적 검사 등 가능한 모든 검사를 시행하여 철저히 확인하는 것이 이물의 진단이 늦어져 합병증이 발생하는 것을 막는데 있어 가장 중요하다고 생각한다.

중심 단어 : 이물 · 치과 보형물 · 식도 · 기관지.

REFERENCES

- 1) Jayachandra S, Eslick GD. *A systematic review of paediatric foreign body ingestion: presentation, complications, and management. Int J Pediatr Otorhinolaryngol 2013; 77(3):311-7.*
- 2) Rodriguez H, Passali GC, Gregori D, Chinski A, Tiscornia C, Botto H, et al. *Management of foreign bodies in the airway and oesophagus. Int J Pediatr Otorhinolaryngol 2012;76(Suppl 1):S84-91.*
- 3) Sumanth TJ, Bokare BD, Mahore DM, Ekhar VR, Sakhare PT, Gawarle SH. *Management of tracheobronchial foreign bodies: a retrospective and prospective study. Indian J Otolaryngol Head Neck Surg 2014;66(Suppl 1):60-4.*
- 4) Lee HK, Eom JW, Gwon HJ, Park HS, Yoon BY. *A statistical study of foreign bodies in food and air passage. Korean J Otolaryngol 1983;26(3):670-5.*
- 5) Yadav R, Mahajan G, Mathur RM. *Denture plate foreign body of esophagus. Indian J Thorac Cardiovasc Surg 2008; 24(3):191-4.*
- 6) Aronberg RM, Puneekar SR, Adam SI, Judson BL, Mehra S, Yarbrough WG. *Esophageal perforation caused by edible foreign bodies: a systematic review of the literature. Laryngoscope 2015;125(2):371-8.*
- 7) Chen CY, Peng JP. *Esophageal fish bone migration induced thyroid abscess: case report and review of the literature. Am J Otolaryngol 2011;32(3):253-5.*
- 8) Davis SJ, Madden G, Carapiet D, Nixon M, Dennis S, Pringle M. *Delayed presentation of paediatric tracheal foreign body. Eur Arch Otorhinolaryngol 2007;264(7):833-5.*
- 9) Palmer AR, Pollack ML. *Delayed diagnosis of radiopaque tracheal foreign body in a child. J Emerg Med 2006;31(4): 427-8.*
- 10) Zhou DD, Niu K, Lu CW, Hao JL, Zhang BJ, Hui P. *Missed diagnosis of an intraorbital foreign body of homemade fireworks origin: a case report. Case Rep Ophthalmol 2015;6(3): 448-52.*
- 11) Hsieh CH, Wang YC, Chen RJ, Fang JF, Lin BC, Hsu YP, et al. *Comparison of the clinical presentations of ingested foreign bodies requiring operative and nonoperative management. Int Surg 2005;90(2):99-102.*
- 12) Chiun KC, Tang IP, Tan TY, Jong DE. *Review of ear, nose and throat foreign bodies in Sarawak General Hospital. A five year experience. Med J Malaysia 2012;67(1):17-20.*
- 13) Benmansour N, Ouattassi N, Benmlih A, Elalami MN. *Vertebral artery dissection due to an esophageal foreign body migration: a case report. Pan Afr Med J 2014;17:96.*
- 14) Jotdar A, Dutta M, Mukhopadhyay S. *Nasal foreign body, dislodged and lost-Can the adenoids help? J Clin Diagn Res 2015;9(6):MD06-7.*
- 15) Kropf JA, Jeanmonod R, Yen DM. *An unusual presentation of a chronic ingested foreign body in an adult. J Emerg Med 2013;44(1):82-4.*
- 16) Chin RY, Ellul S. *Dysphagia after emergency intubation: case report and literature review. Dysphagia 2009;24(1): 105-8.*