

# 후두 질환에서 Pulsed Dye Laser의 치료 원리 및 임상적 적용

연세대학교 의과대학 이비인후과학교실, 후두음성언어의학 연구소

김주현 · 최홍식

## The Principle and Clinical Application of Pulsed Dye Laser in Laryngology

Joo Hyun Kim, MD and Hong-Shik Choi, MD, PhD

Department of Otorhinolaryngology, Institute of Logopedics and Phoniatrics, Yonsei University College of Medicine, Seoul, Korea

### 서 론

성대는 인체에서 호흡기관의 시작부위일 뿐만 아니라, 발성기관으로서 중요한 역할을 하고 있다. 그러므로 양성 후두 질환의 수술 시, 최대한 성대 점막의 손실을 줄여야지만 음성을 보존 할 수 있다. 지금까지의 후두 미세수술에서는 CO<sub>2</sub> 레이저가 효과적인 치료 수단으로서 많이 사용되어 왔다. CO<sub>2</sub> 레이저는 미세한 점막 절제가 가능하고 지혈 효과가 강력하여 병변을 정확하고 섬세하게 제거하는데 유리하다. 하지만 성대 상피층(epithelium) 및 고유층(lamina propria)의 손상을 쉽게 가져와, 반흔 형성을 초래할 수 있다. 이는 결국, 성대 고유층의 섬유조직화를 일으켜, 고유층의 주요 기능인 점성 탄력성(viscoelastic property)을 저하시켜, 음성 장애를 초래하게 된다. 최근 들어, 585 nm-Pulsed dye laser(PDL)가 후두수술의 효과적인 치료법으로 소개되면서, 많은 후두질환에 적용 되고 있다. PDL의 임상적인 적용은 포도주색 모반(port-wine stain)이나, 모세혈관 확장증(telangiectasia)과 같은 피부의 혈관질환을 치료하는데 처

음으로 사용되기 시작하였다.<sup>1)</sup> 후두질환에 있어서 PDL이 처음 적용되기 시작한 것은 1990년 대 말부터이며, 후두 유두종(laryngeal papilloma)의 치료에 가장 먼저 시도되었다.<sup>2)</sup> 최근 들어, 후두 유두종, 성대 백반증(vocal leukoplakia), 성대 폴립(vocal polyp), 성대구증(sulcus vocalis) 등과 같은 여러 양성 후두 질환에서 적용되고 있으며, 많은 연구결과에서 PDL을 안전하고 효과적인 레이저 수술 방법으로 제시하고 있다.<sup>2-8)</sup> 본 리뷰에서는 본 연구기관에서 오랜 기간 동안 시행되어 온 PDL의 치료 경험을 바탕으로, 후두질환에서 PDL의 치료 원리 및 각각의 질환에서의 임상 적용 방법을 기술하고자 한다.

### 본 론

#### 정상 성대점막의 구조

성대 점막은 크게 상피세포층(epithelium), 고유층(lamina propria), 갑상피열근(thyroarytenoid muscle)의 세 개의 층으로 이루어져 있으며, 기저막(basement membrane)에 의해 상피세포층과 고유층은 연결되어 있다. 발성기능의 가장 핵심적인 부분은 이 중, 상피 세포층과 고유층의 상층(superficial layer of lamina propria, Reinke's space)이 담당하고 있다.<sup>9,10)</sup> 성대 고유층의 성분은 크게 세포성분(cellular component)과 세포외간질성(extracellular matrix component)로 나뉘어 지며, 주요 세포들에는 섬유아세포(fibroblast), 근섬유아세포(myofibro-

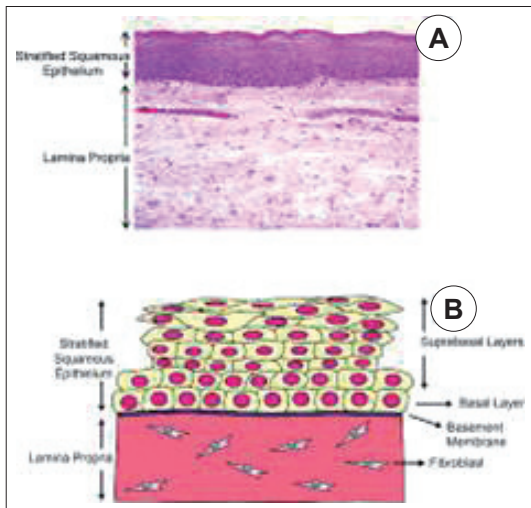
교신저자 : 최홍식, 06273 서울 강남구 언주로 211 연세대학교 의과대학 이비인후과학교실, 후두음성언어의학 연구소  
전화 : (02) 2019-3460 · 전송 : (02) 3463-4750  
E-mail : HSCHOI@yuhs.ac

blast), 대식세포(macrophage) 등이 있다. 이 중 섬유아세포가 세포외간질을 만들어내는 주요 역할을 하며, 세포외간질은 섬유성 단백질(fibrous protein)과 간질 성분(interstitial constituent)로 구성된다.<sup>11)</sup> 섬유성 단백질에는 콜라겐(collagen)과 엘라스틴(elastin)이, 간질 성분은 proteoglycan과 glycosaminoglycan으로 구성되어 있다. 세포외간질은 상피 및 고유층의 상층이 점막 파동을 일으킬 수 있도록 하는 아주 중요한 역할을 하고 있다. 기저막은 상피 세포층을 고유층에 고정하는 역할을 하며, 이는 상피층의 기저세포(basal cell)가 형질막(plasma membrane)의 부착판(attachment plaque)을 통하여, 치밀판(lamina densa)에 연결되어 이루어진다. 투명판(lamina lucida)내의 고정미세섬유(anchoring filament)는 부착판으로부터 기저막하 치밀판(subbasal dense plate)을 통하여 치밀판으로 연결된다(Fig. 1).<sup>12)</sup> 이 부위에 손상이 오면 창상치유에 관여하는 fibronectin에 의해 반흔이 형성될 수 있다. 또한 콜라겐과 섬유모세포가

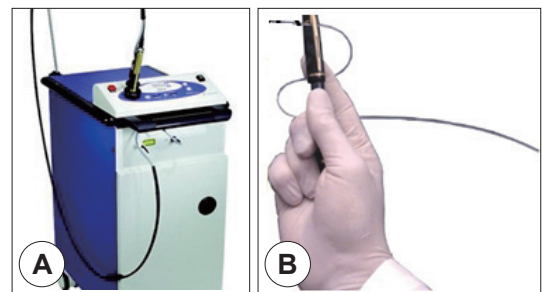
많이 분포한 조직은 흉터가 크게 생길 가능성이 높다.<sup>13)</sup>

### 585 nm-PDL의 작용 기전

585 nm-PDL은 광혈관 용해성(photoangiolytic) 레이저로 가는 광섬유로 유도하여 flexible fiber를 통하여 에너지를 병변 부위에 조사하는 방식으로 이용한다(Fig. 2). 585 nm-PDL의 작용기전은 아직 정확히 밝혀져 있지 않지만, 피부과적 혈관질환 등에서 우수한 결과를 보여 사용되기 시작하였으며, 현재는 후두질환에서도 널리 사용되고 있다. PDL의 작용기전은 기본적으로 크게 광음향 효과(photoacoustic effect), 광열 효과(photothermal effect), 광화학 효과(photochemical effect)로 나누어진다. 첫 번째 광음향 효과는 선택적으로 흡수된 성대 상피 조직에 높은 압력의 레이저가 흡수되면서, 상피 조직과 기저막을 느슨하게 연결하고 있는 proteoglycan, fibronectin, hyaluronic acid 등을 분리시켜, 상피층을 보존하는 작용을 하게 된다. 두 번째로 광열 효과는 혈관벽 내의 산소헤모글로빈(oxyhemoglobin)에 대한 선택적 광열용해작용(selective photothermolysis)을 기전으로 하여 성대의 상피 및 주위 조직에 최소한의 손상을 주면서 미세혈관의 응고 효과를 일으키는 것으로 알려져 있다. 세 번째로 광화학 효과는 세포외기질의 직접적인 활성화를 통하여, 분자구조의 재배열 및 재형성을 유도한다. 결과적으로 조직의 저 혈류 및 저산소증을 유도하여 콜라겐 신생 및 재배열의 활성화, 조직내 콜라겐 합성을 유발하게 된다(Fig. 3).<sup>14)</sup> 이는 결국 성대 병변의 치료 시, 선택적으로 병변의 혈관을 응고시키고 정상적인 점막은 보존시켜 수술 후 음성 개선에 있어서 우수한 결과를 가져오는 것으로 생각된다.<sup>15,16)</sup>



**Fig. 1.** Structure of the vocal fold epithelial barrier. Vocal fold epithelium is classified as stratified squamous consisting of multiple layers of closely packed squamous cells. A : Coronal histologic section through membranous portion of a human vocal fold (20× magnification, hematoxylin and eosin stain). B : Schematic of the vocal fold epithelial barrier. Cell layers are divided into two sections : suprabasal layers and basal layer. The basal layer of epithelial cells is joined to a basement membrane (Elizabeth EL, Ciara L, Susan L. Journal of Speech, Language, and Hearing Research, October 2014, Vol. 57, 1679-91).



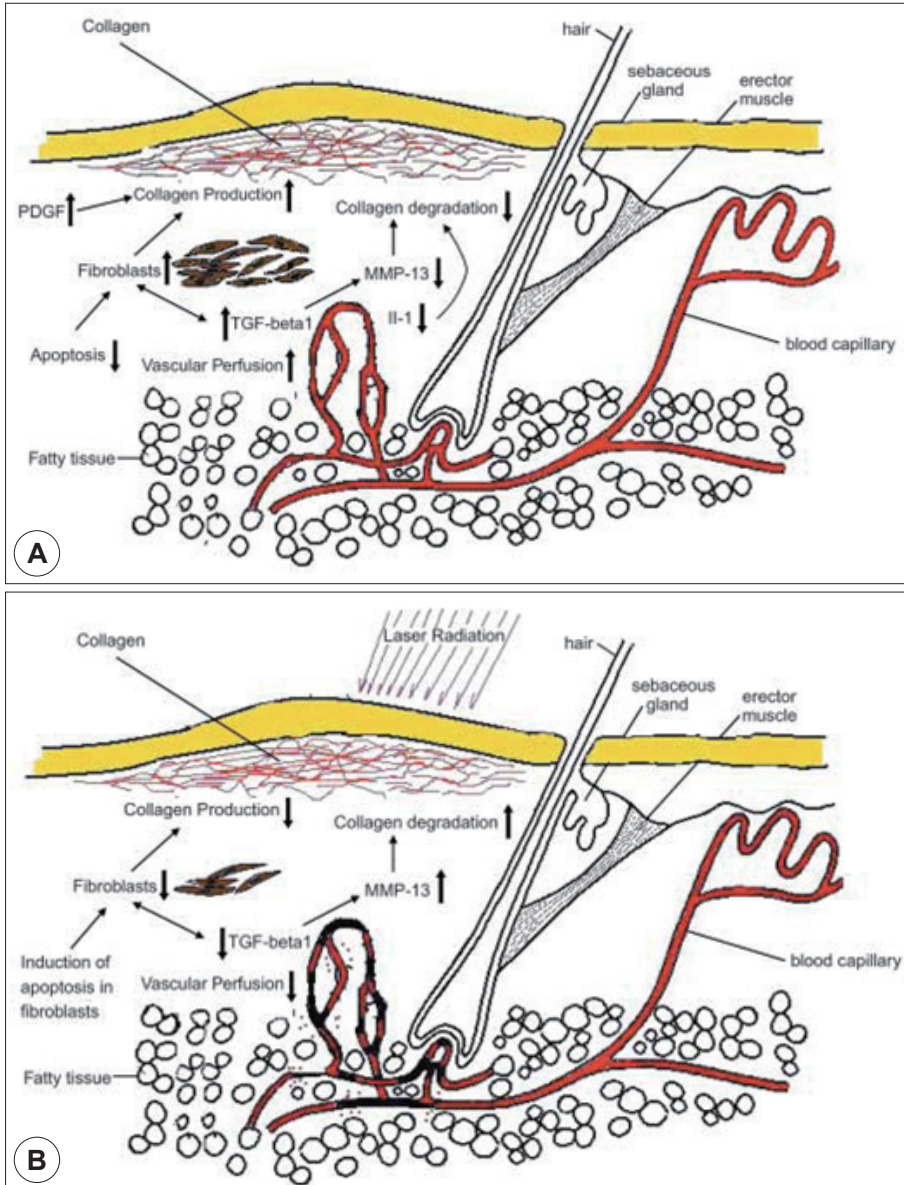
**Fig. 2.** 585 nm-pulsed dye laser system. A : PhotoGenica SV 585-nm PDL model made by Cynosure (Chelmsford, Massachusetts). B : 600 µm flexible fiber.

### PDL의 임상적 적용

#### 성대 폴립(Vocal polyp)

성대 폴립은 후두 영역에서 흔하게 볼 수 있는 양성

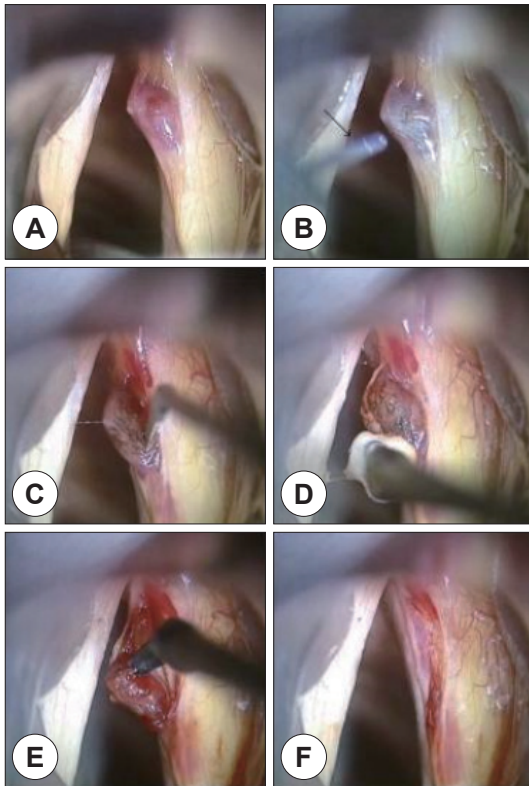
질환으로 기저막 또는 고유판 상층의 급성 또는 만성적인 손상으로 인해 발생한다고 알려져 있다. 조직학적으로는 상피 또는 고유판 상층에서 유리질 변성(hyaline degeneration), 혈전증(thrombosis), 부종(edema), 콜라겐 섬유질의 증식(collagen fibrous proliferation) 등을



**Fig. 3.** Keloid and hypertrophic scars. A: Factors which result in increased synthesis and decreased degradation of collagen. B: Laser radiation results in decreased vascular perfusion and alteration of the cells and proteins responsible for scar formation. MMP : matrix metalloproteinase, PDGF : platelet-derived growth factor, TGF : transforming growth factor (Bouzari N, Davis SC, Nouri K. Int J Dermatol. 2007 Jan;46(1):80-8).

특징으로 한다. 이는 결국 Reinke's space 안의 제 3형 콜라겐의 증식 및 제 7형 콜라겐으로 구성된 anchoring fibers의 재배열을 일으키게 된다. 현재까지의 성대 폴립의 일반적인 치료는 성대 점막을 최대한 보존하면서 cold instruments나 CO<sub>2</sub> 레이저를 이용하여 절제하는 것이었다. 하지만 성대 상피층을 보존하는 것은 고 난이

도의 수술 기법을 요구하며, CO<sub>2</sub> 레이저 사용시, 성대 반흔을 남기기 쉽다. 이에 반해, PDL은 선택적으로 병변의 미세혈관에 흡수되어 응고 효과를 일으키며, 이는 최대한 정상 성대점막의 상피층을 보존 한 채, 폴립을 제거할 수 있다고 알려져 있다. 본 기관에서는 전신 마취 후 PDL fiber를 성대 폴립에 2~5 mm 거리에 위치시킨 후 폴립의 색이 변화가 올 때까지 750~1000 mJ per pulse를 조사하였다. 특히 출혈성 폴립(hemorrhagic polyp)의 경우, PDL조사 후, 지혈 및 병변을 경화 시키는 효과가 있어, 후두미세수술 진행 시, 쉽게 성대 점막이 떨어져, 출혈 없이 폴립만 제거할 수 있었다(Fig. 4).<sup>4)</sup> 이는 결국 성대 점막 및 고유층의 층이 반흔 조직으로 대체되지 않아 수술 후 음성회복에 우수한 결과를 보였다.<sup>3,4)</sup>

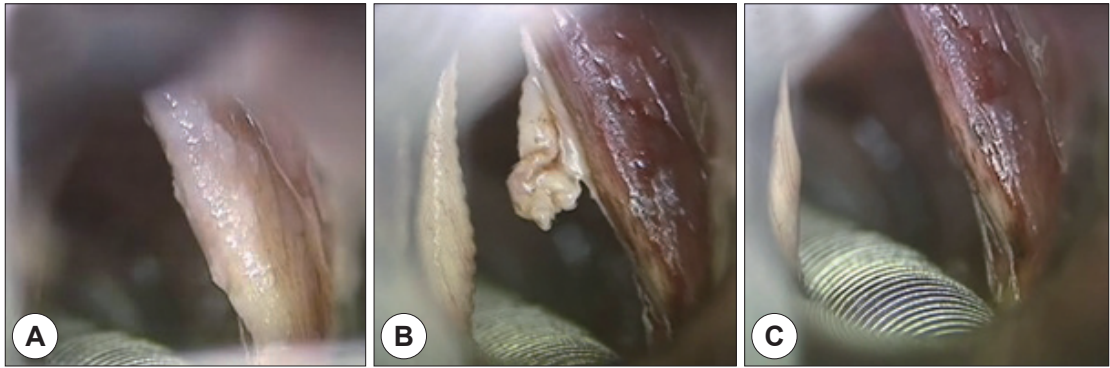


**Fig. 4.** Intraoperative view of pulsed dye laser-assisted enucleation laryngomicrosurgery. A : After suspension laryngoscopy under general anesthesia, a hemorrhagic vocal polyp is noted on the right vocal fold. B : The PDL is delivered by a 0.6 mm fiber (arrow), which is held directly over the surface of the hemorrhagic polyp. The treated portion of the vocal fold can be confirmed by the blanching change of the epithelium. C : After the PDL application, a longitudinal incision is made at the overlying epithelium. D : The epithelium is easily peeled off from the lesion and opened using a small cotton ball mounted on microforceps. E : After careful dissection with appropriate microinstruments, the hemorrhagic polyp is easily enucleated out using microcurved alligator forceps. F : The remaining epithelium is repositioned after removal of the lesion (Byeon HK, Han JH, Choi BI, Hwang HJ, Kim JH, Choi HS. Biomed Res Int. 2015;2015: 820654. doi: 10.1155/2015/820654).

#### 성대 백반증(Vocal leukoplakia)

성대 백반증은 성대의 백색 점막 병변을 일컫는 임상 용어로서, 병리 조직학적으로 주로 과각화증(hyperkeratosis) 또는 이형성증(dysplasia)이 동반된다. 성대 백반증의 소견은 매우 다양하며, 정상 소견부터 이형성증, 상피내암종(carcinoma in situ)까지 나타날 수 있으며, 전암 병변(premalignant lesion)이 될 수 있어 진단 및 확실한 치료가 중요하다. 현재까지는 성대 백반증의 치료를 위해 CO<sub>2</sub> 레이저가 가장 효과적인 치료 방법으로 인식되어 왔다. 하지만 CO<sub>2</sub> 레이저를 이용한 수술 방법이 세밀하게 병변을 제거할 수는 있지만, 성대 상피층 및 고유층의 손상을 입혀 음성학적으로 악화되는 결과를 초래할 수 있다. 최근 성대 백반증의 치료에 PDL을 적용한 연구 결과들이 발표되었으며, 성대 병변을 확실하게 절제하면서, 기저막 및 고유층의 상층을 보존할 수 있어 음성 보존에 효과적이라는 보고가 있었다.<sup>5)</sup>

본 기관에서는 전신 마취 후 현수 후두현미경을 이용, 병변을 확인 한 후, 2~5 mm의 간격을 두고 fiber를 위치시킨다. 병변의 범위에 따라 100~700 mJ per pulse (50~70 pulses)를 조사하였으며, 상피층과 기저막 사이면을 따라 작은 코튼 볼을 이용하여 점막을 밀게 되면 병변만 쉽게 박리해 낼 수 있었다(Fig. 5).<sup>6)</sup> PDL을 조사하게 되면, 투명판(lamina lucida)에 위치한 anchoring fibers들을 분리시키게 되고 이는 상피층과 기저막이 쉽게 분리되도록 만든다. 이는 결국 수술 후에도 기저막의



**Fig. 5.** Vocal cord mucosectomy with PDL. A : Vocal cord leukoplakia was observed on the vocal cord. B : The entire lesion was then elevated along the cleavage plane created by the PDL using a small cotton ball which was grasped by an alligator forceps. C : The cleavage plane between the basement membrane and the epithelium facilitated the creation of a micro flap and the en-bloc removal of the lesion (Park YM, Jo KH, Hong HJ, Choi HS. 2014 Oct;41(5): 459-63).

치밀판(lamina densa)을 보존하게 되어, 성대 점막파동을 유지하게 되며, 음성 보존에 유리하다. CO<sub>2</sub> 레이저로 절제한 환자 군과 PDL을 이용하여 절제한 환자 군 사이의 음성 비교분석 결과를 보면, 통계학적으로 유의하게 음성 호전을 보이진 않았지만, VHI(voice handicap index) score나 후두 스트로스코피 결과에서는 PDL을 사용한 군이 수술 전보다 유의하게 호전 된 결과를 보였다.<sup>6)</sup>

#### 성대 유두종(Laryngeal papilloma)

유두종은 유두종 바이러스(human papilloma virus, HPV)에 의한 질환으로, 주로 HPV type 6, 11에 의해 주로 생기고 드물게, type 16, 18에 의해 생기기도 한다. 현재까지는 CO<sub>2</sub> 레이저가 지혈 효과가 좋고 정확하게 제거할 수 있어 가장 좋은 치료방법으로 받아들여 지고 있다. 하지만, CO<sub>2</sub> 레이저를 이용한 기존의 유두종 제거 수술의 경우 성대 반흔(scarring), 후두 격막의 형성(web formation) 및 후두 협착(laryngeal stenosis)과 같은 합병증들이 빈번하게 발생하며, 또 다른 위험으로는, CO<sub>2</sub> 레이저에 의한 기도 화상이나, 상피 화생(epithelial metaplasia)에 의한, human papilloma virus(HPV)의 노출로 더 악화되는 경우도 있다. 유두종은 다발성의 혈관 고리를 지닌 혈관성 병변으로, 산소헤모글로빈(oxyhemoglobin)에 선택적으로 흡수되는 PDL에 적용하기 좋은 질환이다. 몇몇 연구결과들에 의하면, PDL을 이용한 유두종 제거 수술의 경우, 성대 및 정상 후두 점막의 보존

을 통한 유두종만의 제거가 가능하며, 이는 결국 격막 및 협착의 발생을 줄이고, 음성 보존에 있어 우수한 효과를 지닌다고 보고하고 있다.<sup>2,7)</sup> 또한 부분적인 재발 시에는 국소 마취 하에 굴곡형 내시경을 통한 치료도 가능하다.

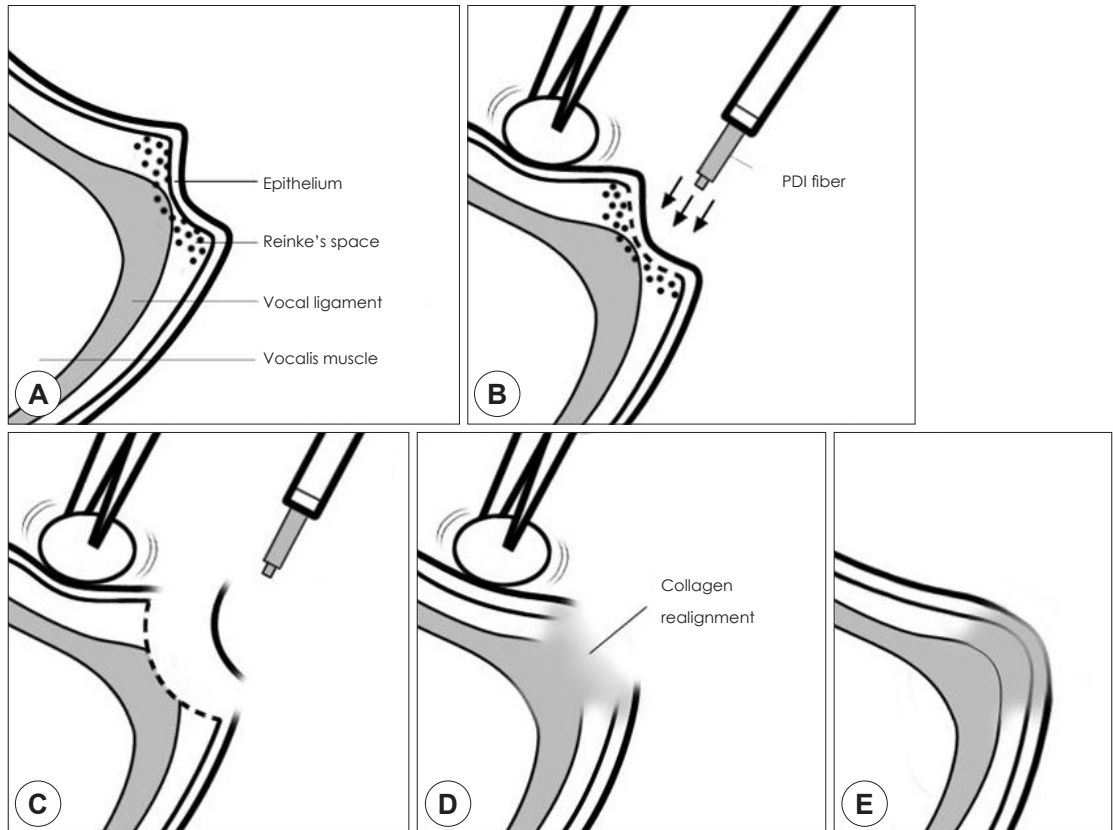
#### 성대 구증(Sulcus vocalis)

성대 구증은 성대의 유리연을 따라 성대 상피가 선상으로 함몰되어 있는 것을 특징으로 하는 질환으로, 애성과 발성장애를 주 증상으로 한다. 성대 구증을 치료하기 위해서, 현재까지 성대 유리연의 볼륨을 채우기 위하여 지방, 근막, 또는 실리콘 등을 성대 내 주입하는 방법, 제 1형 감상 성형술, 성대구 절제술(sulcussectomy) 등 여러 가지 수술 기법들이 시도 되었으나, 음성 개선에 있어서는 모두 만족스럽지 못한 결과를 보였다. 오히려 수술 후 잦은 유착이나 반흔 형성으로 인하여 수술 전보다 음성이 더 악화되는 경우를 초래하기도 하였다. PDL은 본래 비후성 반흔(hypertrophic scar) 또는 켈로이드(keloid)에 매우 효과적인 것으로 알려져 피부과 영역에서 주로 이용 되었다. 본 기관에서는 성대구증과 피부 반흔 사이의 조직학적 유사성에 기인하여 성대구증에 처음 도입하여 사용하기 시작하였다. 본 기관에서는 현재까지 많은 성대구증 환자에게 PDL 성대구 수술(PDL glottoplasty)을 시행하였으며, 수술 후 성대 점막 진동의 향상을 통한 음성 개선효과를 연구결과로 발표하였다.<sup>8)</sup>

정확한 메커니즘은 아직 밝혀져 있지 않으나, PDL이 선택적으로 산소헤모글로빈에 흡수되어, 반흔 조직의 혈관 증식에 영향을 미친다고 생각하고 있다. 또한 반흔 혈관에 열과 응고 괴사(coagulative necrosis)를 유발하여 저관류(hypoperfusion)와 저산소증(hypoxia)를 일으킨다. 이는 결국, 콜라겐의 재생성, 콜라겐 재배열 및 fibroblast의 활동에 영향을 미쳐 조직 내 콜라겐 합성을 돕는다. 지금과 같이 예상되는 기전으로 저자들은 성대 상피층 및 고유층 상부의 재생을 확인 하였으며, 이로 인한 음성개선 효과를 경험하게 되었다.

본 기관에서의 수술방법은 먼저 전신 마취 하에 현수 후두경(suspension laryngoscope)으로 성대를 노출 후, 지혈솜(bosmin cotton)으로 성대를 측면으로 밀어 성

대구를 넓게 노출하였다. 성대구의 중심부위는 600 μm flexible fiber tip을 성대 표면에 직접 접촉시켜 조사 하였으며, 성대구의 주변 부위는 1~5 mm 가량의 거리를 두어 0.75 J의 PDL을 약 60~110회 가량 수직으로 조사 하였다. PDL의 조사 횟수는 환자들의 병변 상태에 따라 달리 하였으며, 경험적으로 성대구 부위 점막의 색 변화 등이 관찰되는 시점에서 종료하였다(Fig. 6).<sup>8)</sup> 아직까지 성대 구중에서 뚜렷한 효과를 보이는 치료 방법이 없는 실정에서 PDL은 하나의 효과적인 치료방법이 될 수 있을 것으로 기대된다. 현재 PDL은 생산이 중단된 상태로 더 이상의 신규구매가 불가능 하다. 그리하여, PDL과 레이저 파장이 유사하며, 광열용해작용을 하는 532 nm-potassium titanyl phos phate(KTP) 레이저가



**Fig. 6.** Theoretical mechanism of pulsed dye laser (PDL) glottoplasty. A : Coronal section of vocal fold. Type II sulcus is noted. B : Sulcus is exposed by pushing the vocal fold to the side, and the PDL is pulsed. C : The epithelium at the center of the sulcus is detached after denaturation of the lower layer. D : Collagen realignment and neo-collagenesis. E : Restoration of normal lamina propria by physiologic tissue remodeling (Hwang CS, Lee HJ, Ha JG, Cho CI, Kim NH, Hong HJ, et al. Otolaryngol Head Neck Surg. 2013 May;148(5):804-9).

이를 대체하는 한 방법이 될 수 있을 것으로 생각된다.

## 결 론

585 nm-PDL은 선택적 광응고 효과를 기전으로 하여, 정상적인 성대 점막은 최대한 보존한 채, 병변의 미세혈관 응고를 유발한다. 이는 성대 점막 파동을 유지하게 하여, 후두미세 수술 후 음성 보존에 우수한 결과를 보이고 있다. 이에 PDL은 양성 후두 질환의 치료에 있어서 효과적이며, 안전한 치료 방법이 될 것으로 생각된다.

중심 단어 : 후두미세수술 · 음성 · 성대 · 레이저.

## REFERENCES

- 1) orelli JG, Tan OT, Garden J, Margolis R, Seki Y, Boll J, et al. Tunable dye laser (577 nm) treatment of port wine stains. *Lasers Surg Med* 1986;6:94-9.
- 2) McMillan K, Shapshay SM, McGilligan JA, Wang Z, Rebeiz EE. A 585-nanometer pulsed dye laser treatment of laryngeal papillomas: preliminary report. *Laryngoscope* 1998;108(7):968-72.
- 3) Kim HT, Auo HJ. Office-based 585 nm pulsed dye laser treatment for vocal polyps. *Acta Otolaryngol* 2008;128(9):1043-7.
- 4) Byeon HK, Han JH, Choi BI, Hwang HJ, Kim JH, Choi HS. Treatment of hemorrhagic vocal polyps by pulsed dye laser-assisted laryngomicrosurgery. *Biomed Res Int* 2015; 2015:820654. doi: 10.1155/2015/820654.
- 5) Franco RA Jr, Zeitels SM, Farinelli WA, Faquin W, Anderson RR. 585-nm pulsed dye laser treatment of glottal dysplasia. *Ann Otol Rhinol Laryngol* 2003;112(9 Pt 1):751-8.
- 6) Park YM, Jo KH, Hong HJ, Choi HS. Phonatory outcome of 585 nm/pulsed-dye laser in the management of glottic leukoplakia. *Auris Nasus Larynx* 2014;41(5):459-63.
- 7) Valdez TA, McMillan K, Shapshay SM. A new laser treatment for vocal cord papilloma--585-nm pulsed dye. *Otolaryngol Head Neck Surg* 2001;124(4):421-5.
- 8) Hwang CS, Lee HJ, Ha JG, Cho CI, Kim NH, Hong HJ, et al. Use of pulsed dye laser in the treatment of sulcus vocalis. *Otolaryngol Head Neck Surg* 2013;148(5):804-9.
- 9) Gray SD, Pignatari SS, Harding P. Morphologic ultrastructure of anchoring fibers in normal vocal fold basement membrane zone. *J Voice* 1994;8(1):48-52.
- 10) Hirano M, Kakita Y. Cover-body theory of vocal fold vibration. In: Daniloff R. G., editor. *Speech Science*. San Diego, Calif, USA: College-Hill Press;1985. p.1-46.
- 11) Catten M, Gray SD, Hammond TH, Zhou R, Hammond E. Analysis of cellular location and concentration in vocal fold lamina propria. *Otolaryngol Head Neck Surg* 1998;118(5):663-7.
- 12) Elizabeth EL, Ciara L, Susan L. Vocal Fold Epithelial Barrier in Health and Injury: A Research Review. *Journal of Speech, Language, and Hearing Research*, October 2014; 57:1679-91.
- 13) Benninger MS, Alessi D, Archer S, Bastian R, Ford C, Koufman J, et al. Vocal fold scarring: Current concepts and management. *Otolaryngol. Head Neck Surg* 1996;115(5):474-82.
- 14) Bouzari N, Davis SC, Nouri K. Laser treatment of keloids and hypertrophic scars. *Int J Dermatol* 2007;46(1):80-8.
- 15) Mortensen MM, Woo P, Ivey C, Thompson C, Carroll L, Altman K. The use of the pulse dye laser in the treatment of vocal fold scar: a preliminary study. *Laryngoscope* 2008; 118(10):1884-8.
- 16) Lin Y, Yamashita M, Zhang J, Ling C, Welham NV. Pulsed dye laser-induced inflammatory response and extracellular matrix turnover in rat vocal folds and vocal fold fibroblasts. *Lasers Surg Med* 2009;41(8):585-94.