

양측 경부 부종 및 동통을 주소로 내원한 6세 남자 : 이하선 기종 1예

대진의료재단 분당제생병원 이비인후과
이상민 · 고범준 · 김강현 · 박영민

A Case of 6-Year-Old Male with Bilateral Pneumoparotid

Sang Min Lee, MD, Bumjun Ko, MD and Young Min Park, MD, PhD

Department of Otorhinolaryngology, Bundang Jesaeng Hospital, Deajin Medical Center, Seongnam, Korea

— ABSTRACT —

Pneumoparotid is a rare cause of enlargement of the parotid gland that may result in pneumoparotitis with pain and swelling. The management of this condition is unclear and ranges from simple counseling to parotidectomy. We report a case of 6-year-old male with bilateral pneumoparotid, presenting with bilateral parotid swelling and pain. His symptoms recovered spontaneously with supportive care. In this article, we report a case of pneumoparotid with review of literatures. (J Clinical Otolaryngol 2015;26:292-296)

KEY WORD : Pneumoparotid.

서 론

이하선 내로 공기가 주입되어 발생하는 이하선 종대에 대해서 기존 문헌에 다양한 질환명으로 보고 된 바 있다.¹⁾ 그 중에서 이하선 기종은 병인과 관련하여 가장 타당하다고 여겨지기 때문에 가장 널리 사용되고 있다. 관악기 연주자나 유리 직공인의 경우처럼 증가된 구강 내 압력으로 인해 공기가 주입되어 발생하는 것으로 알려져 있으나, 이하선 관 자체의 기능 부전으로 인해 발생하기도 한다.²⁻⁴⁾ 이하선 기종은 이하선 종대의 흔치 않은

원인이며 이로 인해 이하선 부위의 통증과 지속적인 부종을 보이기도 한다. 이하선 기종의 치료에 대해서는 아직 확립되지 않은 상태이나 단순 상담에서부터 이하선 절제술에 이르기까지 다양한 방법이 보고 되었다. 저자들은 소아 환자에서 발생한 양측 이하선 기종 1예를 보고하면서 이 질환에 대한 관련 문헌을 고찰하고자 한다.

증 례

특히 내과적 과거력이 없는 6세 남아가 3일 전부터 발생한 양측 경부 종물 및 동통을 주소로 외래 내원하였다. 신체 검진상 양측 이개 하방에 동통을 동반한 약 1.5 cm 크기의 종물이 촉진되었고, 양측 경부 림프절염 의심 하에 1주간 항생제 치료를 시행하였고 우측은 더 이상 종물이 촉진되지 않았고, 좌측은 크기와 통증이 감소되는 양상이었다. 1주 후 다시 외래 내원하였을 때 1주 전과 비교하였을 때 증상 호전 되지 않아, 초음파 검사

논문접수일 : 2015년 8월 28일

논문수정일 : 2015년 9월 24일

심사완료일 : 2015년 10월 21일

교신저자 : 박영민, 13590 경기도 성남시 분당구 황새울로341번길 23 대진의료재단 분당제생병원 이비인후과

전화 : (031) 779-0599 · 전송 : (031) 779-0265

E-mail : autumnfe@daum.net

를 계획하였다. 초음파 검사에서 이하선 부위 및 양측 경부 level II에 다수의 커져있는 림프절이 보였으나 이하선 등의 침범에 병적의 변화는 관찰되지 않았다(Fig. 1). 2주간의 항생제 치료 후에 종물의 크기는 감소하지 않았으나 동반되어 있던 동통은 호전되어 비 특이적인 바이러스성 림프절염 의심 하에 경과 관찰 하기로 하였다.

2주 후 환아는 양측 경부 부종이 심해져 다시 내원하였고, 신체 검진상 양측 경부에 피하기중 소견을 보여 촬영한 X-ray 영상에서 양측 경부, 좌측 흉벽, 양측 턱 밑샘 부위에서 피하 기종이 관찰되었다(Fig. 2). 이어 시행한 경부 CT에서 좌측 이하선 내부에 2 cm 크기의 공기 주머니와 양측 스텐슨관에 기종성의 변화가 관찰되었다(Fig. 3). 상기 영상학적 소견을 바탕으로 양측 이하선 기종으로 진단하였고 환자 및 보호자에게 질환에 대한 경과를 설명한 후 증상 호전되어 외래 추적 관찰 중이다.

고 찰

이하선 기종은 염증의 동반됨과 관계 없이, 이하선 내에 공기가 있는 것을 일컫는다. 이하선관이 정상적으로 공기와 침의 역류를 막는 기전은 첫번째로, 관의 직경보다 관 입구의 직경이 더 작고 두번째로, 구강내 압력이 올라갈 때 관 입구를 덮고 있는 여분의 점막 주름에 의해서 보호되는 기전, 세번째로, 교근에 의해 이하선관이 자연적으로 압박 되기 때문이라고 알려져 있다. 이러한 방어 기전에도 평소 2~3 mm Hg 정도의 구강내 압력이 약 150 mm Hg으로 증가하게 되면 이하선관을 통해 공기가 주입되어 이하선 기종이 발생하게 된다.¹⁵⁾ 따라서 유리를 만드는 직공이나 관악기를 다루는 일처럼 직업적인 요인이 병의 발병과 관련이 큰 것으로 알려져 있다.^{5,6)} 본 케이스의 경우 위에서 언급되었던 이하

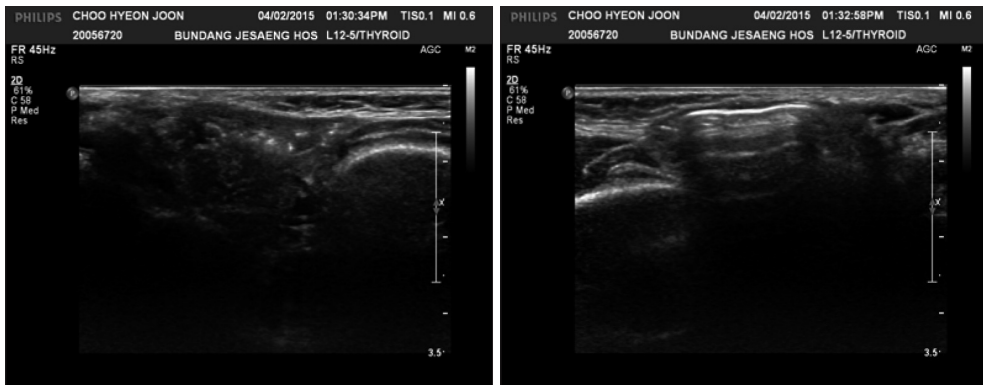


Fig. 1. US findings. Definite pathologic lesion was not observed at initial OPD visit.

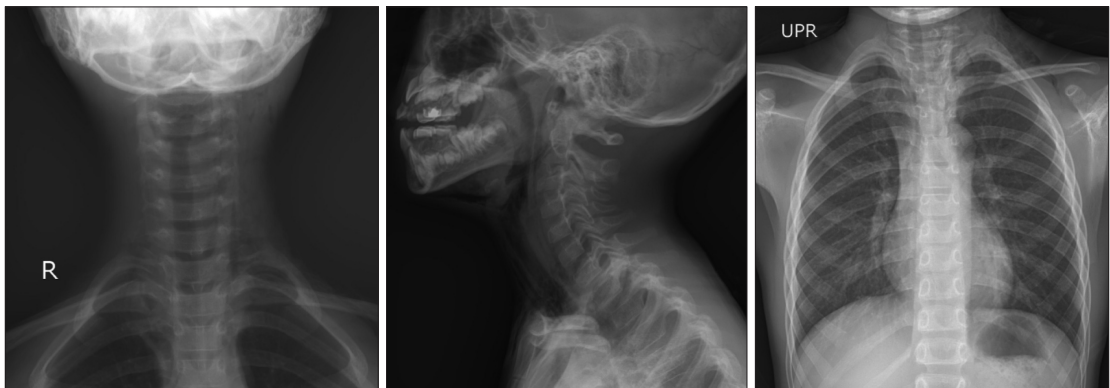

Fig. 2. Neck AP/Lat and Chest PA. Subcutaneous emphysema was observed in the neck and chest.

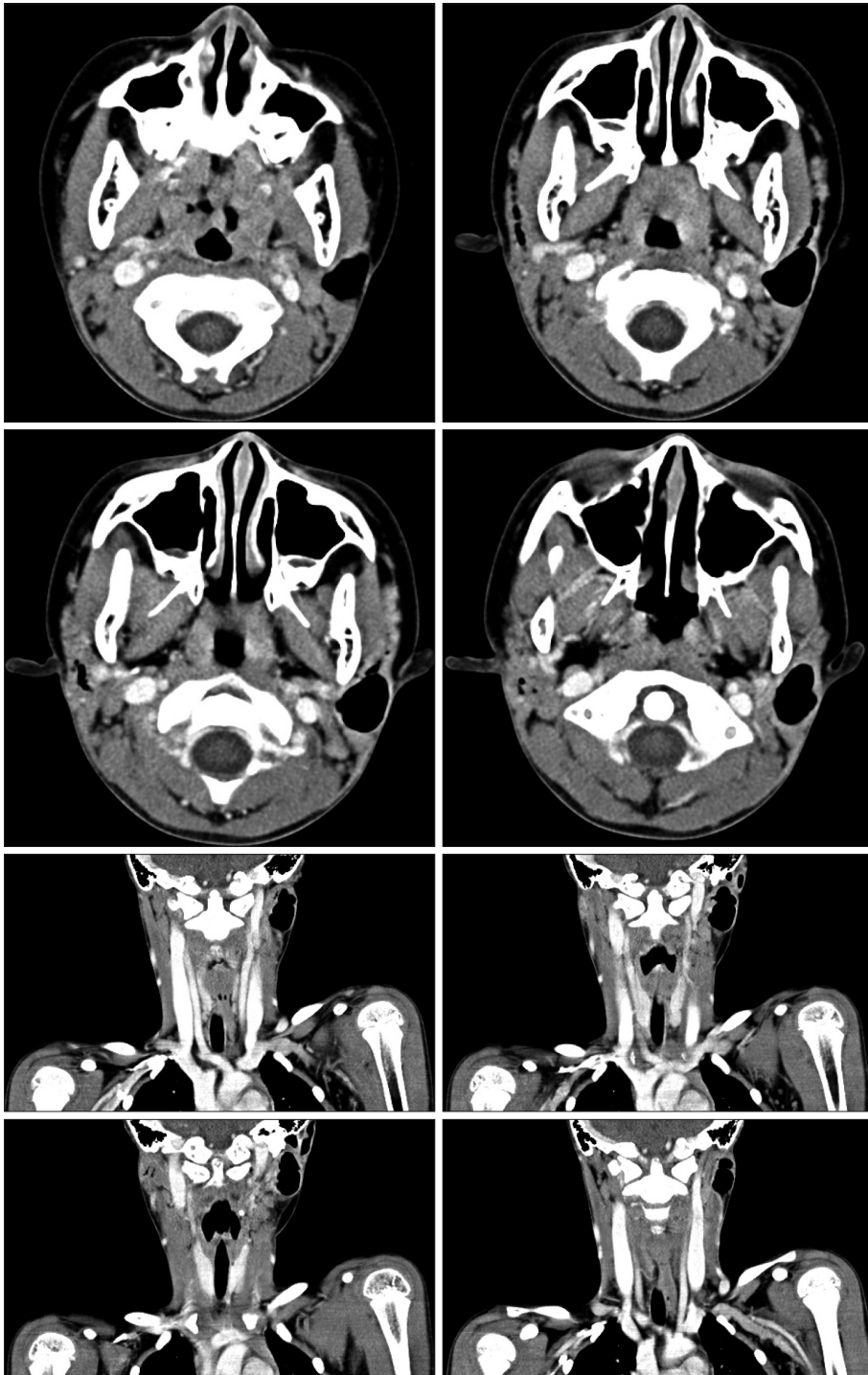


Fig. 3. CT findings. Stenson's ducts were dilated and filled with air. Air pocket was observed in both parotid parenchyme.

선 기종을 일으킬 수 있는 과거력, 구강내 압력을 높이는 특이 행동 혹은 원인 인자에 대해서 밝혀진 바는 없다. 다만 양치를 하거나, 치과적 치료 중에서도 발생 가능하고,⁷⁾ 만성폐쇄성 폐질환 등 호흡기 증상이 심한 질환 환자에서도 계속된 기침이나, 기침을 억제하려는 행동만으로도 유발되는 사례도 보고되었다.^{1,8)} 벌어진 스텐슨 관이나, 약해진 협근 등의 해부학적 이상으로 이하선 기종을 설명할 수도 있다.^{9,10)} Calceterra¹¹⁾의 연구에 따르면 반복적인 이하선 기종을 앓는 10대의 환자를 대상으로 조영 물질을 입에 물고, 구강내 압력을 증가시키도록 하였을 때, 조영제가 스텐슨 관으로 들어가는 것이 확인 되었고, 타액선 조영도를 이용해 반대측 정상 스텐슨 관의 입구에 비해 넓어진 병변 부위의 스텐슨 관의 입구를 확인 가능하였다.

여러 저자들은 이하선 기종에 의해 발생한 피하기종의 원리에 대해서 기술하였는데, 점액 등에 의한 일시적인 스텐슨 관의 폐쇄는 관 기능 부진, 공기 또는 침의 침샘으로의 역류 등을 가져 올 수 있고, 반복된 손상은 이하선 소포(acini)의 파괴를 유발한다. 이때 공기는 하악 골의 뒤쪽 경계부터 부인두강까지 퍼져 피하기종을 유발 할 수도 있고, 인두후강이 침범되면 기종격동 또는 기흉이 생길 수도 있다.^{2,12)} 대개 환자들은 반복적인 이하선 종대를 보이며 흔히 양측성으로 상기 증상들이 나타나지만 동통을 동반하지 않을 수도 있다.^{1,5,6)} 이러한 증상들은 대개 급격히 나타나면 오래 지속되지는 않는다.

이학적 검사에서 환자가 반복적인 이하선 종대를 호소할 경우, 만성 침샘염, 자가면역 질환, 반복적인 만성 이하선염, 쇼그렌 증후군, 이하선 기종, 베게너 육아종증 등을 감별 해야 하며, 동통과 발적이 동반될 경우 감염 동반을 의심할 수 있다.

이하선 기종의 경우 대부분 통증 없이 반복적인 이하선 종대를 호소하거나, 이하선 관의 입구 부위에서 거품이 이는 침을 분비를 확인할 수도 있고 촉진시에 파열음이 관찰되기도 한다.¹²⁾ 이하선 기종시에 나타나는 상기의 증상들은 대개 간헐적으로 관찰되기 때문에 진단에 어려움을 겪기도 한다. 증상이 발현되는 사이에 진찰할 경우 대개의 검사에서 정상을 보이기 때문에 진단이 쉽지 않다. 따라서 반복적인 이하선 종대를 주소로 내원한 환자의 진찰시에 염증성 지표, 바이러스 혈청학적 검

사, 자가항체 수치 등의 검사를 시행하여 다른 원인들이 배제되었을 경우 이하선 기종의 가능성을 염두에 두고 환자에 대해 주의 깊은 경과 관찰이 필요하다.

영상검사에서는 전산화단층촬영의 경우 이하선 내의 공기 음영을 통해 진단할 수 있고, 타액선 조영술을 사용하면 타석증의 유무 및 이하선 관의 확장과 그 내부의 공기 음영을 관찰할 수 있다.^{1,5,16)} 자기공명영상 검사는 주로 이하선 기종의 합병증을 평가하는데 도움을 줄 수 있다. 초음파 영상에서는 이하선 관에서 공기 방울을 관찰하고, 또한 도플러 검사에서는 저음영의 동질의 음영을 띄는 고혈관성 병변을 관찰 할 수 도 있다.¹⁴⁾ 하지만 이상 소견을 보이지 않는 경우도 있어 진단의 어려움이 있을 수 있다.⁵⁾

일부 이하선 기종 환자의 경우, 얼굴이나 목의 피하기종, 기종격동, 기흉을 동반할 수 있다. 대부분 보존적 치료로 회복이 되지만, 일부에 있어서는 치명적일 수 있기 때문에 종격동 염과 같은 합병증이 발생하지 않도록 주의 깊게 관찰이 필요하다. 이하선 기종의 치료는 온열 압박, 수분 보충, 마사지 등의 보존적 치료를 이용하며, 구강 내 압력이 높아 질 수 있는 불을 부풀리는 행동의 경우 피하는 것이 좋다. 이차 감염이 발생했을 경우 항생제나 소염제를 사용해야 한다. 약물 치료에도 호전이 없거나 반복적인 감염이 동반된 환자에 있어서는 이하선 절찰이나 이하선 관 전위, 이하선 절제술 등의 수술적 치료도 고려해 볼 수 있다.^{5,12,13)}

결 론

공기 주입으로 인한 이하선의 종대는 흔히 발생하지 않기 때문에 진단이나 치료에 어려움을 겪을 수 있다. 임상적 소견이 확실치 않을 경우 영상학적 검사가 진단에 도움이 되며 환자의 임상 양상에 따라 단순 상담에서부터 이하선 절제술에 이르기까지 다양한 치료 방법을 고려하여야 한다.

중심 단어 : 이하선 기종.

REFERENCES

- 1) Martín GR, Herrera M, García GD, Mas A. *Pneumoparotid in childhood: report of two cases. J Oral Maxillofac*

- Surg* 1999;57(12):1468-71.
- 2) Han S, Isaacson G. *Recurrent pneumoparotid: cause and treatment. Otolaryngol Head Neck Surg* 2004;131(5):758-61.
 - 3) Saunders HF. *Wind parotitis. N Engl J Med* 1973;289(13):698.
 - 4) Reilly DJ. *Benign transient swelling of the parotid glands following general anesthesia: "anesthesia mumps". Anesth Analg* 1970;49(4):560-3.
 - 5) Curtin JJ, Ridley NT, Cumberworth VL, Glover GW. *Pneumoparotitis. J Laryngol Otol* 1992;106(2):178-9.
 - 6) Ferlito A, Andretta M, Baldan M, Candiani F. *Non-occupational recurrent bilateral pneumoparotitis in an adolescent. J Laryngol Otol* 1992;106(6):558-60.
 - 7) Goguen LA, April MM, Karmody CS, Carter BL. *Self-induced pneumoparotitis. Arch Otolaryngol Head Neck Surg* 1995;121(12):1426-9.
 - 8) McDuffie MW, Brown FH, Raines WH. *Pneumoparotitis with orthodontic treatment. Am J Orthod Dentofacial Orthop* 1993;103(4):377-9.
 - 9) Brown FH, Ogletree RC, Houston GD. *Pneumoparotitis associated with the use of an air-powder prophylaxis unit. J Periodontol* 1992;63(7):642-4.
 - 10) David ML, Kanga JF. *Pneumoparotid in cystic fibrosis. Clin Pediatr* 1988;27(10):506-8.
 - 11) Brodie HA, Chole RA. *Recurrent pneumosialadenitis: a case presentation and new surgical intervention. Otolaryngol Head Neck Surg* 1988;98(4):350-3.
 - 12) Telfer MR, Irvine GH. *Pneumoparotitis. Br J Surg* 1989;76:978.
 - 13) Calcaterra TC, Low J. *Pneumoparotiditis: an unusual case of parotid gland swelling. Arch Otolaryngol* 1973;97:468-9.
 - 14) Potet J, Arnaud FX, Valbousquet L, Pons EU, Weber GD, Thome A, et al. *Pneumoparotid, a rare diagnosis to consider when faced with unexplained parotid swelling. Diagnostic and Interventional Imaging* 2013; 94:95-7.
 - 15) Lee KG, Lee JB, Kim BY, Hong SD. *A case of pneumoparotid: initially presented with viral Parotitid. Korean J Otorhinolaryngol-pHead Neck Surg* 2012;55:721-3.
 - 16) Goh EK. *Clinical study of parotid tumors. J Clinical Otolaryngol* 1990;1(2):92-100.