

# 골결손을 동반한 고위 경정맥구 박동성 이명의 수술적 치료 1예

성균관대학교 삼성창원병원 이비인후과학교실

고영범 · 부성현

## A Case of Surgical Repair Using Cartilage for Pulsatile Tinnitus due to the Dehiscent High Jugular Bulb

Young-Bum Ko, MD and Sung Hyun Boo, MD

Department of Otorhinolaryngology Head & Neck Surgery, Samsung Changwon Hospital, Sungkyunkwan University School of Medicine, Changwon, Korea

### — ABSTRACT —

A high jugular bulb is usually asymptomatic and incidentally found during otologic examination. But high jugular bulb dehiscence may cause vascular pulsatile tinnitus. It is thought to be one of the treatable cause of venous pulsatile tinnitus, but there were previous 2 case reports of surgical treatment for pulsatile tinnitus due to high jugular bulb dehiscence in Korean literature. The authors present a case of pulsatile tinnitus owing to dehiscent high jugular bulb which has been successfully treated by surgical reconstruction. We used conchal cartilage piece as a reconstruction material. The procedure was simple and easy to introduce and worth for it. (J Clinical Otolaryngol 2014;25:56-60)

KEY WORDS : Tinnitus · Jugular vein · Surgery.

## 서 론

박동성 이명은 심장 박동이나 심박출량의 변화에 따라 리듬과 크기가 변하며 두경부의 혈관 병변이나 심계항진을 동반하는 고혈압, 빈혈, 갑상선 기능 항진 등과 같은 전신질환이 원인이 될 수 있다. 고위 경정맥구는 박동성 이명을 유발하는 원인중 하나로 알려져 있으며<sup>1)</sup> 특히 골결손이 있을 경우 이를 교정하면 이명을 줄일 수 있을 것으

로 기대될 수 있을 것이다. 그러나 과거에는 고위 경정맥구에 의한 박동성 이명이나 전음성 난청 수술에 대해서 수술후 재발과 수술시 출혈의 위험성 때문에 주로 보존적 치료를 권유하는 경우가 많았다.<sup>2,3)</sup>

본 증례는 46세 여자 환자로 1년 이상 지속되는 우측 박동성 이명을 주소로 본원에 내원하였으며 측두골 전산화단층촬영 결과 우측의 골결손을 동반한 고위 경정맥구가 발견되어 이개연골을 사용하여 고위 경정맥구 결손 부위를 재건하는 수술을 시행받은 이후 박동성 이명의 현저한 호전을 보였기에 문헌고찰과 함께 보고하는 바이다.

논문접수일 : 2013년 10월 29일

논문수정일 : 2013년 11월 20일

심사완료일 : 2014년 3월 13일

교신저자 : 부성현, 630-552 경남 창원시 마산회원구 팔용로 158 성균관대학교 삼성창원병원 이비인후과학교실

전화 : (055) 290-6563 · 전송 : (055) 290-6465

E-mail : descent@skku.edu

## 증 례

45세 여자 환자가 내원 1년 전부터 시작된 우측 귀의 이명을 주소로 내원하였다. 이명은 심장이 뛰는 규칙적인 박

동성 이명으로 하루 종일 지속되며 주로 밤에 심해져 환자는 일상생활 및 수면에 심한 불편감을 호소하고 있었다. 이내시경을 통해 우측 고막을 살펴본 결과 고막 후방으로 푸른 음영의 종괴가 관찰되었다(Fig. 1). 이학적 검사상 경부, 귀 주변, 안구 주변의 청진기 검사에서 객관적 이명을 들을 수 없었다. 우측으로 고개를 돌릴 때 이명의 크기가 감소하고 좌측으로 고개를 돌리면 커지는 양상을 보였고 우측 내경정맥 부위를 손으로 압박하면 이명의 크기가 많이 줄어들었다. 환자는 이명 외에 우측에 약간의 이충만감도 같이 호소하였다. 그 외 전신 질환의 과거력이나 약물 복용력은 없었다. 환자의 혈액학적 검사, 혈청학적 검사, 소변검사에서 모두 정상 소견을 보였다. 청력 검사에서 우측의 저음역에서 약간 떨어져 있는 전음성 난청 소견이 있었으며(Fig. 2A) 이로 인한 이충만감이 존재하는 것으로 생각되었다. 이명도 검사에서는 우측귀의 250 Hz에서 일치되고 30 dB SL을 가진 이명을 호소하였다. 측두골 전산화단층촬영 소견상 골결손을 동반한 우측 고위 경정맥구의 침부가 정원창와까지 올라와 있는 소견이 관찰되었다(Fig. 3). 침부의 연조직 음영이 혈관성 종물 등의 다른 혈관성 이명을 일으킬 수 병변을 감별을 위해 시행한 두경부 혈관자기공명영상에서는 고위 경정맥구를 제외한 다른 이상 소견은 보이지 않았다. 환자는 이명으로 인한 일상생활과 수면에 불편감을 심하게 호소하여 이

에 대한 수술적 치료를 계획하고 전신마취하에 후이개 접근법으로 수술을 진행하였다. 먼저 골결손 부위의 재건을 위해 이개정(cavum concha)의 연골을 적당한 크기로 잘라내었고 유양동피질에서 diamond drill을 이용하여 골분(bone dust)을 소량으로 일부 채취하였다. 출혈이 안 되도록 고막외이도 피관을 조심스럽게 들어올리고 난 후 정원창와까지 올라와 있는 골결손이 동반된 고위 경정맥구를 확인할 수 있었다(Fig. 4A). 고위 경정맥구와 정원창와 사이를 분리시키고 난 다음에 골결손된 부위를 덮

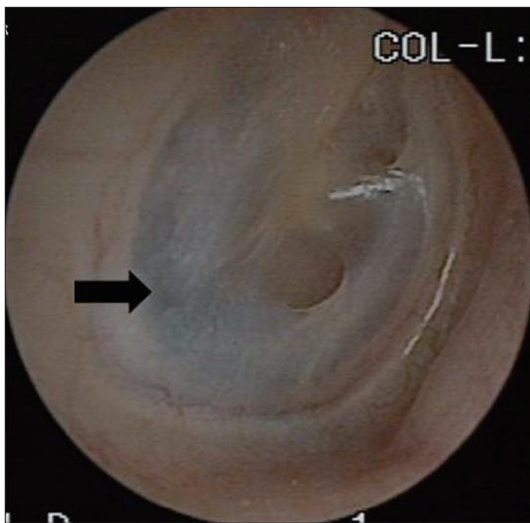


Fig. 1. The preoperative endoscopic finding of right tympanic membrane. There shows bluish mass in posteroinferior quadrant of middle ear (arrow).

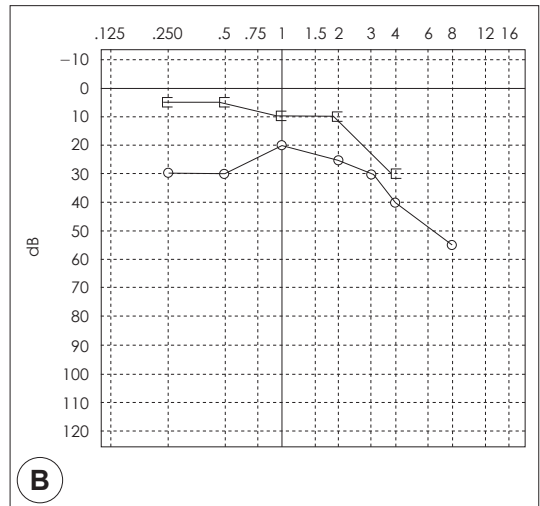
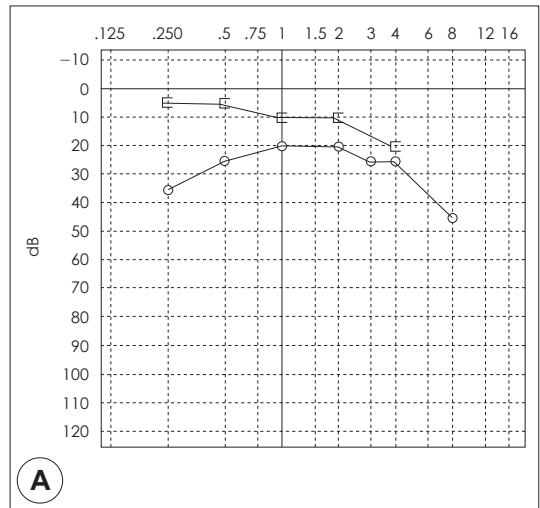
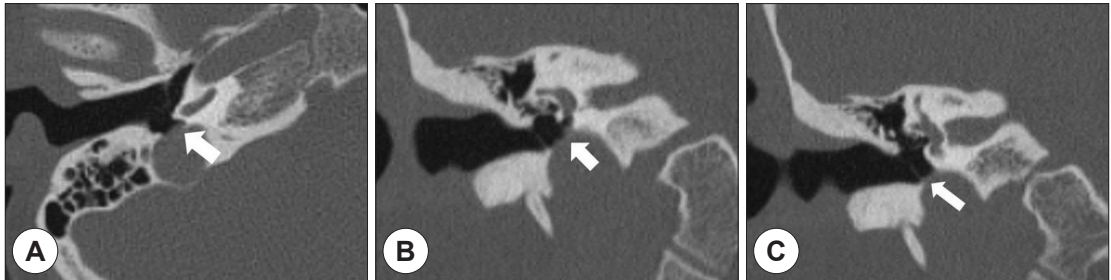


Fig. 2. Pure tone audiogram of the patient. A : Initial audiogram showed lower tone conductive hearing loss. B : Postoperative audiogram shows equivocal conductive hearing loss after 1 year of surgery.

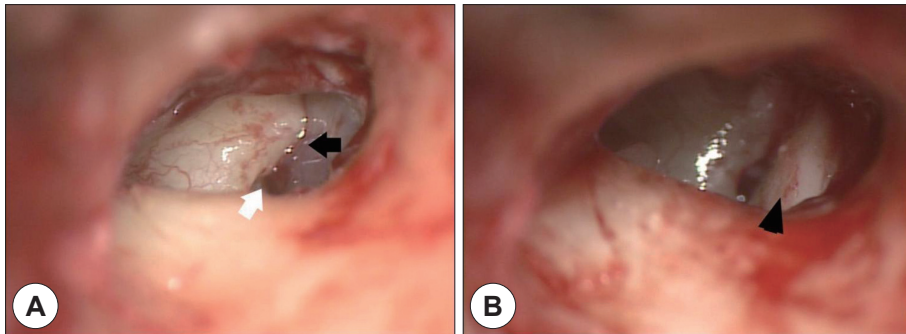
고자 이개연골을 삽입하였는데 약간 오목한 면이 경정맥구를 덮도록 위치시킨 후에 연골을 살짝 제끼고 경정맥구 위에 골분을 뿌려 충분히 덮히도록 하고 다시 연골을 제자리에 위치시키고 연골을 조심스럽게 눌러 아랫쪽으로 편위시켰다(Fig. 4B). 연골 위를 측두골 근막으로 덮은 다음에 정원창와와 연골 사이에 gelfoam을 삽입하고 fibrin glue를 뿌려 연골을 고정시킨 후 고막외이도 피판을 제 위치로 돌리고 수술을 종료하였다. 수술 중 출혈은 거의 발생하지 않았고 다른 합병증도 없었다. 환자는 마취에서 깬 이후 수술 이전보다 이명이 많이 줄어들었다고 하였고 술후 6일째 이명에 대한 불편함 없이 퇴원하였다. 수술 후 1년째에도 이명으로 인한 일상생활에서의 불편감은 없는 상태이나 약간의 이충만감은 아직 남아 있다고 하여 순음청력검사결과 우측의 저음역 전음성 난청 소견은 큰 변화 없는 상태로(Fig. 2B) 현재 외래추적관찰 중에 있다.

## 고 찰

고위 경정맥구는 1914년 Page<sup>4)</sup>에 의해 처음 보고되었으며, 보고자에 따라 정의가 조금씩 차이가 있지만 전통적으로는 경정맥구의 침부가 고막 하륜의 상방보다 높게 위치할 때를 의미한다.<sup>5)</sup> 한편 Wadin과 Wilbrand<sup>6)</sup>는 경정맥와(jugular fossa)의 천정이 정원창의 하부 경계보다 상부에 위치하는 것으로 하였고, Atilla 등<sup>7)</sup>은 경정맥구가 와우의 기저회전부보다 위에 도달할 때라고 정의하였다. 과거에는 고위 경정맥구의 발견이 주로 해부학적 조사를 통해 이루어져 발생 빈도가 3.5~6% 정도라 하였지만<sup>5)</sup> 전산화단층촬영을 이용한 방사선학적 조사에서 그 발견 빈도가 높아져 Wadin 등<sup>6)</sup>은 24%라고 보고하였고 우리나라의 경우 Park 등<sup>8)</sup>은 23.9%의 빈도를 보인다고 하였다. 고위 경정맥구에서 골결손이 발생하는 경우는 드물어 그 빈도는 0.5~3.9% 정도라고 알려져 있다.<sup>7,9)</sup> 대개



**Fig. 3.** Axial (A) and coronal (B, C) imaging of temporal bone CT scan shows right side dehiscent high jugular bulb (arrow), extending to the mesotympanum. The dehiscent high jugular bulb is reached at round window niche (A, B). Contact of the jugular bulb with the tympanic membrane is also seen (C).



**Fig. 4.** Operative findings. A : The bluish pale high jugular bulb (black arrow) was exposed in posteroinferior portion of right middle ear cavity. It was close to the round window niche (white arrow). B : The harvested conchal cartilage (black arrowhead) was positioned between round window niche and high jugular bulb and it was placed over high jugular bulb after sealing with bone dust.

고위 경정맥구는 여자에서 남자보다 1.5배 호발하고 우측이 좌측보다 2배 정도 많이 발생한다고 보고되는데 그 이유는 우측의 S자형 정맥동이 좌측보다 크고 우측 경정맥을 통한 혈류량이 좌측보다 약 2배에 달하기 때문이다.<sup>10)</sup> 본 증례도 여자에서 발생한 우측 고위 경정맥구였다.

대부분의 고위 경정맥구는 무증상인 경우가 많아서 주로 이과적 검사를 하면서 또는 중이 수술을 하면서 우연히 발견되는 경우가 많지만 증상이 있는 경우 박동성 이명이 가장 흔하게 호소하는 증상이다. 그 외에도 전음성 난청, 이충만감, 어지러움, 감각신경성 난청 등을 초래할 수 있는데 이런 증상들은 고위 경정맥구의 발생 위치와 관련이 깊다.<sup>1)</sup> 고위 경정맥구는 측두골 전산화단층촬영검사로 대부분 진단이 되며 부가적으로 혈관기형이나 혈관성 종양과의 감별을 위해 초음파, 혈관조영술 및 두경부 자기공명영상 등이 필요할 수 있다.

고위 경정맥구로 인한 전음성 난청이나 이명에 대한 치료는 수술중에 발생할 수 있는 출혈 위험성 때문에 과거 국내 문헌에서는 보존적인 치료가 주로 행해졌다.<sup>2,3)</sup> 그러나 최근 문헌고찰에서는 골결손을 동반한 고위경정맥구에 대한 몇 가지 치료방법들이 소개되었으며 이에 는 경정맥 결찰,<sup>11)</sup> 경피적 내혈관성 코일 색전술(transcatheter endovascular coil embolization),<sup>12)</sup> 경정맥 스텐트를 이용한 코일 색전술(transvenous stent assisted coil embolization),<sup>13)</sup> 경미로하 접근 및 안면신경하 접근을 통한 수술적 처치,<sup>14)</sup> 근막, 연골막, 연골, 골편 등을 이용한 하고실 재건 등<sup>9,10,15-17)</sup>이 있다.

Robin<sup>15)</sup>은 골결손이 동반된 고위 경정맥구로 인한 전음성 난청을 호소하는 환자에서 연골이식을 통한 하고실을 재건하였고 Glasscock 등<sup>10)</sup>도 측두골 골편을 이용하여 하고실을 재건하였으나 청력 호전은 보이지 않았다. 최근 El-Begermy와 Rabie<sup>16)</sup>는 박동성 이명의 치료에서 이주연골과 근막, 골분(bone dust)를 이용한 하고실 재건법으로 7명중 5명에서 이명이 향상되는 결과를 보였다고 보고하였다. 우리나라에서는 고위 경정맥구에 의한 박동성 이명의 수술적인 치료보고가 극히 드물어 Park 등<sup>10)</sup>이 내경 정맥 결찰을 시행하였고 Shin 등<sup>17)</sup>이 측두골 골편을 이용하여 하고실을 재건한 방법을 보고하여 아직 연골을 이용한 하고실 재건법은 보고된 적이 없었다. 내경정맥 결찰은 고위 경정맥구에 의한 박동성 이명을 치료

하는데 효과적이기는 하나 침습적인 방법이고 술전에 반대편의 정맥흐름이 정상임을 확인해야 하고 두개내압 상승의 부작용이 발생할 수 있어 시행하기에 부담스러울 수 있다.<sup>18)</sup> 골편을 이용한 하고실 재건법은 연골을 이용하는 방법과 비슷하지만 유양동 피질에 흔적을 남겨야 하고 골편의 두께를 조절하기가 연골보다 힘들다는 단점이 있다. 그러나 이개연골은 채취하기 간편하고 조각하기 쉬운 재료로서 크기와 두께를 조절하기 쉽고, 비교적 감염에 대한 내성이 강하여 안정되고 유연한 구조적인 장점이 있어 하고실을 재건하는 데 있어서 유용하게 사용될 수 있었으며 수술 술기도 간단하게 할 수 있었다. 또 연골로 막기 전에 골분을 경정맥구에 덮고 그 위에 근막을 다시 덮어 3층의 보호막을 만들어 충분히 골결손된 부위를 지지할 수 있게 하였다. 수술 직후에 박동성 이명은 현저하게 감소하여 환자는 만족하였고 수술후 1년이 지난 후에도 이명이 현저하게 줄어든 상태를 유지하고 있었다.

고위 경정맥구에 의한 전음성 난청의 기전으로 현재까지 알려져 있는 것이 1) 고막과 붙어있는 경우 2) 이소골 연쇄를 방해하는 경우 3) 정원창와를 폐쇄하는 경우가 있으며<sup>1)</sup> 이 중 3)의 경우가 가장 많은 원인을 차지한다고 하였다.<sup>6)</sup> 본 증례에서도 고막과 고위 경정맥구가 붙어 있으면서 정원창와를 폐쇄하는 소견이 있었다. 수술 후에도 저음역의 전음성난청이 완전히 교정되지 못하였는데 그 이유로 삽입한 연골편이 정원창와와 고위 경정맥구를 분리시켰지만 이차적인 정원창와 폐쇄효과와 연골편이 고막과 일부 붙어 있어 이로 인한 전음기전의 강직효과가 나타난 것으로 생각되어 추후 유사 증례를 수술할 때에는 이를 고려하는 것이 좋을 것으로 여겨진다.

저자들은 본 증례에서의 이개연골을 이용한 하고실 재건법이 고위 경정맥구에 의한 박동성 이명의 치료에 한가지 좋은 방법이라고 생각되며, 또한 고위 경정맥구에 의한 박동성 이명은 치료효과가 높은 질환으로 적극적인 수술적 접근을 고려해보는 것이 좋겠다.

중심 단어 : 이명 · 경정맥구 · 수술.

## REFERENCES

- 1) Weiss RL, Zahtz G, Goldofsky E, Parnes H, Shikowitz MJ. High jugular bulb and conductive hearing loss. *Laryngoscope* 1997;107(3):321-7.

- 2) Ahn SY, Kim BY, Kang MG, Choi SS. *Conductive hearing loss secondary to a high jugular bulb in a pediatric patient. J Clin Otolaryngol* 2006;17(2):248-52.
- 3) Yoon YJ, Yang YS, Lee SH, Choi SC. *A case of high jugular bulb associated with conductive hearing loss. Korean J Otolaryngol-Head Neck Surg* 2002;45(12):1184-7.
- 4) Page JR. *A case of probable injury to the jugular bulb following myringotomy in an infant 10 months old. Ann Otol Rhinol Laryngol* 1914;23:161-3.
- 5) Overton SB, Ritter FN. *A high placed jugular bulb in the middle ear: a clinical and temporal bone study. Laryngoscope* 1973;83(12):1986-91.
- 6) Wadin K, Wilbrand H. *The topographic relations of the high jugular fossa to the inner ear. Acta Radiol Diagn* 1986;27(3):315-24.
- 7) Atilla S, Akpek S, Uslu S, Ilgit ET, Isik S. *Computed tomographic evaluation of surgically significant vascular variations related with the temporal bone. Eur J Radiol* 1995;20(1):52-6.
- 8) Park CK, Park YJ, Yoon SD, Kim SH, Lee BD, Chang HS, et al. *Otolaryngologic analysis of high jugular bulb using temporal bone computed tomography. Korean J Otolaryngol-Head Neck Surg* 1997;40(9):1256-61.
- 9) Huang BR, Wang CH, Young YH. *Dehiscent high jugular bulb: a pitfall in middle ear surgery. Otol Neurotol* 2006;27(7):923-7.
- 10) Glasscock ME, Dickens JR, Jackson CG, Wiet RJ. *Vascular anomalies of the middle ear. Laryngoscope* 1980;90(1):77-88.
- 11) Park SN, Park KH, Im DJ, Yeo SW. *A case of pulsatile tinnitus with high jugular bulb treated by ligation of internal jugular vein. Korean J Otorhinolaryngol-Head Neck Surg* 2007;50(12):1152-6.
- 12) Kondoh K, Kitahara T, Mishiro Y, Okumura S, Kubo T. *Management of hemorrhagic high jugular bulb with adhesive otitis media in an only hearing ear: transcatheter endovascular embolization using detachable coils. Ann Otol Rhinol Laryngol* 2004;113(12):975-9.
- 13) Yoon BN, Lee TH, Kong SK, Chon KM, Goh EK. *Management of high jugular bulb with tinnitus: transvenous stent-assisted coil embolization. Otolaryngol Head Neck Surg* 2008;139(5):740-1.
- 14) Couloigner V, Grayeli AB, Bouccara D, Julien N, Sterkers O. *Surgical treatment of the high jugular bulb in patients with Meniere's disease and pulsatile tinnitus. Eur Arch Otorhinolaryngol* 1999;256(5):224-9.
- 15) Robbin PE. *A case of upwardly situated jugular bulb in the left middle ear. J Laryngol* 1972;86(12):1241-6.
- 16) El-Begermy MA, Rabie AN. *A novel surgical technique for management of tinnitus due to high dehiscent jugular bulb. Otolaryngol Head Neck Surg* 2010;142(4):576-81.
- 17) Shin SO, Moon YE, Yoo SD, Kim MS. *A case of Pulsatile Tinnitus from dehiscent high jugular bulb treated by reconstruction of the hypotympanum. Korean J Otorhinolaryngol-Head Neck Sur* 2008;51(8):751-4.
- 18) Chon KM, Goh EK, Lee IW, Moon YI, Lee BJ, Roh HJ, et al. *Intracranial and inner ear diseases discovered during the management of tinnitus. J Clinical Otolaryngol* 2002;13(1):56-64.