

## 내시경 갑상선 수술

한국원자력의학원 원자력병원 이비인후-두경부외과

이 병 철

### Endoscopic Thyroidectomy

Byeong Cheol Lee, MD

Department of Otolaryngology-Head and Neck Surgery, Korea Cancer Center Hospital, Seoul, Korea

#### 내시경 갑상선 수술을 하는 목적

초창기 내시경 갑상선 수술이 여러 방법으로 시도되었던 이유는 Open thyroidectomy 후 필수적으로 생길 수밖에 없는 목 앞의 Scar 없이, 최소한의 침습적인 방법으로 갑상선 수술을 하자는 것이 목적이었다. 그래서 여러 가지 방법이 개발되고 시행되어 왔는데, 결과적으로는 그 어떠한 내시경 갑상선 수술도 Open Thyroidectomy 보다 덜 침습적일 수는 없다는 것이다. 그럼에도 불구하고 점점 더 많은 내시경 갑상선 수술이 시행될 수 있는 이유는 환자는 수술직후 좀더 긴 회복기간이 필요하지만 장기적으로 볼 때 흉터 없는(흉터가 겹으로 보이지 않는) 내시경 수술이 환자에게 큰 만족을 줄 수 있기 때문일 것이다.

#### 저자의 내시경 수술 경험

저자는 2002년부터 Open thyroidectomy를 시작했고, 2008년부터 TA(Transaxillary Approach)를 이용한 내시경 수술을 시작했다. 처음에는 아주 안전하게 보이는

교신저자: 이병철, 139-706 서울 노원구 공릉2동 215-4  
한국원자력의학원 원자력병원 이비인후-두경부외과  
전화: (02) 970-2357 · 전송: (02) 970-2450  
E-mail: bcleemd@gmail.com

micropapillary carcinoma만을 선택해서 시행하다가, 점점 수술 적응증을 넓혀가다 보니 Total thyroidectomy의 필요를 느끼게 되었다. 물론 TA를 양쪽으로 시행해서 Total thyroidectomy를 시행할 수도 있었으나, 수술 과정이 너무 번거로워 보여서 한 Field에서 Total thyroidectomy를 할 수 있는 BABA(Bilateral Axillo-Breast Approach)에 관심을 가지게 되었고 이후 2010년부터 BABA를 이용한 수술 경험도 같이 쌓아 나갔다. 2011년경 BABA를 이용해서 쌓은 Gas insufflation 경험을 바탕으로 Gas를 이용하되 Approach는 TA와 비슷하면서도 Skin Flap을 적게 들 수 있는 UABA(Unilateral Axillo-Breast Approach)의 아이디어를 같이 근무하고 있는 이명철 선생으로부터 듣게 되었고, 이후 TA, BABA, UABA, 3가지 접근법을 환자의 상황에 따라 선택해서 수술하고 있다.

#### 내시경 갑상선 수술의 적응증

내시경 갑상선 수술의 일반적인 적응증을 정리하면 아래와 같다.

1. 미용적 문제를 일으키는 benign : 크기는 경험에 따라 다양할 수 있지만 4~5 cm 이상일 경우는 Transaxillary Approach가 수술시야가 넓고, 기구 쓰기가 제일 편하다.
2. 너무 크지 않은 Follicular Neoplasm : 이 경우는 후에 Pathologic Report에 따라 Completion Thyroidectomy

my가 필요할 수 있으므로 Midline Approach를 하는 BABA는 추천되지 않는다. 내시경을 이용한 같은 필드 재수술은 아주 어렵기 때문이다.

3. 림프절 전이 없는 Intrathyroidal micropapillary carcinoma without Lymph node metastasis : 초창기에는 갑상선 암을 내시경으로 하는 것에 이견이 좀 있었지만 현재는 갑상선내 국한되어 있고, 술전 검사에서 림프절 전이만 없다면 내시경 수술에 문제는 없다는 consensus는 얻은 것 같다.

내시경 갑상선 수술의 확장 적응증은 아래와 같다.

1. Mild Extracapsular Extention 의심되는 Micropapillary Carcinoma
  2. 1, 2개의 전이가 있는 Micropapillary Carcinoma
- 약간 진행된 갑상선 암에서도 내시경수술이 가능하며 예후에 큰 영향은 주지 않는다고 생각한다. 다만 이런 경우에는 Total thyroidectomy를 해야 하고, 이후 High dose Radioiodine Therapy를 하는 것이 안전하다.

다. 수술 받으러 왔다면 이미 시행해서 왔을 것이다.

4. Computed Tomography(CT) : Open thyroidectomy 때는 굳이 CT 촬영하지 않고서도 갑상선수술을 시행하였지만 내시경수술에는 필수적이다. 첫 번째 이유는 아무래도 Open thyroidectomy 보다 시야가 좁고, Orientation 이 헷갈리기 쉬운 내시경 수술에서 Thyroid Gland의 크기와 위치, 형태를 미리 확인해서 Recurrent Laryngeal Nerve의 주행을 미리 예측하고 수술에 들어가는 것이 신경보존에 아주 유리하다. 두 번째 이유는 Neck Sonography에서 놓칠 수 있는 잠재적 림프절 전이여부를 확인할 수 있기 때문이다.

5. Thyroiditis : Relative contraindication으로 되어 있지만, 경험이 쌓이다 보면 Thyroiditis여부가 수술에 큰 영향을 주지는 않는다. 다만 수술 중 갑상선을 잡고 움직여야 하는데 이때 Dissector 잡기 보다는 Peanut gauze ball등을 이용해 밀어 젖히는 술식을 이용하면 수술에 큰 지장을 주지는 않는다.

## 현재 국내에서 주로 시행되고 있는 갑상선 내시경수술의 분류

1. Gasless
  - 1) TA(Transaxillary Approach)
2. Gas insufflations
  - 1) BABA(Bilateral Axillo-Breast Approach)
  - 2) UABA(Unilateral Axillo-Breast Approach)

## 내시경 갑상선 수술의 술전 Check Point

1. Men or Female : Breast가 작고 Pectoralis muscle 이 발달한 남자일수록 Breast port가 필요한 내시경수술에서는 기구 움직임의 제한이 좀 더 있다. 하지만 Contraindication은 아니다.
2. Thin or Fat : Fat Patient는 가능한 내시경수술을 피하는 것이 좋다. 특히 Gas insufflation을 하는 BABA, UABA의 경우는 시야에 Fume이 많이 생기고, 내시경의 전면이 자주 흐려져서 수술시간이 길어진다.
3. Neck Ultrasonography(이하 USG) : 종양의 갑상선내 위치, Capsule invasion 여부 확인을 위해 필수적이

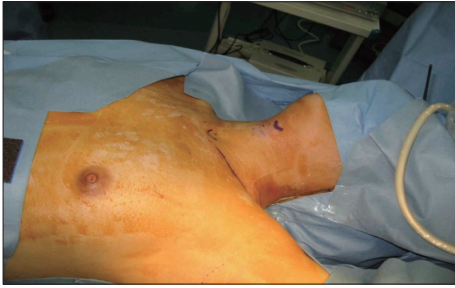## 수술 기구

1. 각 Approach별 필요기구
  - Kim's Retractor : TA only
  - Snake retractor : BABA only
  - Needle Holder : BABA only
  - Knot Pusher : BABA only
  - Tunneller : BABA, UABA
  - Ports : BABA, UABA
  - CO2 insufflator : BABA, UABA
2. 공통기구
  - Harmonic Scalpel
  - Dissector

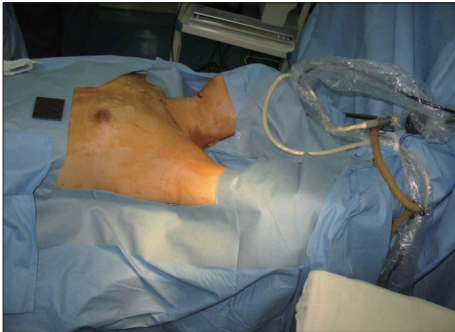## Transaxillary Approach without Gas 술식 및 장·단점

Transaxillary approach without gas의 술식

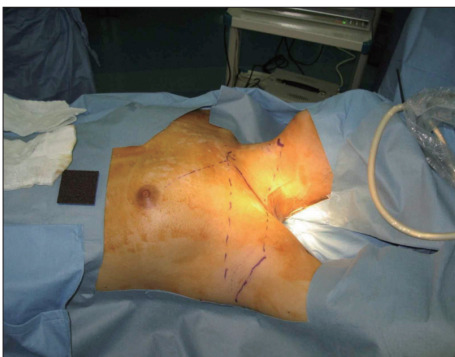1. Supine Position : 어깨 밑에 Shoulder Pillow 놓아서 Neck Extension된 상태로 준비한다.



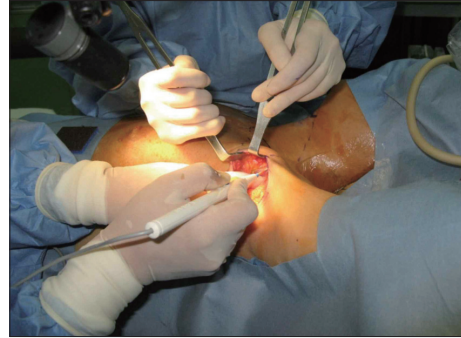
2. Lesion side arm은 Elevation한다. Arm Elevation은 Shoulder joint의 Flexion을 이용해서 들어올리는 것이 필요하다. Abduction하면 수술 중 내시경 움직임 때 팔에 걸리기도 하고 아주 드물게 Temporarily brachial plexus paralysis 발생할 수 있다.



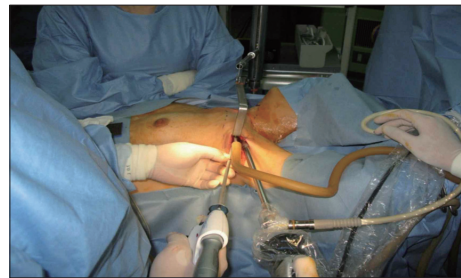
3. Surface Anatomy Drawing & Flap Design : Axillary Fossa 내 Skin Crease 따라 6 cm Incision을 그리고 Skin elevation은 Sternal notch에서 Thyroid cartilage notch 까지 Design한다. Periareolar incision을 그리고 Breast Port는 Sternal notch 방향으로 design한다.



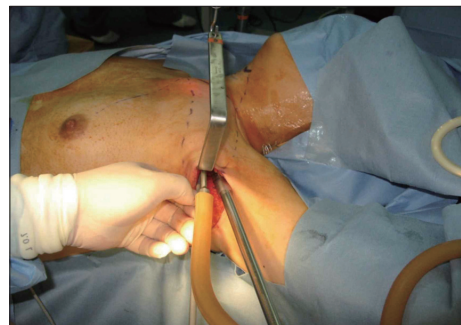4. Flap Elevation 시행 : Operator는 Head lamp with Loupe를 착용하고 Assist는 Long head Angled retractor 2개를 가지고 도와주면서, Skin Flap Elevation을 진행한다.



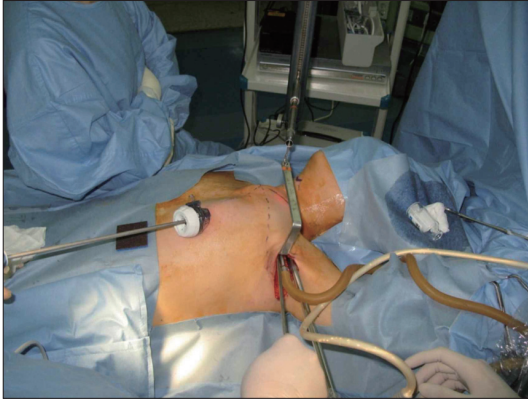
5. SCM(Sternocleidomastoid) muscle을 만나면 Sternal head가 보이는 정도로 Kim's Retractor를 설치한다.



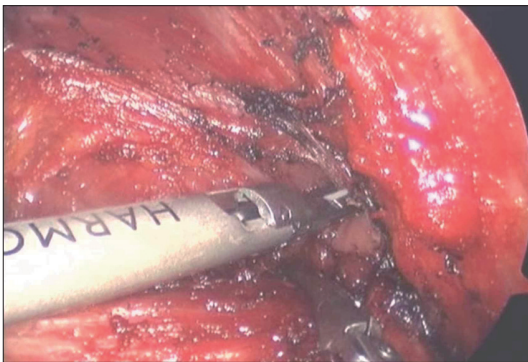
6. Endoscopist는 환자의 머리 쪽에 서고 Endoscopy는 Axillary incision의 most upper portion에 Suture Tie로 고정한다(이때 이전에 쓰던 Port를 5 cm 정도 길이로 잘라 소독해두었다가 Guider로 이용하면 편리하다).



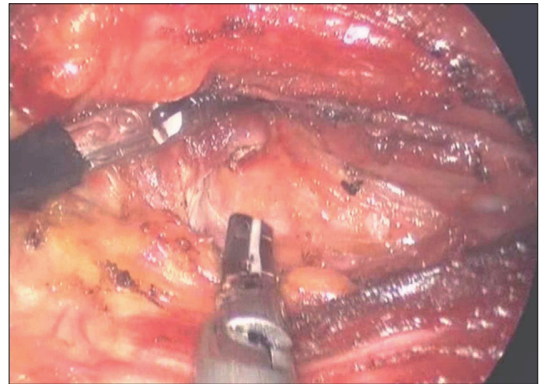
7. Breast Port를 Insertion 한다. 내시경으로 Port가 필드 내로 들어오는 것 확인하면서 설치한다.



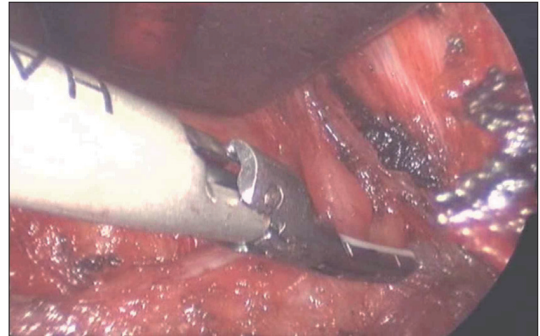
8. 0도 내시경을 보면서 Breast Port엔 Harmonic Scalpel, Axillary incision 안으로는 Long Suction을 넣어서 SCM의 Clavicular head를 아래로 누르면서 Head 사이를 박리한다.



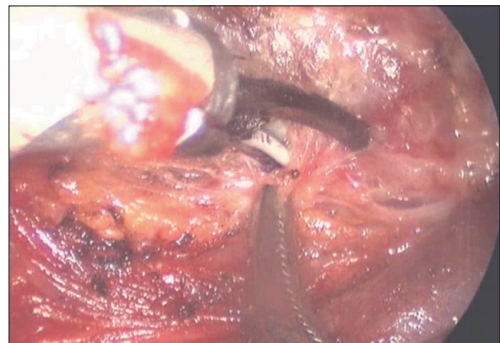
9. Strap muscle를 만나면 Kim's retractor를 박리한 만큼 더 깊이 거치시킨다. Breast port로는 여전히 Harmonic scalpel, Axillary incision으로는 Dissector를 들고 Internal jugular vein을 확인하거나 또는 Internal jugular vein이 없는 부위의 Strap muscle을 들고 Thyroid gland를 노출한다(Omohyoid muscle은 자를 수도 있고 안 자를 수도 있으나 초심자는 자르는 것이 충분한 시야 확보에 도움이 된다).



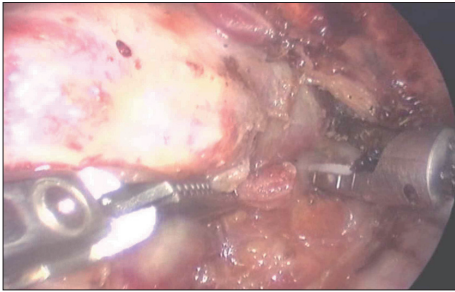
10. Strap muscle과 thyroid gland가 분리되면 Kim's Retractor를 더 깊이 수정해서 최종 설치하고, 30도 내시경으로 바꾼다.



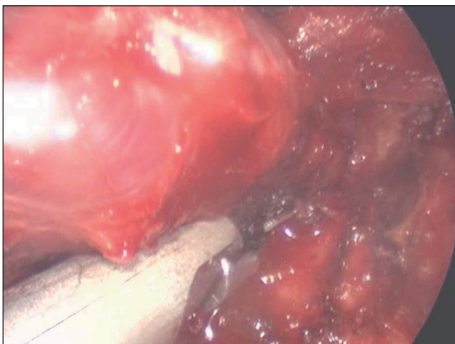
11. Thyroid gland의 inferior pole을 inferior thyroidal vein 자르고, 들어올리면서 Trachea를 우선 확인한다. Inferior parathyroid gland와 recurrent laryngeal nerve 확인하고 따라가면서 박리할 수 있는데 까지(주로 Berry ligament 직전까지) Thyroid gland를 들어올리면서 Trachea로부터 분리한다.



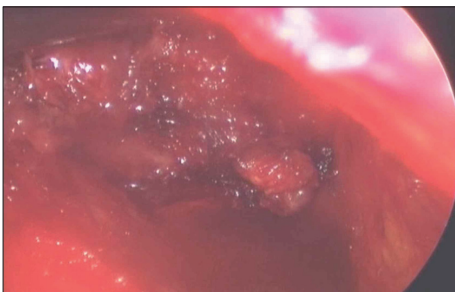12. Breast Port에는 Dissector, Axillary incision으로 는 Harmonic scalpel을 들고 Superior pole을 Superior Pedicle로부터 분리하고, Superior parathyroid gland 확인하고, Cricothyroid muscle로부터 분리해낸다(Recurrent laryngeal nerve가 Larynx로 들어가는 부위 다치지 않게 조심하면서 근처까지만 박리한다).



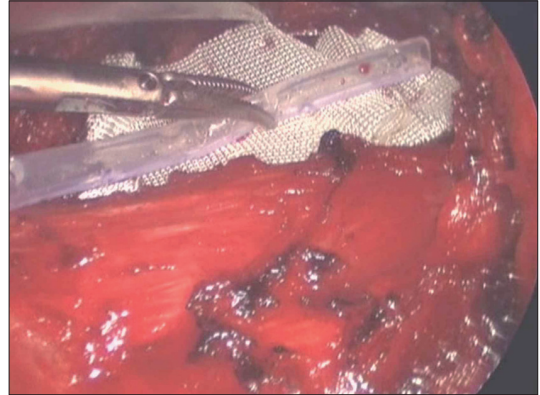
13. 최종적으로 Recurrent laryngeal nerve 전 주행 보면서 Berry ligament 자르고 Isthmotomy 시행하면서 Thyroid gland 제거를 완료한다.



14. 필요한 경우 Central Lymph node dissection 시행한다.



15. Antiadhesive agent, Hemostatic agent 등을 apply 하고 배액관은 Thyroid gland있던 부위부터 거치시키고 Skin suture하면 수술 완료.



Transaxillary approach without gas의 장점

1. CO2 관련 합병증을 피할 수 있다.
2. 넓고 깨끗한 수술필드(내시경 수술 시작 시 배우기도 수월하고, 종양이 꽤 커도 수술할 수 있다)(직경 5~6 cm).

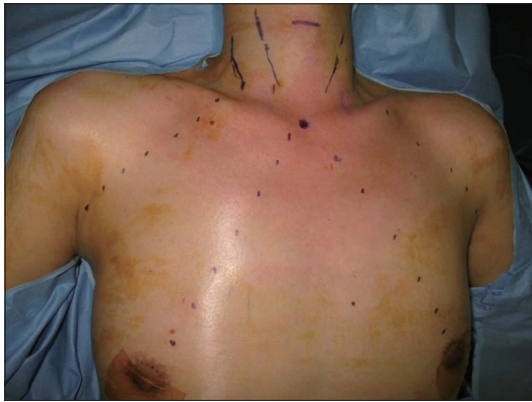Transaxillary approach without gas의 단점

1. UABA에 비해 넓은 Skin flap elevation으로 인해 술 후 회복기간이 상대적으로 길다.
2. 수술시간이 길어지면 Retractor에 의해 오랜시간 distension된 Sternocleidomastoid muscle의 Sternal Head가 injury를 받아 Contracture가 오는 경우가 있다.

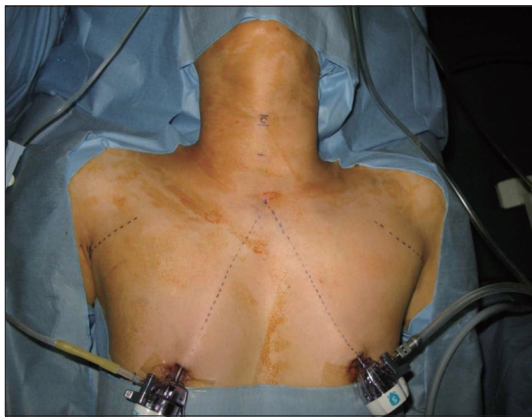
## BABA 술식 및 장·단점

BABA의 술식

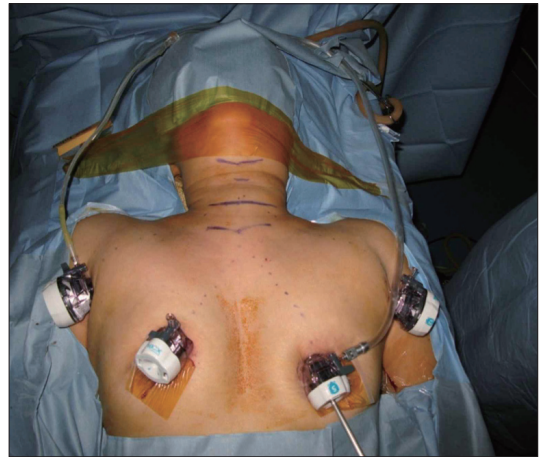
1. Supine position, Neck은 약간 Extension, 팔은 15도정도 abduction 한 상태로 준비한다.
2. Surface Anatomy 그리기 : 양측 Periareolar incision (for breast port), 방향은 Sternal notch를 향해서 그리고, 양측 Axillary incision은 Pectoralis major muscle 바깥 부분에서, 가능한 axillary fossa 안에 그리고, 방향은 Cricoid cartilage 방향으로 design한다.



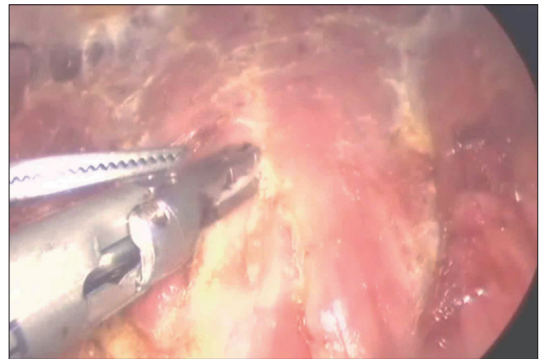
3. 양측 breast port 넣고 Tunneller를 이용해서 blunt dissection을 한 후 Operator는 환자의 오른쪽에 서고, Endoscopist는 환자 좌측에 서고 harmonic scalpel을 이용해서 Substernal area부터 양측 Sternocleidomastoid muscle의 anterior border 노출해서 확인한 후, 이를 기준으로 Strap muscle 앞을 박리해서 Cricoid cartilage 조금 넘는 정도까지 Skin elevation 시행한다.



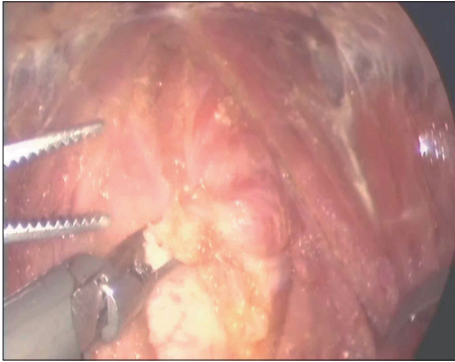
4. 양측 Axillary port insertion : 내시경으로 보면서 port의 끝이 Strap muscle 전장의 가운데(Cricoid cartilage 1~2 cm 아래)를 향하도록 Port 장착한다.



5. Strap muscle midline에서 분리한다. 술자에 따라 hooked bovie를 사용하기도 하나 저자는 harmonic scalpel을 사용한다.



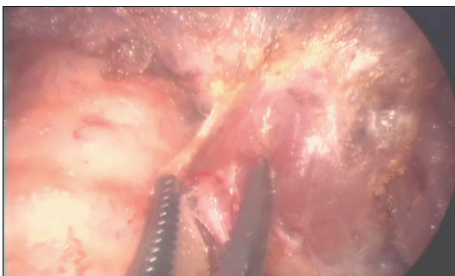6. Strap muscle을 분리 하면서 Thyroid gland의 isthmus 확인하고 위로는 Cricoid cartilage 와의 경계, 아래로는 Trachea를 확인한 후 Isthmotomy를 시행한다.



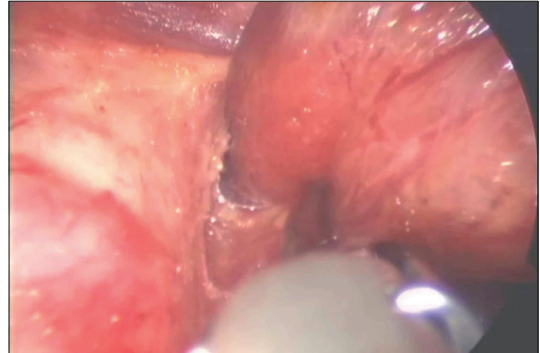
7. Right Thyroidectomy 할 때는 Operator는 환자의 좌측에 서서 harmonic scalpel은 왼손에 들고 환자의 좌측 breast port에 넣고, Dissector는 오른손에 들고, 환자의 좌측 Axillary port에 넣고 갑상선을 잡고 수술한다. Assiste는 환자 우측에 서서 오른손으로 내시경을 들고 환자의 우측 Breast port에 넣고, 왼손에는 snake retractor를 들고, 환자의 우측 Axillary port에 넣고, 우측 strap muscle을 걸어 당겨준다.

8. Left Thyroidectomy를 할 때는, Operator는 환자의 우측에 서서 harmonic scalpel은 오른손에 들고 환자의 우측 breast port에 넣고, Dissector는 왼손에 들고, 환자의 우측 Axillary port에 넣고 갑상선 잡고 수술한다. Assiste는 환자 좌측에 서서 왼손으로 내시경을 들고 환자의 좌측 Breast port에 넣고, 오른손에는 snake retractor를 들고, 환자의 좌측 Axillary port에 넣고, 좌측 strap muscle을 걸어 당겨준다.

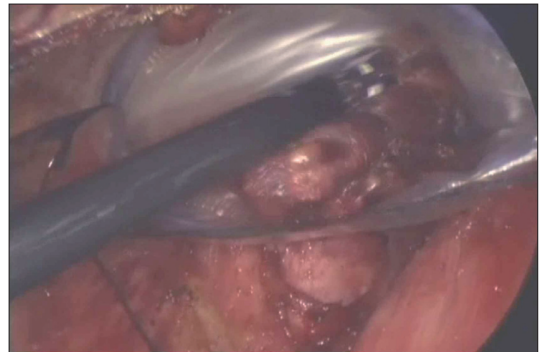
9. Inferior pole을 들어 올리면서 inferior thyroidal vein을 자르고, Thyroid를 들어 올리면서 inferior parathyroid gland와 recurrent laryngeal nerve를 확인하고 Trachea로부터 Thyroid gland를 분리하면서 Berry ligament를 자른다.



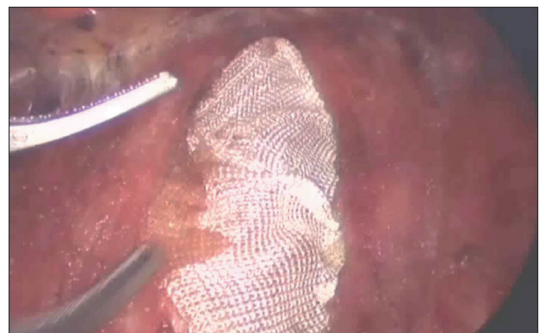
10. 마지막으로 Superior Pole을 들어 올리면서 Superior Pedicle을 자르고 Thyroid gland를 떼어 낸다.



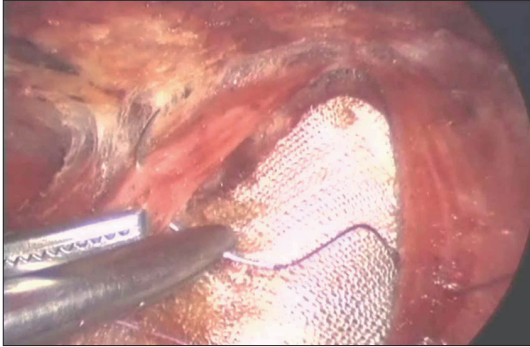
11. Assist 쪽 Axillary port로 내시경 수술용 Pouch를 넣고 떼어낸 Thyroid gland를 환자의 몸밖으로 꺼낸다.



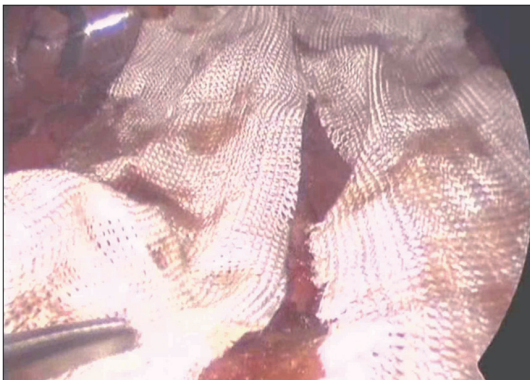12. Thyroid bed에는 Hemostatic agent를 넣고, Trachea 앞에는 Antiadhesive agent를 넣는다.



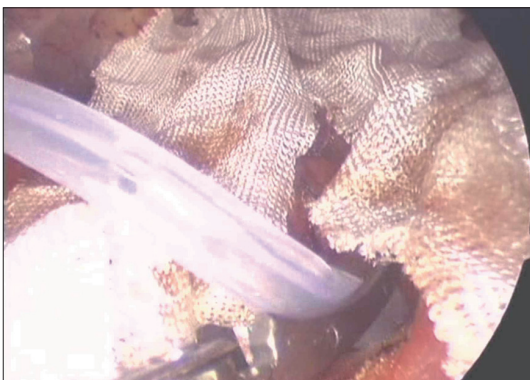
13. 분리한 Strap muscle을 midline을 따라 3~4번 suture한다(내시경용 needle holder, Dissector 이용).



14. 다시 봉합된 Strap muscle 앞에도 Antiadhesive agent를 넣는다.



15. Operator 쪽 Axillary port로 Drainage을 거치하고 Port들을 넣었던 Skin Incision을 suture하고 수술 끝낸다.



### BABA의 장점

1. 한 필드 안에서 Total Thyroidectomy 가능하기 때문에 수술 전에 이미 Total thyroidectomy를 계획한 경우 수술시간이 가장 짧게 걸린다.
2. Open Thyroidectomy와 거의 같은 접근을 하므로, 해부학적으로 가장 이해하기 쉽다.

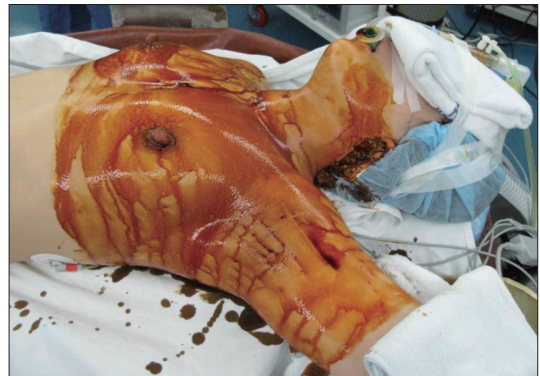### BABA의 단점

1. Trachea, Clavicle때문에 제한 받는 Working Space 때문에 Central lymph node(Level 6) dissection을 하기에 불편하고, 실제로 Dissection 할 수 있는 범위가 가장 좁다.
2. 넓은 피부피판이 필요하므로 환자의 통증이 다소 오래가는 편이다.
3. 술후 Anterior neck bulging : 수술 접근법상 Sternal notch 부위의 Skin flap을 elevation 한 것 때문에 가끔 수술 후 Sternal notch의 자연스런 depression이 없어지고 불룩하게 남는 경우가 있다. 흔하지 않지만 일단 발생하면 회복이 어렵다.

## UABA 술식 및 장·단점

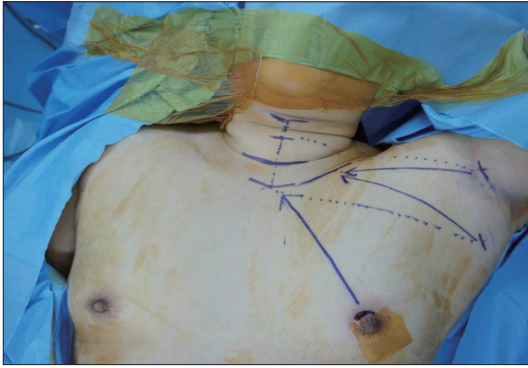
### UABA의 술식

1. Supine position, 수술할 쪽 팔은 Shoulder Extension 된 상태로 어깨 밑에는 Pillow를 받친다.

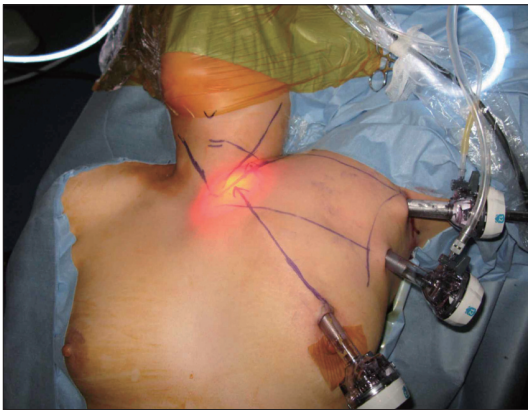


2. Surface anatomy를 그린다 : Axillary Port, Breast Port, Subaxillary Port 경로 순으로 그린다.

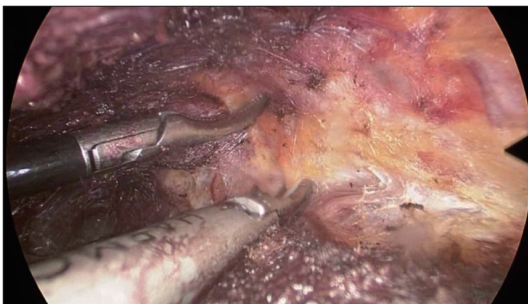



3. Axillary port, Subaxillary port, Breast port 순으로 Port를 넣는다.

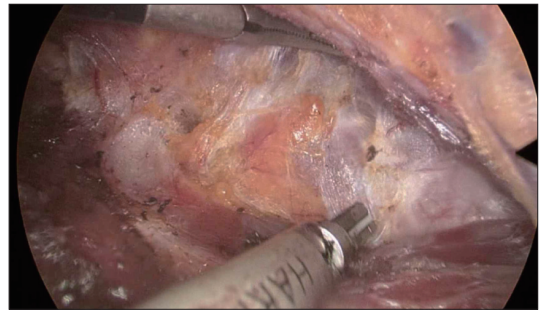


4. Harmonic Scalpel과 Dissector를 이용해서 Pectoralis muscle 위 Skin을 Elevation하고 SCM(Sternocleidomastoid) muscle를 확인한다.

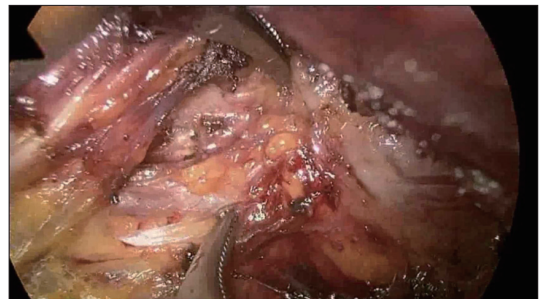

5. SCM의 Sternal head와 Clavicular head 사이를 분

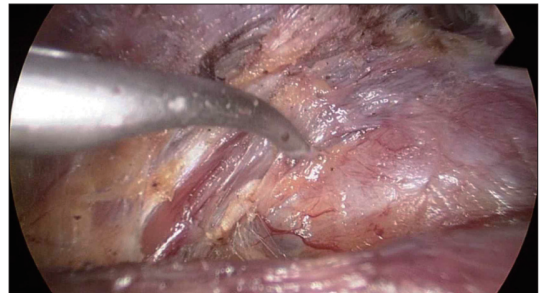리한다.



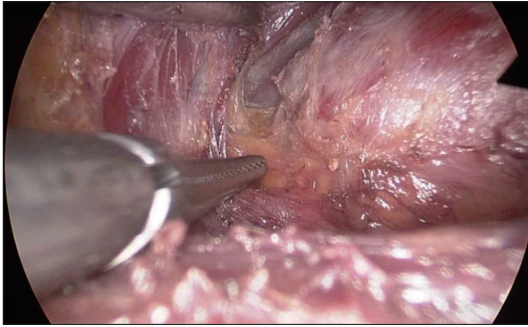
6. Internal jugular vein을 확인한다.



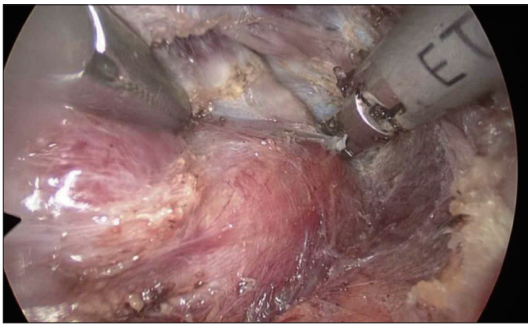
7. Strap muscle을 확인하고, 가능한 Strap muscle의 lateral edge를 찾아 걸어 올리면서 Thyroid gland를 확인한다.



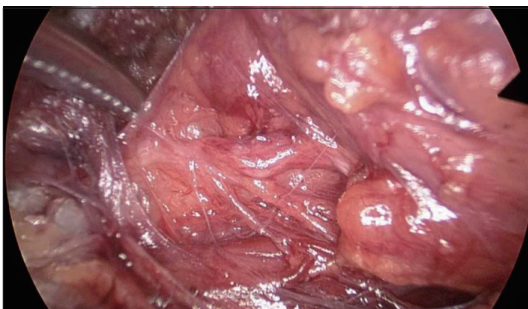8. Thyroid gland와 Strap muscle을 완전분리하고 아래로는 Trachea를 확인하고 위로는 Cricoid cartilage와 Cricothyroid muscle과 Thyroid gland 경계를 확인해 둔다.



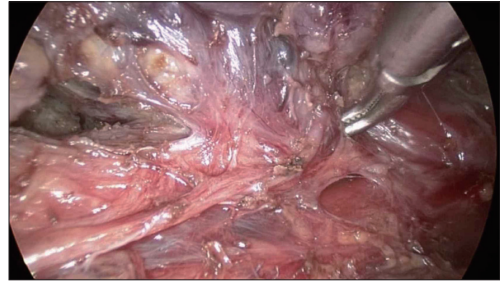
9. Superior Pole을 Superior pedicle을 자르면서 분리하고 Cricothyroid muscle로부터 분리해준다.



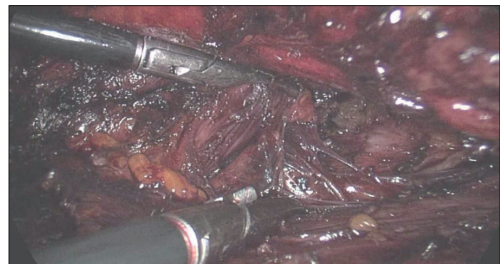
10. 갑상선을 시야에서 들어 올리면서 Inferior parathyroid gland와 Recurrent laryngeal nerve를 확인하고 박리하면서 Trachea로부터 Thyroid gland를 분리해 나간다. 이때 Isthmus도 자르면서 Trachea 앞을 따라 Cricoid cartilage까지 Isthmotomy 시행한다.



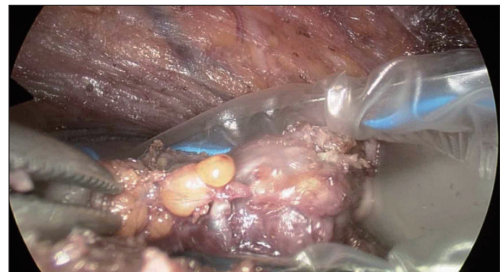11. Berry ligament를 자르면서 Thyroid lobectomy 완료한다.



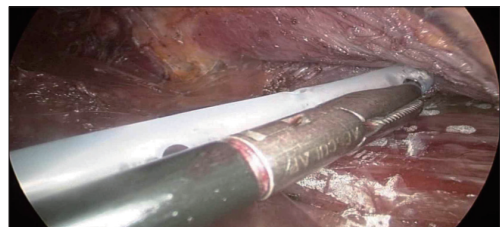
12. 떼어낸 Thyroid Gland는 Superior Pole쪽으로 밀어놓고, Central Node Dissection 시행한다.



13. Pouch를 이용해서 Thyroid Gland를 Axillary port를 통해 꺼낸다.



14. Subaxillary port 위치에 Drainage를 설치하고, Antiadhesive agent 또는 Hemostatic Agent Apply하고, 모든 Port 제거한 후, Port insertion부위 Suture 한다.



**UABA의 장점**

1. 상대적으로 좁은 Skin flap elevation : 환자의 통증이 적고 회복 기간이 짧다.
2. 제한적이긴 하지만 Level 3, 4의 Lymph node dissection 또는 Excision 할 수 있다.
3. 미리 Total thyroidectomy를 계획하고 있다면 양팔을 올리고 준비해서 Drape를 새로 하지 않고 양측 UABA를 할 수 있다.

**UABA의 단점**

1. Gas insufflation에 따르는 모든 단점을 모두 가지고 있다.
2. TA보다 시야가 좁아서 Learning Curve가 길다.

**내시경 갑상선 수술 후 처치**

1. Surgibra 착용시키되, 쇄골 아래부위 gauze를 넣어 pectoralis muscle을 compression한다.
2. 배액관은 하루 30 cc 이하로 배액되면 제거하고 퇴원한다(평균 술후 4~5일).

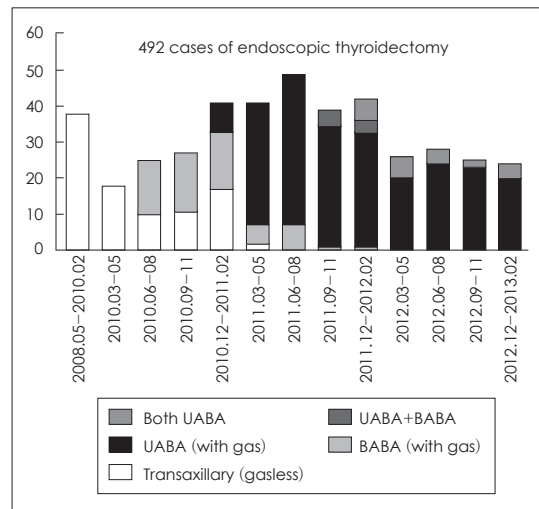
**요 약**

1. Malignancy를 내시경수술로 해도 안전할까?  
갑상선내에 국한된 갑상선 초기암(micropapillary carcinoma)에서는 내시경 갑상선 수술을 하는 것에 이견이 없다. 그럼에도 불구하고 내시경수술만으로 갑상선 암 종과 전이 림프절 제거하는 것에는 아직 이견이 많다. 저자의 경험으로는 내시경 갑상선 암 수술에서 Level VI (Central lymph node) Selective Neck Dissection에서 얻어지는 림프절의 수는평균 3.7개이고, 그 중 전이된 림프절의 수는 평균 0.9개 정도이다. 아직 안전하다고 할 수 있으만큼 충분하지는 않으나, 술전 검사에서 전이림프절이 발견되지 않았거나 1개정도의 림프절의 전이가 의심되는 상황에서는 굳이 내시경 수술을 피할 필요는 없다고 판단된다.
2. Node Dissection은 어디까지 가능할까?
- 3가지 술식 모두 Level VI의 dissection은 가능하다. 그렇지만 Open thyroidectomy와 비교했을 때 내시경으

로 Recurrent laryngeal nerve 보다 깊은 부위의 Elective neck dissection은 현실적으로 어려운 편이다. 그러나 술전 검사에서 이미 위치와 크기를 알고 있는 한두개의 전이림프절인 경우는 찾아서 제거할 수는 있다. 또한 TA와 UABA의 경우에는 갑상선 접근중에 필수적으로 Internal jugular vein을 지나게 되므로 제한적이거나 Level III의 neck dissection이 가능하다.

**3. 어느 내시경 수술 방법이 더 좋은가?**

한마디로 TA, BABA, UABA는 각각 서로 다른 장점과 단점을 가지고 있으므로 환자의 Case에 따라 적절한 접근법을 이용하는 것이 좋겠다. 저자의 경우는 현재 대부분의 갑상선 내시경 수술은 UABA를 이용하여 시행하고 있고, 다만 4 cm 이상의 benign 또는 follicular neoplasm의 경우는 TA를 이용하고, Isthmectomy만 시행하는 경우는 BABA를 이용하고 있다. Total thyroidectomy의 경우는 BABA를 주로 이용하다가 최근에는 양측 UABA를 더 많이 이용하고 있는 추세이다.



중심 단어 : 갑상선 내시경수술 · 갑상선암 · 내시경 접근법.

**REFERENCES**

1) Kim WS, Hong HJ, Shin YS, Choi EC, Choi HS, Koh YW. Increasing the size limit of benign thyroid lesions resectable by endoscopic thyroidectomy via a unilateral axillo-breast approach without gas insufflation. World J Surg 2011;35(10):2203-11.

- 2) Hong HJ, Kim WS, Koh YW, Lee SY, Shin YS, Koo YC, et al. *Endoscopic thyroidectomy via an axillo-breast approach without gas insufflations for benign thyroid nodules and micropapillary carcinomas: preliminary results. Yonsei Med J 2011;52(4):643-54.*
- 3) Koh YW, Park JH, Kim JW, Lee SW, Choi EC. *Endoscopic hemithyroidectomy with prophylactic ipsilateral central neck dissection via an unilateral axillo-breast approach without gas insufflations for unilateral micropapillary thyroid carcinoma: preliminary report. Surg Endosc 2010; 24(1):188-97.*
- 4) Koh YW, Kim JW, Lee SW, Choi EC. *Endoscopic thyroidectomy via a unilateral axillo-breast approach without gas insufflations for unilateral benign thyroid lesions. Surg Endosc 2009;23(9):2053-60.*
- 5) Kim SJ, Lee KE, Choe JH, Lee J, Koo do H, Oh SK, et al. *Endoscopic completion thyroidectomy by the bilateral axillo-breast approach. Surg Laparosc Endosc Percutan Tech 2010;20(5):312-6.*
- 6) Tae K, Ji YB, Cho SH, Kim KR, Kim DW, Kim DS. *Initial experience with a gasless unilateral axillo-breast or axillary approach endoscopic thyroidectomy for papillary thyroid microcarcinoma: comparison with conventional open thyroidectomy. Surg Laparosc Endosc Percutan Tch 2011; 21(3):162-9.*
- 7) Choi JY, Lee KE, Chung KW, Kim SW, Choe JH, Koo do H, et al. *Endoscopic thyroidectomy via bilateral axillo-breast approach (BABA): review of 512 cases in a single institute. Surg Endosc 2012;26(4):948-55.*
- 8) Choe JH, Kim SW, Chung KW, Park KS, Han W, Noh DY, et al. *Endoscopic thyroidectomy using a new bilateral axillo-breast approach. World J Surg 2007;31(3):601-6.*
- 9) Choi JY, Lee KE, Chung KW, Kim SW, Choe JH, Koo do H, et al. *Endoscopic thyroidectomy via bilateral axillo-breast approach (BABA): review of 512 cases in a single institute. Surg Endosc 2012;26(4):948-55.*
- 10) Terris DJ, Seybt MW, Elchoufi M, Chin E. *Cosmetic thyroid surgery: defining the essential principles. Laryngoscope 2007;117(7):1168-72.*
- 11) Gottlieb A, Sprung J, Zheng XM, Gagner M. *Massive subcutaneous emphysema and severe hypercarbia in a patient during endoscopic transcervical parathyroidectomy using carbon dioxide insufflations. Anesth Analg 1997;84: 1154-56.*
- 12) Lee MC, Mo JA, Choi IJ, Lee BC, Lee GH. *New endoscopic thyroidectomy via a unilateral axillo-breast approach with gas insufflation: Preliminary report. Head Neck 2012; 35(4):471-6.*