

## 급성 화농성 이하선염 소아에서 발견된 이하선관 타석증 1예

대구파티마병원 이비인후과  
이경규 · 조현포 · 이영민 · 박준호

### Stensen's Duct Calculi in Pediatric Acute Suppurative Parotitis : A Case Report

Kyoung Kyu Lee, MD, Hun Po Cho, MD, Young Min Lee, MD and Jun Ho Park, MD, PHD  
Department of Otolaryngology-Head and Neck Surgery, Daegu Fatima Hospital, Daegu, Korea

#### — ABSTRACT —

The parotid gland is well affected by the inflammatory process. Acute suppurative parotitis may originate from a septic focus in the oral cavity, but acute suppurative parotitis in the pediatric population is uncommon. Salivary duct calculi such as Stenson's duct calculi is the one of possible causes of suppurative parotitis. Because the presence of significant complicated conditions in children, prompt diagnosis and treatment such as surgical removal is needed. We have experienced a case of right suppurative parotitis with Stensen's duct sialolith in 2-year-old male. The right stenson's duct calculi was diagnosed following axial computed tomography scan. The patient was treated with antibiotic therapy and sialolithotomy was done via intraoral approach. We report this case with a review of the literature. (J Clinical Otolaryngol 2012;23:304-307)

**KEY WORDS** : Salivary Duct Calculi · Parotitis · Children.

## 서 론

급성 화농성 이하선염은 소아에서는 흔하지 않게 발생한다. 청년기의 이하선 염증성 질환의 분류는 4가지로 나눌 수 있는데 1) 바이러스성 이하선염(viral parotitis) 2) 급성 혹은 재발성 화농성 이하선염(acute and recurrent suppurative parotitis) 3) 원인 미상의 유년기 재발성 이하선염(juvenile recurrent parotitis) 4) 만성 이하선염(chronic parotitis)으로 구분 할 수 있다.<sup>1)</sup> 이 중에서 특히 급성 화

농성 이하선염은 흔하지는 않지만 이하선 농양을 형성 할 수 있으며 드물지만 절개배농이 필요할 때도 있다.<sup>1)</sup> 급성 화농성 이하선염의 원인으로 타석에 의한 타액저류를 고려 할 수 있으며 필요하다면 제거를 하여야 한다.<sup>2)</sup> 타액선관 타석증은 타액선이나 타액선관의 석회성 결절에 의해서 발생하며 타액선관이 확장되고 타액선이 커진다.<sup>3-5)</sup> 이하선의 타석증은 주로 일측성이며 이하선 내부 보다는 타액선관에 발생하는 경우가 많다. 타석의 성질은 방사선 투과성인 경우가 많으며 크기는 1 cm 미만으로 악하선에 생기는 타석 보다는 작은 경우가 많아 진단이 어렵다.<sup>3,6)</sup> 타석증을 치료하기 위한 방법으로는 고식적인 피부절개를 통한 타액선 접근법부터 타액관 내시경을 사용하거나,<sup>7)</sup> 체외쇄석술을 통한 제거까지 다양한 방법이 소개되고 있다.<sup>8)</sup> 타석증의 경우 성인에 비하여 소아에서 발생이 드물며 이 중 특히 악하선의 타석증에 비하여 이하선의 타석증은 매우 드문 것으로 알려져 있다.<sup>4,5)</sup> 저자들은 내원 2주

논문접수일 : 2012년 9월 28일  
논문수정일 : 2012년 10월 12일  
심사완료일 : 2012년 11월 7일  
교신저자 : 박준호, 701-600 대구광역시 동구 아양로 99  
대구파티마병원 이비인후과  
전화 : (053) 940-7350 · 전송 : (053) 954-7417  
E-mail : jhpark@fatima.or.kr

일 전부터 발생한 우측 이하선의 반복적인 종창이 있는 2세 남아에서 급성 화농성 이하선염과 동반된 이하선관의 타석증을 치료하였기에 문헌고찰과 함께 보고하는 바이다.

## 증 례

2세된 남자 환자가 내원 2주일전 우측 뺨의 종창으로 항생제와 소염진통제를 복용 후 증상이 호전 되었다가 내원 1일전 다시 심해진 우측 뺨의 종창으로 본원 소아과로 내원하였다. 내원 당시에는 우측 뺨의 통증 및 경도의 열감을 호소하였으며 과거력 및 가족력상 특이한 소견은 없었다. 이비인후과로 의뢰되어서 시행한 두경부 진찰에서 우측 이하선 종대가 있으면서 통증을 호소하고 있었으며 소아인 관계로 협조가 잘 되지 않아서 협부를 양수 촉진을 하지는 못하였고 피부 바깥쪽에서 우측 이하선 부위를 누를 때 이하선관 개구부를 통해서 농성의 분비물이 나오는 것을 확인 할 수 있었다. 급성 화농성 이하선염이 진행하는 것으로 판단하고 이하선 농양의 확인을 위해서 경부 전산화단층촬영을 시행하였다. 단층 촬영에서 농양은 형성되지 않은 우측의 급성 화농성 이하선염의 소견을 확인했으며(Fig. 1A) 우측 이하선관의 개구부에서 약 7 mm 크기의 고음영의 병변을 확인 하였다(Fig. 1B). 환자의 협부를 다시 양수 촉진을 하였으며 타석처럼 만져지는 것을 확인할 수 있었다. 보호자는 전신마취를 원하지 않았고 이

하선의 마사지 및 항생제를 사용하며 경과 관찰하면서 이하선관의 타석 제거를 시도하기로 하였다. 우측 이하선관 입구부에서 농성 분비물을 닦아낼 때 타석의 끝 부분을 육안으로 확인 할 수 있어서 만져본 결과 타석이 길쭉한 모양이므로 타액선관 개구부만 통과하도록 밀어내면 모두 제거가 가능할 것처럼 보여서 구강내로 손을 넣어서 협근(buccinator)을 안쪽에서 바깥쪽으로 밀고 또 피부 바깥쪽에서 눌러서 타석의 일부가 타액관 개구부를 빠져 나오도록 압력을 가하였다. 협부점막에는 절개를 하지 않았으며 약간의 저항을 넘어서는 압력으로 누르자 막대모양의 타석이 개구부를 통해서 빠져 나왔다. 타석의 크기는 전체가 7 mm 정도로 제거가 다 된 뒤에 두 조각으로 분리가 되었다(Fig. 2). 점막에 절개를 가하지 않았으며 타석 제거 후에도 타액선관 개구부에 출혈 등의 상처는 보이지 않

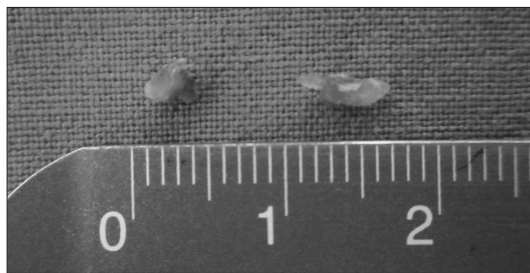


Fig. 2. Surgical specimen of stone was totally measured 3×7 mm in size and broken in two fragments after procedure.

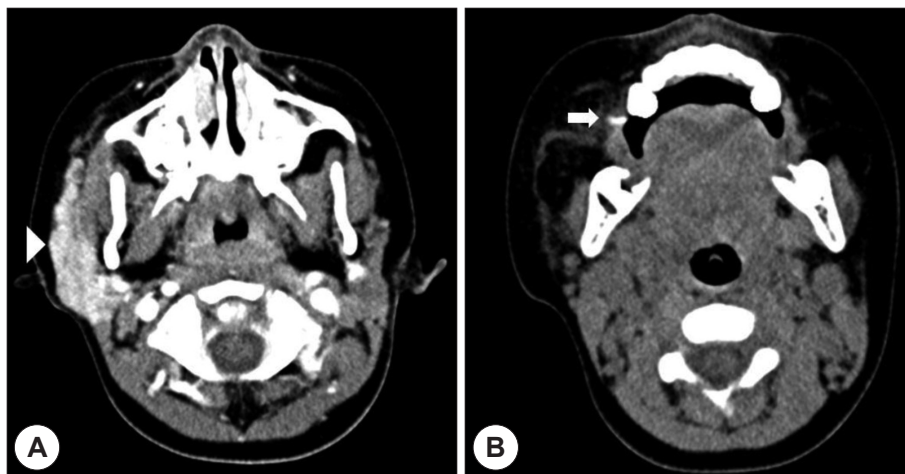


Fig. 1. A : Enhanced axial neck CT scan shows enlarged high density homogenous right parotid gland (arrow head). B : Non-enhanced axial neck CT scan shows linear high density lesion in the right Stensen's duct orifice of buccinator (arrow).

아서 추가적인 조치 없이 항생제 사용만 지속했으며 술 후 7일째 경과관찰 시에 우측 이하선의 종창이 감소한 것을 확인했으며 술 후 2개월까지 특이한 이상 소견 없이 경과 관찰 중이다.

## 고 찰

타석증은 타석이나 석회화된 결석에 의해 타액선이나 타액선관이 막혀 타액선관이 확장되고 타액선이 커지는 경우이다.<sup>3-5)</sup> 주로 식사 후 반복적인 종창으로 나타나며 타액관의 폐쇄 때문에 통증이 발생하지만 하루 이내에 대부분 통증이 사라진다.<sup>6)</sup> 타액의 정체와 타액선관의 염증에 의한 세균감염으로 발생하는 악하선의 타석과는 다르게 이하선의 타석은 이하선의 만성염증으로 발생한다.<sup>9)</sup> 이하선의 타석은 방사선 투과성이어서 방사선 비투과성인 악하선의 타석에 비하여 영상학적 검사상 쉽게 진단되지 않는다.<sup>10)</sup> 악하선의 경우는 악하선관의 주행경로를 따라 양수검사를 하여 타석을 촉지할 수 있으나 타석의 크기가 작은 경우에는 촉지 되지 않기도 한다. 반면에 이하선관의 타석은 타석의 크기가 작고 이하선관이 저작근 외측을 주행하며 협부 조직에 묻혀 있어 촉지가 힘들다.<sup>11)</sup> 이와 같이 촉지가 힘들고 방사선 투과성이기 때문에 악하선의 타석에 비하여 이하선의 타석은 진단하기가 어렵다. 치료로는 타액 분비를 촉진하는 식품(natural sialogogue) 또는 타액분비제(sialogogue)의 사용을 우선적으로 고려할 수 있으며 실패시에는 외과적 타석 제거술을 고려해야 한다.<sup>10)</sup> 외과적 타석제거술 시 흉터와 안면신경에 영향을 줄 수 있는 구강 외 접근법 보다 구강 내 접근법이 유용하다.<sup>10)</sup> 이하선관의 저작근 내측 부위에 타석이 있는 경우에만 구강내 접근이 가능하다. 특히 이하선관 조작 시에는 협착이 잘 생기고 임시 스텐트 사용이 필요할 때도 있다.<sup>12)</sup> 이하선관의 복구는 미세봉합에 의한 문합과 구강루를 만들어 타액흐름을 우회시키는 방법이 있다.<sup>6)</sup> 소아의 타석증이 매우 드물고 특히 이하선 타석증은 더 드물지만 소아의 타석증의 처치는 성인에서의 방법을 적용하고 소아과 전문 의와의 협진이 필요하다.<sup>13)</sup> 오랜시간 동안 지속되어 자발적인 타석의 배출이 어려운 성인의 타석증과는 다르게 소아에서는 자발적인 타석의 배출이 이루어질 수 있으므로 타석의 위치가 타액선관 원위부에 가까운 경우에는 초기

치료로 타액분비 촉진제 및 항생제를 포함한 대증적 치료가 우선되어야 한다. 타석이 타액선 안이나 타액선관의 근위부에 가까운 경우 자발적인 타석의 배출이 어려워 타석 제거술의 적응증이 된다.<sup>14)</sup> 최근 타액선 내시경술이 제안되었고, 폐쇄성 병변의 진단과 치료를 동시에 시행할 수 있어 많이 이용되고 있으며,<sup>7,10)</sup> 체외 충격파를 이용한 술식 또한 사용되고 있다.<sup>8)</sup>

타석증의 경우 소아에서는 아주 드문 것으로 알려져 있다.<sup>15,16)</sup> Zenk의 보고에 의하면 악하선의 타석증은 31~55세의 환자에서 자주 발생하며 20세이하의 경우는 6.1%로 아주 드물게 보고되고 있다.<sup>17)</sup> 또한 이하선의 타석증의 경우 악하선의 타석증에 비하여 그 빈도가 더 낮은 것으로 나타나 있으며 1.1%의 환자만이 25세 이전에 발생한 이하선의 타석증이라고 보고하였고 4세 여아와 2세 남아에서 발견된 이하선의 타석 2예를 보고하였다.<sup>17)</sup> 저자들은 우측 이하선의 종창 및 통증으로 내원한 2세 남아에서 급성 화농성 이하선염을 진단하였으며 동반된 우측 이하선관의 타석을 발견하고 압박해서 밀어내는 방식으로 주위조직에 손상 없이 제거를 하였다. 소아에서는 급성화농성 이하선염이 항생제 사용 등의 대증요법으로 비교적 잘 치료가 되지만 농양 등의 합병증이 생긴다면 치료가 까다롭게 된다. 특히 이하선관 개구부에 타석이 있지만 소아에서는 또한 협조가 잘 되지 않기 때문에 발견하지 못한다면 항생제만으로 치료하기에는 어려움이 따를 것이다. 이하선 타액선관 말단부에 위치한 타석은 그 모양에 따라서 협부점막의 절개 없이도 주위조직손상이 없이 제거할 수도 있으므로 만약 소아에서 급성 화농성 이하선염이 발견된다면 그 원인의 하나인 타액선관 타석에 대해서도 간과하지 않고 검사하는 것이 병의 진행을 조기에 차단하는데 도움이 될 것으로 생각되며 이에 저자들은 이 증례를 문헌고찰과 함께 보고하는 바이다.

중심 단어 : 타액선관 타석 · 이하선염 · 소아.

## REFERENCES

- 1) Nusem-Horowitz S, Wolf M, Coret A, Kronenberg J. *Acute suppurative parotitis and parotid abscess in children. Int J Pediatr Otorhinolaryngol* 1995;32(2):123-7.
- 2) Srirompotong S, Saeng-Sa-Ard S. *Acute suppurative parotitis. J Med Assoc Thai* 2004;87(6):694-6.
- 3) Suleiman SI, Thomson JP, Hobsley M. *Recurrent unilateral*

- al swelling of the parotid gland. Gut* 1979;20(12):1102-8.
- 4) Laskawi R, Schaffranietz F, Arglebe C, Ellies M. *Inflammatory diseases of the salivary glands in infants and adolescents. Int J Pediatr Otorhinolaryngol* 2006;70(1):129-36.
  - 5) Zenk J, Constantinidis J, Al-Kadah B, Iro H. *Transoral removal of submandibular stones. Arch Otolaryngol Head Neck Surg* 2001;127(4):432-6.
  - 6) Torres-Lagares D, Barranco-Piedra S, Serrera-Figallo MA, Hita-Iglesias P, Martínez-Sahuquillo-Márquez A, Gutiérrez-Pérez JL. *Parotid sialolithiasis in Stensen's duct. Med Oral Patol Oral Cir Bucal* 2006;11(1):E80-4.
  - 7) Kim TW, Kang JH, Jeong HS, Son YI, Baek CH. *Sialendoscopy for salivary duct stone. Korean J Otolaryngol-Head Neck Surg* 2004;47(7):655-60.
  - 8) Iro H, Zenk J, Waldfahrer F, Benzel W, Schneider T, Eil C. *Extracorporeal shock wave lithotripsy of parotid stones. Results of a prospective clinical trial. Ann Otol Rhinol Laryngol* 1998;107(10 pt 1):860-4.
  - 9) Bodner L. *Parotid sialolithiasis. J Laryngol Otol* 1999;113(3):266-7.
  - 10) ParK HW, Cho SJ, Kim JP, Woo SH. *A case of transoral approach of multiple sialolithiasis in parotid duct. Korean J Otorhinolaryngol-Head Neck Surg* 2010;53(8):501-4.
  - 11) Kim SW, Kang DH, Park HS, Lee KD. *A case of surgical treatment for sialolithiasis in stensen's duct using ultrasonography. Korean J Otorhinolaryngol-Head Neck Surg* 2011;54(8):567-9.
  - 12) Choi YC, Shim JH, Kang JJ, Choi HS. *Case report: parotid sialolithiasis. Korean J Otorhinolaryngol-Head Neck Surg* 2007;50(9):829-32.
  - 13) Ellies M, Laskawi R. *Diseases of the salivary glands in infants and adolescents. Head Face Med* 2010;6:1.
  - 14) Bodner L, Flissb DM. *Parotid and submandibular calculi in children. International Journal of Pediatric Otorhinolaryngology* 1995;31(1):35-42.
  - 15) Bodner L, Azaz B. *Submandibular sialolithiasis in children. J Oral Maxillofac Surg* 1982;40(9):551-4.
  - 16) Di Felice R, Lombardi T. *Submandibular sialolithiasis with concurrent sialoadenitis in a child. J Clin Pediatr Dent* 1995;20(1):57-9.
  - 17) Zenk J, Constantinidis J, Kydles S, Hornung J, Iro H. *Klinische und diagnostische Befunde bei der Sialolithiasis. HNO* 1999;47(11):963-9.