

음성 및 후두 질환에서 A형 보툴리눔 독소의 적용

부산대학교 의학전문대학원 이비인후과학교실
장민지 · 이윤세 · 왕수진 · 이병주

Clinical Applications of Botulinum Toxin Type A for the Laryngologic Disorders

Min-Ji Jang, Yoon Se Lee, MD, Soo-Geun Wang, MD and Byung-Joo Lee, MD

Department of Otorhinolaryngology-Head and Neck Surgery, Pusan National University School of Medicine and
Medical Research Institute, Busan, Korea

서 론

흔히 '보톡스'라고 불리는 보툴리눔 독소는 많은 사람들에게 주름을 제거하거나 사각턱을 축소하는 등의 미용적인 목적으로 사용된다고 알려져 있다. 하지만 사실 보툴리눔 독소의 역사는 상한 음식에서 시작되었다. 전형적인 보툴리눔 독소는 상한 소시지에서 발생한 독소에 감염된 환자들이 열이 없고 의식이 유지된 상태에서, 산동, 타액 분비의 감소, 사지 및 장의 근육 마비로 인해 심폐정지를 일으키는 점을 1820년 경 Justinus Kerner가 기술하면서 주목 받기 시작되었으며 이 독소를 분리하여 치료적인 목적으로 사용하려고 하였다.¹⁾ 1897년 Van Ermengem가 변질된 소시지에서 주로 발생하는 *Bacillus botulinus*라는 균을 동정하였고 2차 세계대전에서 생물학적인 무기에 대항하기 위해 보툴리눔 독소를 정화하기 위한 방법을 개발하였다. 이 과정에서 근육과 자율 신경계의 과민성을 치료하기 위한 방법으로 이 독소의 치료적인 유용성을 구체화하기 시작하였다²⁾ 1970년대 초 미국의 안과 의사 Alan B Scott이 보툴리눔 독소를 임상적으로 사용하기 위해 원숭이를 대상으로 실험을 시작하였고

70년대 후반에는 사시 환자를 대상으로 한 임상실험을 하였다.³⁾ 이후 1985년 보툴리눔 독소는 안검경련과 사경등과 같은 근긴장이상 질환에 조금씩 사용되기 시작하였고 1989년 미국 FDA는 12세 이상의 환자를 대상으로 안검경련, 사시 등 근긴장이상 질환에 보툴리눔 독소의 사용을 정식으로 승인하게 되었다. 치료제로서 보툴리눔 독소의 역할은 이비인후과 영역에서도 빠르게 확산되고 있다. 침샘 질환에서는 Frey 증후군, 타액저류(sialoceles), 첫 저작 증후군(first bite syndrome) 등에서 사용되고 있으며, 안면 마비 혹은 안면근 위축 등의 근육의 과다한 수축을 치료하는데 사용되고 있다.⁴⁾ 후두질환에서는 주로 과잉 또는 부적절한 근육의 수축에 의해 발생하는 질환에 사용되며 대표적으로 연속성 발성장애(spasmodic dysphonia), 안검연축(blepharospasm), 구강하악골근긴장이상(romandibular dystonia) 등이 있다. 그 외 후두육아종(laryngeal granuloma), 인두식도 경련(pharyngoesophageal spasm), 후성문부협착(posterior glottic stenosis) 등의 치료에서도 보툴리눔 독소의 적용이 시도되고 있다.

본 연구는 보툴리눔 독소의 작용기전과 널리 사용되고 있는 상품에 대해서 알아보고 이비인후과 영역 중에서도 특히, 음성 및 후두 질환에서의 보툴리눔 독소의 용량, 효과 그리고 부작용에 대해 언급된 문헌을 조사하여 정리하여 기술하고자 한다.

교신저자 : 이병주, 602-739 부산광역시 서구 구덕로 179
부산대학교 의학전문대학원 이비인후과학교실
전화 : (051) 240-7335 · 전송 : (051) 246-8668
E-mail : voicelee@pusan.ac.kr

보툴리눔 독소의 작용기전

*Clostridia botulinum*은 쉽게 접할 수 있는 그람 양성 혐기성 세균으로 면역학적으로 다양한 독소를 분비하고 있는데 보툴리눔 독소는 A, B, C1, C2, D~G 총 8가지 혈청형(serotype)이 존재한다. 8가지 형태 모두 단백질분해효소이고, 중쇄(heavy chain)에 이황화 결합으로 연결된 경쇄(light chain)로 구성되어 있어 비슷한 구조를 보이지만 신경원(neuron)내에서는 각각 작용하는 부위가 다르다.¹⁾ 신경 부위에 작용하지 않는 일부 혈청형을 제외 하고는 근육에 보툴리눔 독소를 주사했을 때, 독소는 신경근육 접합부, 교감신경의 신경절전(preganglion) 및 부교감신경의 신경절전과후(pre- and postganglion) 부위에서 아세틸콜린 분비(exocytosis)를 억제하여 이완성 마비를 일으킨다. 정상적인 신경근육 접합부에서 신경 전달물질의 분비는 여러 과정을 거친다; 신경전달 물질의 생성, 분비소포(secretory vesicle)안으로 집합, 신경 말단부위로의 이동, 소포의 결합 및 신경말

단으로의 분비라는 과정으로 이루어 진다.⁵⁾ 아세틸콜린은 신경 말단 부위에 존재하는 acetyl coenzyme A와 choline으로부터 생성 되어지며 소포로 이동하면서 다양한 단백질 복합체로 이루어져 신경 말단에서 분비된다. 시냅스전 신경말단에 위치한 SNARE(soluble N-ethylmaleimide sensitive factor attachment protein receptor)에 의해 소포체의 결합이 결정되며 이 과정에서 보툴리눔 독소가 작용하게 된다. 칼슘의 농도에 따라서 소포체의 결합과 아세틸콜린이 시냅스의 틈(synaptic cleft)으로 분비되어 근육의 수축을 유발하게 된다(Fig. 1 좌측). 보툴리눔 독소가 아세틸콜린의 분비를 억제하는 단계를 결합(binding), 내재화(internalization), 세포막 전위(membrane translocation), 단백질분해효소 활성(protease activity)로 나눌 수 있다. 결합은 말초 콜린성 신경 말단에 특이적, 비가역적으로 이루어지고 이 과정은 독소의 중쇄에 의해 매개된다. 독소 분자는 수용체 매개성 세포내 이입(endocytosis)을 거치게 되고 독소의 경쇄가 엔도솜의 세포질 쪽으로 전위된다.⁶⁾ 전위된 보툴리눔 독소의 경쇄는 단백질분해효소 활성을 통해 SNARE

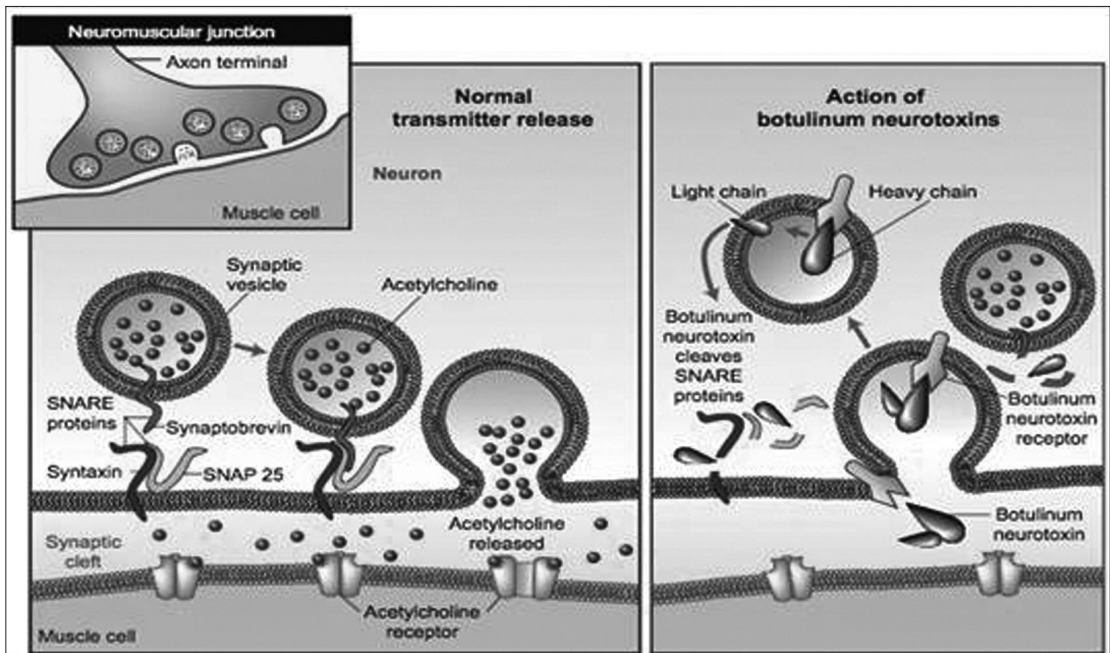


Fig. 1. Mechanism of action of botulinum toxin (Reprinted from Dickerson JT, Janda KD. 2006. The Use of Small Molecules to Investigate Molecular Mechanism and Therapeutic Targets for Treatment of Botulinum Neurotoxin A Intoxication. ACS Chem Biol 1 (6):359–359).

단백질을 자르게 되고 이로 인해 아세틸콜린 분비를 억제하고 그에 따른 신경근 전달을 막는다(Fig. 1 우측).⁷⁾ 보툴리눔 독소의 화학적 차단 효과는 일시적인 것으로 평균 3~4개월 지속된다.⁸⁾ 손상된 신경이 회복되는 데는 두 가지의 과정을 겪게 된다. 먼저, 손상된 시냅스전 신경말단을 가진 축삭으로부터 부(accessory) 신경말단이 뻗어 나와 근육을 자극하는 역할을 하게 된다. 그리고 약 28일 후에는 주 신경말단이 신경전달물질 분비 능력을 회복하기 시작하고, 약 90일 이상 지나면 완전히 회복된다.⁶⁾

상용화된 상품

현재 임상적으로 사용가능한 A형 보툴리눔 독소로는 크게 onabotulinumtoxin A, abobotulinumtoxin A, incobotulinumtoxin A가 있다. onabotulinumtoxin A는 대표적으로 Botox[®](Allergan, Irvine, Calif)가 있고 abobotulinumtoxin A는 Dysport[®](Ipen Ltd, Maidenhead, UK)가 대표적이다. Botox[®]는 미국에서 많이 사용되며 이에 반해 Dysport[®]는 영국과 유럽에서 널리 사용되어지고 있다. Botox[®]의 역가는 Dysport[®]보다 3~4배 정도 높은 것으로 보고되고 있으며 Botox[®]는 50 U, 100 U 바이알, Dysport[®]는 500 U 바이알로 사용이 가능하다.⁹⁾ Botox[®] 1U은 2.5에서 5U의 Dysport[®]에 해당하는 것으로 알려져 있으나 이들의 상대적 역가가 항상 일치하지 않는다는 사실을 염두해 두고 적용해야 한다. 전자의 경우 냉장고에서 2~8℃의 온도 하에 2년 정도 유지되고 재사용 할 경우 4℃에서 보관하며 6주 이내에 사용하는 것이 좋다. 후자의 경우는 보관 기간은 1년이며 8시간 이내에 사용하는 것이 좋다. 두 상품 모두 생리식염수에 희석하여 사용하고 얼마나 희석할 것인가에 대해서는 개인적 선호도에 달려있다. 그러나 희석될수록 독소는 더 잘 확산된다.⁷⁾ Incobotulinumtoxin A는 새로운 botulinum toxin type A formulation으로써 미국을 포함한 많은 나라에서 의학적 용도로 승인받은 Xeomin[®]이 대표적이다. Xeomin[®]은 위의 두 가지 상품과는 달리 복합 단백질(complexing protein)이 아닌 순수한 A형 보툴리눔 독소로 구성되어 있다. 몇몇 연구자들은 Xeomin[®]의 이러한 특성이 독소에 대한 항체 형성과 감작(sensitization)의 위험을 줄일 것이라고 보고한다.¹⁰⁾ 임상에 적

용된 예에서 Botox[®]와 Xeomin[®]의 효능, 안전성, 지속시간이 비슷한 수준인 것으로 보고하고 있다. Jost 등¹⁰⁾은 경부근긴장이상(cervical dystonia)과 양성 본태성 안검연축(benign essential blepharospasm)에서 Xeomin[®]이 Botox[®]와 비교했을 때 효과와 안전성에서 차이가 없다고 하였다. Dressler 등¹¹⁾은 안면경련(hemifacial spasm)에서 지속시간, 최고 효과, 효과가 나타나기까지의 시간에서 Botox[®]와 Xeomin[®]이 별 차이가 없는 것으로 보고하였다. 또, Jankovic 등¹²⁾도 안검연축에서 Xeomin[®]이 효과, 지속시간, 부작용 측면에서 Botox[®]와 차이가 없음을 보고하였다.

음성 및 후두 질환에서 임상적 적용

연축성 발성장애(Spasmodic dysphonia)

연축성 발성장애는 후두 근육에 국한되어 발생하는 근긴장이상 질환이라고 생각하고 있으며 3가지 형태가 있다. 내전형 연축성 발성장애(Adductor spasmodic dysphonia, ADS)는 전체의 80%를 차지하고, 외전형 연축성 발성장애(Abductor spasmodic dysphonia, ABS)와 혼합형 연축성 발성장애(Mixed spasmodic dysphonia)가 나머지 20%를 차지한다.¹³⁾

연축성 발성장애의 발병원인은 아직 정확히 밝혀지지 않았으며 근본적인 원인에 대한 치료는 아직 불가능하다. 현재 시행되고 있는 치료는 증상 호전에 초점을 맞추고 있다. 연축성 발성장애의 치료는 행동치료부터 시작되어서 수술적 치료로 발전하였고 최근에는 약물치료 또한 발전하게 되었다. 이 때 사용되는 약물의 원리는 근육에 작용하는 신경 말단에서 아세틸콜린의 작용을 억제하여 후두 근육을 일시적, 부분적으로 마비시키는 것이다.¹³⁾

연축성 발성장애의 수술적 치료는 후두 근육에 대한 부분적인 또는 전체적인 탈신경을 일으켜 발성 중에 나타나는 증상을 방지하는데 주목적이 있다. 1976년 Dedo가 처음으로 연축성 발성장애의 치료법으로써 부분 반회후두신경 절단술(recurrent laryngeal nerve section)을 도입하였다. 하지만 수술로 인한 호흡관과 음성의 질이 더 감소할 수 있다는 문제점이 있었다. 이밖의 수술 방법에는 부분적 근절제술, 일측 반회후두신경 견열(avulsion), 감상 피열근, 외측 운상피열근 또는 후운상피

열근에 대한 신경계거술/신경절제술이 있다.¹³⁾ 최근 Isshiki 등¹⁴⁾이 내전형 연속성 발성장애 환자에서 갑상연골을 넓히는 제2형 갑상성형술(Type II thyroplasty)를 제안하였지만 아직 연구가 더 필요한 상태이다.

1988년 Blitzer 등¹⁷⁾은 연속성 발성장애의 치료로 보툴리눔 독소를 후두 근육에 주입하는 방법을 처음 도입하였다. ASD 환자의 90%가 보툴리눔 독소 치료를 받은 후 비정상적인 음성이긴 하였으나 3~12개월 동안 증상의 호전이 있었다. Larrosa 등¹⁶⁾은 ASD 환자의 82% 정도가 보툴리눔 독소를 주입 받은 후 정상 음성 기능의 100% 이상의 향상을 보였다고 보고 하였다. Srirompong 등¹⁷⁾은 37명의 ASD 환자를 대상으로 하여 독소를 주입한 결과, 모든 환자에서 증상이 호전되었고 평균 39.2% 대화 수준의 음성기능이 향상 되었다. 이러한 많은 연구결과들을 바탕으로 보툴리눔 독소 주입술은 현재 ASD의 표준 치료로서 자리 매김하게 되었다. 그러나 ASD에서의 보툴리눔 독소의 효과는 아직 미흡한 것으로 알려져 있다. 주입하는 용량은 의사들마다 다양하며, 같은 의사라 하더라도 환자마다 다르게 사용하고 있다. 보통 처음에 0.25~2.5 U 정도를 사용하고 유지용량으로 0.8 U을 사용한다. 하지만 매우 민감하게 반응하는 어떤 환자에서는 0.1~0.2 U의 microinjection이 요구되기도 한다. 또 어떤 보고에서는 더욱 더 희석된 농도를 사용하기도 하였다.¹⁷⁾ ASD의 경우 갑상피열근에 주입하는데 주입방법에 따라 근전도를 이용한 방법과 내시경을 통한 방법으로 나눌 수 있으며 주입방법에 따른 효과의 차이는 없는 것으로 알려져 있다.¹⁸⁾ 비록 보툴리눔 독소를 주입하는 치료법이 발성시 음성 파열(voice breaks)을 줄이기는 하지만 2008년 발표된 전향적 연구에서는 환자의 삶의 질적인 부분에서는 지속적인 이익을 주지는 못했다고 말하였다.¹⁹⁾ 또한 보툴리눔 독소 주입술에 대한 장기간의 결과와 안정성은 아직도 논란이 있다.

성대 육아종(Vocal fold granuloma)

성대 육아종은 양성 질환이긴 하나 자주 재발하여 환자 자와 의사 모두를 지치게 하는 질환이다. 발생 기전은 우선 성대돌기의 점막과 그 아래 연골에 지속적인 외상에 의한 점막 궤양이 형성된다. 궤양이 치유되는 과정에서 이차 감염이 발생하고 염증반응이 일어난다. 이로써 상

피의 과증식이 생기고 육아종이 형성되는 것으로 알려져 있다.²⁰⁾ 성대 육아종이 주로 발생하는 위치는 성대 후방 1/3 위치에 피열연골 성대돌기이며, 발병 요인으로 후두 후벽을 자극하는 세 가지, 즉 성대 남용, 역류성 인후두염, 기관내 삽관이 가장 많은 부분을 차지한다. 육아종을 가진 26명의 환자 중에 17명의 환자가 인두로의 위산 역류가 관찰되었다고 보고²¹⁾와 기관내 삽관 이후 44%의 환자에서 후두 육아종이 발생하였고 대부분의 육아종은 발관 후 4주 이내에 발생한 것이라 보고가 이사실을 뒷받침하고 있다.²²⁾ 이 외에도 정신적 스트레스, 만성 기침, 저음 발성, 습관적 인두청소 등이 관여하는 것으로 알려져 있다.

현재까지 알려진 치료방법에는 음성 안정 및 언어 치료, 스테로이드 요법, 항역류성 약물 치료와 CO₂ 레이저 소작술, 전기 소작술 등의 수술적 치료, 보툴리눔 독소 주입술 등이 있다. 하지만 성대 육아종은 그 발병원인에 따른 치료방법과 예후가 서로 다르다. 예를 들어 성대 남용에 의한 접촉성 육아종의 경우는 음성 치료만으로 성공적 치료를 보인 보고가 있으며, 기관 삽관에 의한 접촉성 육아종은 예후가 좋아 수술에 의하지 않고 스테로이드 요법만으로도 육아종이 사라지기도 한다.²²⁾ 또 위식도 역류로 인한 성대 육아종의 경우 식이습관과 항역류성 약물 치료로 77%의 환자에서 완전 소실, 11%의 환자에서 부분적 크기 감소를 보였다.²³⁾ 위식도 역류에 의한 성대 육아종의 경우는 위산역류 억제 약물 치료가 효과적이다.²⁴⁾

성대 육아종에 대한 수술적 치료는 음성 치료나 항역류성 약물치료를 반응이 미약한 경우 시행할 수 있는 2차적 치료법으로 술 후에도 재발율이 50% 이상으로 보고되고 있다.²¹⁾ 따라서 심한 음성 장애나 기도 확보가 어려운 경우, 악성 종양으로 의심되는 경우 외에는 초기 치료로서 수술적 치료는 시행하지 않는 것이 좋다.

성대 육아종 치료를 위한 보툴리눔 독소 주입술은 1995년에 Nasri 등에 의해 처음 기술되었다.²³⁾ 재발한 6명의 후두 육아종 환자를 대상으로 2차 치료로서 편측 갑상피열근과 외측 피열연골에 보툴리눔 독소(10~15 U)를 주입하였다. 그 결과 2~3개월 사이에 모든 환자에서 육아종이 완전 소실되었으며 재발 소견 역시 관찰되지 않았다. Orloff 등²⁵⁾은 8명의 환자에서 1.25~20 U(평균 10 U)의 보툴리눔 독소를 주입하고, 3명의 재발성

육아중 환자에서 수술적 치료와 병행하여서, 5명의 환자에서는 항역류성 약물과 식이 및 생활 습관 개선 교육을 병행하여 주입했을 때 모든 환자에서 8주 이내에 육아중의 완전 소실이 관찰되었으며 11~41개월(평균 18개월)의 추적관찰 기간 동안 재발 소견이 관찰되지 않았다. 난치성 육아중에 대한 치료에서도 효과가 있는 것으로 알려져 있다.²⁶⁾

인두식도 경련(Pharyngoesophageal spasm)

후두 전 적출술에서 일차 봉합을 하는 방법은 다양하다. 그 중 재건된 인두 주위로 완전한 근육 벽을 만들기 위해 수축근(constrictor muscles)을 접근 봉합하는 방법이 있다. 인두식도 경련(pharyngoesophageal spasm)은 이러한 근육들의 경련에 의해 발생하는 것으로 알려져 있다. 근육 경련으로 인한 기관식도 발성(tracheoesophageal speech) 실패를 예방하기 위해 근육을 포함시키지 않고 인두 봉합을 하여도 완전히 근육경련을 예방하지 못한다.²⁷⁾

인두식도 경련의 치료는 전통적으로 기계적 확장(mechanical dilation), 윤상인두근 절개술(cricopharyngeal myotomy), 인두신경총 절제술(pharyngeal plexus neurectomy)이 있다. 비록 인두식도 분절을 기계적으로 확장하는 것이 분절의 협착으로 인한 삼킴곤란(dysphagia)을 완화하는 데는 유용하지만 기관식도 발성 재활에는 성공적이지 못하다. 윤상인두 절개술은 인두식도 경련 치료에서 표준이 되고 있지만 전신마취가 요구되고 인두피부누공(pharyngocutaneous fistula)과 같은 합병증을 발생시킨다. 인두신경총 절제술을 통한 근육의 탈신경(denervation)은 인두식도 분절의 경련을 예방하고 인두피부누공의 위험도 줄인다. 더 최근에는 보툴리눔 독소를 이용한 화학적 탈신경이 인두식도 경련을 완화하고 기관식도 발성을 촉진하는데 효과적이라고 알려져 있다.

1991년 기관식도 발성에 실패한 환자에게 보툴리눔 독소를 사용한 것이 처음 보고된 이후로 대부분의 경우에서 이차적 근절개술을 대체하고 있다. 하지만 보툴리눔 독소를 주입하는 기술과 그 용량은 아직 확립되어 있지 않다. Chao 등²⁸⁾은 한 주입 부위당 15 U/0.6 mL, 총 45 U를 사용하였다. 반면 Hamaker 등²⁹⁾은 3 mL 식염수에

100 U를 희석하여 사용하였는데, 이런 증가된 용량이 약물의 확산면적과 반응률을 증가시켰다고 보고 하였다. 50, 75, 80 U를 사용하였을 때는 효과가 6주에서 8개월까지 나타났지만 100 U를 사용하였을 때는 그 효과가 1년 이상도 지속되었다고 말하였다.

몇몇 연구들은 인두식도 경련과 관련된 기관식도 발성 실패에 대해 보툴리눔 독소 주입술이 좋은 결과를 가져왔다고 보고하고 있다. Hamaker 등²⁹⁾은 62명의 환자를 대상으로 한 12년 동안의 연구결과를 발표하였는데 첫 주입이후 79%의 성공률을 보고하였다. 이들 환자의 55%는 6개월 이상 효과를 지속하였고 두 번째 또는 세 번째 주입 이후에는 66%의 환자에서 더 이상의 중재시술(intervention)이 필요치 않게 되었다. Lewin 등³⁰⁾도 비슷한 연구결과를 발표했는데, 23명의 대상으로 첫 주입 이후 65%의 성공률을 보였고 한 두 번의 추가 주입 후에는 87%로 상승하였다. 평균 효과 지속 기간은 20.4개월(5~37개월)이었으며 가장 긴 지속 기간은 11년이었다. 보툴리눔 독소가 다른 근육이완이 요구되어지는 상황에서 사용되어질 때는 그 효과가 일시적이지만 기관식도 발성 재활에 대한 반응은 지속적일 수 있는 것으로 보인다. 지속적 효과는 수술 후 조직 손상의 정도와 신경근 접합부위의 재생을 방해하는 방사선 치료와 관련이 있는 것으로 생각된다. 어떤 환자에서는 보툴리눔 독소 주입술이 인두식도 경련을 완화하고 기관식도 발성의 시작을 촉진하는 데 효과적일 것으로 믿고 있고 환자가 자의적으로 근육을 이완하는 기술을 습득하면 그 이후에는 반복 주입이 필요치 않을 것이다.

성대 결절(Vocal fold nodule)

성대결절은 성대의 염증성 병변으로 이비인후과 영역에서 흔히 볼 수 있는 질환이다. 주로 목소리를 남용 또는 오용하였을 때 발생한다. 대부분 막성 성대의 중간부분에서 양측성으로 발생하게 되는데 발생시 막성 성대의 중간부분이 다른 부분에 비해 강한 힘으로 접촉되기 때문에 이 부분에서 호발하는 것으로 알려져 있다. 결절이 있으면 발생시 성대접촉이 완전치 않게 되고 성문을 통과하는 공기의 흐름에 와류가 발생하게 된다. 이로 인해 근긴장과 성문하압이 증가되면서 손상은 더욱 가속화된다.³¹⁾ 성대 고유층의 미세혈관이 손상 받으면

면 조직의 재형성(remodeling) 유리질화(hyalinization), 상피 과증식(hyperplasia)이 일어나게 되고 이로 인해 막 성대의 전방 2/3의 중간 부위에 대칭적으로 성대결절이 발생한다.³²⁾

양성 질환인 성대결절의 치료는 전통적으로 음성치료가 중심을 이루었으며 여전히 이러한 치료는 성공적으로 결절을 없애고 재발을 예방하는 데 있어 근간이 되고 있다.³³⁾ 그러나 난치성 결절은 이런 보존적 방법으로는 성공적으로 치료하기 힘들다. 따라서 이런 환자들에서는 다른 치료법이 적용되어야 한다. 미세 침습 수술도 하나의 방법이며, 미세 수술적 또는 레이저 절제술, 방사선수술과 같은 새로운 기술이 포함된다. 하지만 고식적 수술 방법이나 레이저 기술로 병변을 제거하면 회복이 어려운 반흔으로 인해 음성의 질이 더 감소할 수 있다는 위험성이 있다. 이를 보완하기 위해 보툴리눔 독소를 이용하여 성대의 운동을 인위적으로 마비시켜(chemically voice rest) 결절의 생성을 막는 치료가 개발되었다. 이 치료는 환자들이 쉽게 받아들이고 효과적이며 여러 번 시행할 수 있으면서도 성대 고유판의 미세 표면에 의인성 손상의 위험을 감소시킨다. 그리고 보툴리눔 독소 치료는 다른 치료법에 영향을 미치지 않는다. 보툴리눔 독소 치료를 받아 결절이 없어졌다고 하더라도 목소리를 과도하게 사용하게 되면 다시 재발할 수 있는데, 이런 상황에서 재적용이 가능하다.³²⁾ 그러나 음성을 남용하는 행동을 고치고 재발을 예방하기 위해서는 음성치료와 병행되어지는 것이 필수적이다.³²⁾

양측 성대 마비(Bilateral vocal cord paralysis)

성대 마비는 신경학적 손상에 의해 성대가 움직이지 못하는 것을 말한다. 주로 미주신경이나 반회신경의 손상에 의한 경우가 많다. 국소적인 신경 손상에 의한 경우가 대부분이지만 약 10% 정도에서는 중추성으로 발생할 수 있으며 아주 드물게는 후두 내재근에 이상이 있거나 후두 관절을 고정함으로써 야기될 수 있다. 편측 성대 마비는 주로 발성의 질이 떨어지는 증상을 보이지만 양측 성대 마비는 심각한 호흡장애를 일으켜 매우 위험할 수 있는데 이는 성대의 정중염 위치(paramedian position)에 의해 기도의 개방성이 위태롭게 되기 때문이다. 옛날에는 기관 절개술만이 호흡곤란을 해결하는 유일

한 방법이었으나 요즘은 다른 치료법들이 개발되었다.

우선 수술적 치료가 있는데 일반적으로 시행되고 있는 수술은 성대 절제술과 피열연골 절제술이다. 이 때 봉합에 의한 성대 외측화 술식을 같이 시행하거나 시행하지 않을 수 있다. 이런 수술들은 주로 후두 내시경 하에서 CO₂ 레이저를 이용한다. 잠재적인 합병증으로는 육아종 형성, 반흔, 연골염 등이 있다. 이러한 합병증을 줄이기 위해서 술전에 환자들은 반드시 위산역류 억제 약물을 복용해야 한다.

양측성 성대 마비 치료에 보툴리눔 독소 주입술은 동물 모델에서 먼저 적용되었다. 독소를 윤상 갑상근(cricothyroid muscle)에 주입하였을 때 성대의 긴장도가 감소하고 기도의 외측화가 향상되는 것이 관찰되었다. Andrade Filho 등³⁴⁾은 전갑상선 절제술을 받은 이후 중등도의 진행성 호흡곤란을 호소하는 54세 양측 성대 마비 환자에서 보툴리눔 독소를 이용하여 치료한 사례를 보고하였다. 보툴리눔 독소는 갑상 피열근과 외측 윤상피열근에 주사되었고 그 결과 성대 외전을 향상시키고 성문을 확장시켰으며 후두 내전근의 긴장도를 감소시켰다.

Ekbom 등³⁵⁾은 11명의 양측 성대 마비 환자를 대상으로 보툴리눔 독소의 효과를 연구하였는데, 이들은 모두 18세 이상의 성인이었고 9명은 이전 전경부 수술에 의해, 2명의 환자는 연장된 기관내 삽관에 의해 발생한 경우였다. 각 성대에 평균 2.5 U의 보툴리눔 독소를 주입하였고 양측 윤상피열관절이 고정된 한 명의 환자를 제외한 환자에서 기도 폐쇄의 증상이 호전되었으며 평균 반응 기간은 3개월이었다. 보툴리눔 독소의 치료는 절제술이나 기관절개술을 피하고 싶은 환자에서 일시적으로 기도 폐쇄의 증상을 완화시킬 수 있다.

부작용 및 위험성

보툴리눔 독소자체가 인체의 면역체계에 대한 항원으로 작용할 수 있다. 위험인자로 고용량을 자주 사용할 경우 발생할 수 있다.³⁷⁾ 다행히 독소의 효과를 감소시키는 중화항체는 드물게(2~5%) 발생하는 것으로 알려져 있다. 항체의 형성을 막기 위해 처음부터 사용 간격을 길게 정하고 저용량을 사용하는 것이 좋다.

이비인후과 영역에서 나타나는 보툴리눔 독소 치료의 부작용은 용량과 주입 기술을 환자의 상황에 맞게 적절

히 선택하면 대개는 경하고 일시적인 경우이다. Botox[®]의 LD50은 40 U/kg이지만 후두질환에서는 100 U 미만으로 사용하기 때문에 과용량으로 인한 문제는 발생하지 않으며 대부분 국소적인 근육 마비로 인한 부작용이 발생할 수 있다. Botox[®]의 경우, 경부근긴장이상에서 10% 이상 나타나는 부작용으로는 통증(32%), 연하장애(19%), 국소적 근무력(17%), 목 통증(11%), 상기도 감염(12%) 등이 보고되었고 안검하수에서는 눈꺼풀떨림(21%), 사시(1~38%) 등이 있다. Venkatesan 등³⁶⁾은 보툴리눔 독소 치료를 받은 내전형 연축성 발성장애 환자 352명을 대상으로 부작용에 관한 연구를 시행하였다. 보툴리눔 독소의 용량은 0.3~5 U였고 모두 갑상피열근(thyroarytenoid muscle)에 주입되었다. 보고된 대부분의 부작용은 기식화된 음성(breathiness), 액체 음식을 삼킬 때 약간의 어려움, 인후통 등이었다. 하지만 8명의 환자(발생률 0.34%)에서 양측 외전 마비(bilateral abductor paralysis)가 발생하였다. 8명의 환자 모두에서 주입 후 1주에서 1개월 이내에 호흡곤란이 발생하였고 대개 4주에서 6주 정도 지속되는 경향을 보였다. 성대 육아종 치료에서 보툴리눔 독소의 잠재적인 부작용은 기식화된 음성, 삼킴곤란, 국소적 통증, 흡인, 발살바 조작(Valsalva maneuver)의 효율 감소 등이 있을 수 있다. Orloff 등²⁵⁾은 성대 육아종 환자 8명을 대상으로 보툴리눔 독소 주입술의 치료 효과를 연구하였는데, 7명의 환자에서 경도 및 중등도의 기식화된 음성이 발생하였고 1명의 환자에서 발살바 조작의 효율 감소가 관찰되었다. 그 외 다른 부작용은 관찰되지 않았고 모든 환자들이 4주 이내에 증상이 소실되었다. Khemani 등⁷⁾은 1995년부터 2008년까지 후두 전적출술 후의 음성재활에 있어서 보툴리눔 독소 적용에 대해 연구한 9개의 논문을 분석하였다. 그 결과 단 2건의 부작용만이 보고되었는데, 연하장애 1건과 양와위 때의 역류 1건이 있었다.

태아의 기형유발과의 상관성이 알려져 있지 않으며 유증으로 분비되기 때문에 임신 중이거나 모유 수유 중인 환자에게는 사용하지 않도록 한다.

결 론

보툴리눔 독소가 인간에게 사용된 지도 20년 이상

지났고 그 동안 상당히 많은 기록들이 안전성을 보장하고 있다. 후두 질환에 대해서 과거에 사용되던 침습적인 치료법에 비해 보툴리눔 독소가 증상 완화에 효과적이라는 연구들이 있으며 기존의 치료법에 반응을 보이지 않았던 질환에도 효과적이다. 음성질환에서도 보툴리눔 독소가 근본적인 치료가 되지는 않지만 증상 완화에 있어서 효과적이라는 많은 연구들이 발표되고 있을 뿐 아니라 쉽게 적용할 수 있는 장점이 있어 앞으로도 계속 침습적인 시술들을 대체할 것으로 생각된다. 부작용과 효과에 대한 장기적인 연구들이 계속적으로 이루어진다면 더 다양한 질환에서 보툴리눔 독소가 적용될 수 있을 것이며 보다 안전하게 사용될 수 있을 것이다.

중심 단어 : 보툴리눔 독소 A형 · 후두질환 · 발성장애 · 근긴장성장애 · 성대마비.

This work was supported by a 2-Year Research Grant of Pusan National University.

REFERENCES

- 1) Scott AB. *Development of botulinum toxin therapy. Dermatol Clin* 2004;22(2):131-3.
- 2) Blitzer A, Slica L. *Botulinum toxin: basic science and clinical use in otolaryngology. Laryngoscope* 2001;111(2):218-26.
- 3) Scott AB, Rosenbaum A, Collins C. *Pharmacologic weakening of extraocular muscles. Invest Ophthalmol* 1973;12(12):924-7.
- 4) Lee BJ, Lee JC, Lee YO, Wang SG, Kim HJ. *Novel treatment of first bite syndrome using botulinum toxin type A. Head Neck* 2009;31(8):989-93.
- 5) Bajjalieh SM. *Synaptic vesicle docking and fusion. Curr Opin Neurobiol* 1999;9(3):321-8.
- 6) Blitzer A, Sulica S. *Botulinum toxin: basic science and clinical uses in otolaryngology. Laryngoscope* 2001;111(2):218-26.
- 7) Khemani S, Govender R, Arora A, O'Flynn PE, Vaz FM. *Use of botulinum toxin in voice restoration after laryngectomy. The Journal of Laryngology & Otology* 2009;123(12):1308-13.
- 8) Ghosh B, Das SK. *Botulinum toxin: a dreaded toxin for use in human being. J Indian Med Assoc* 2002;100(10):607-8, 610-2, 614.
- 9) Borodic GE, Pearce LB, Smith K, Joseph M. *Botulinum A toxin for spasmodic torticollis: multiple vs. single injection points per muscle. Head Neck* 1992;14(1):33-7.
- 10) Jost WH, Blumel J, Grafe S. *Botulinum neurotoxin type A free of complexing protein (XEOMIN) in focal dystonia.*

- Drugs* 2007;67(5):669-83.
- 11) Dressler D. *Routine use of Xeomin in patients previously treated with Botox: long term results.* *Eur J Neurol* 2009;16 Suppl 2:2-5.
 - 12) Jankovic J. *Clinical efficacy and tolerability of Xeomin in the treatment of blepharospasm.* *Eur J Neurol* 2009;16 Suppl 2:14-8.
 - 13) Wang Y. *Spasmodic dysphonia.* *Korean J Otorhinolaryngol-Head Neck Surg* 2010;53(9):519-26.
 - 14) Isshiki N, Haji T, Yamamoto Y, Mahieu HF. *Thyroplasty for adductor spasmodic dysphonia: further experiences.* *Laryngoscope* 2001;111(4pt1):615-21.
 - 15) Blitzer A, Brin MF, Stewart CF. *Botulinum toxin management of spasmodic dysphonia (laryngeal dystonia): a 12-year experience in more than 900 patients.* *Laryngoscope* 1998;108(10):1435-41.
 - 16) Larrosa F, Idigora A, Aguilar F, Riera L, Marti MJ, Valls J. *Results of using botulinum toxin in the treatment of spasmodic dysphonia.* *Acta Otorhinolaryngol Esp* 2002;53(1):27-31.
 - 17) Srirompotong S, Saeseow P, Taweesaengsuksakul R, Kharmwan S, Srirompotong S. *Botulinum toxin injection for treatment of spasmodic dysphonia: experience at Srinagarind Hospital.* *J Med Assoc Thai* 2006;89(12):2077-80.
 - 18) Fulmer SL, Merati AL, Blumin JH. *Efficacy of laryngeal botulinum toxin injection: comparison of two methods.* *Laryngoscope* 2011;121(9):1924-8.
 - 19) Paniello RC, Barlow J, Serna JS. *Longitudinal follow-up of adductor spasmodic dysphonia patients after botulinum toxin injection: quality of life results.* *Laryngoscope* 2008;118(3):564-8.
 - 20) Choi HS, Kim JH, Kim HS, Nam JI, Chang JH, Kim JH. *The effect of botulinum toxin type A for the vocal fold granuloma.* *J Korean Soc Logoped Phoniatr* 2003;14(1):40-6.
 - 21) Ylitalo R, Ramel S. *Extraesophageal reflux in patients with contact granuloma: a prospective controlled study.* *Ann Otol Rhinol Laryngol* 2002;111(5Pt1):441-6.
 - 22) Santos PM, Afassiabi A, Weymuller EA. *Risk factors associated with prolonged intubation and laryngeal injury.* *Otolaryngol Head Neck Surg* 1994;111(4):453-9.
 - 23) Emami AJ, Morrison M, Rammage L, Bosch D. *Treatment of laryngeal contact ulcers and granulomas: a 12-year retrospective analysis.* *J Voice* 1999;13(4):612-7.
 - 24) Nasri S, Sercarz JA, McAlpin T, Berke GS. *Treatment of vocal fold granuloma using botulinum toxin type A.* *Laryngoscope* 1995;105(6):585-8.
 - 25) Orloff LA, Golman SN. *Vocal fold granuloma: successful treatment with botulinum toxin.* *Otolaryngol Head Neck Surg* 1999;121(4):410-3.
 - 26) Ullis JM, Yanagisawa E. *What's new in differential diagnosis and treatment of hoarseness?* *Curr Opin Otolaryngol Head Neck Surg* 2009;17(3):209-15.
 - 27) Clevens RA, Esclamado RM, Hartshorn DO, Lewin JS. *Voice rehabilitation after total laryngectomy and tracheoesophageal puncture using nonmuscle closure.* *Ann Otol Rhinol Laryngol* 1993;102(10):792-6.
 - 28) Chao SS, Graham SM, Hoffman HT. *Management of pharyngoesophageal spasm with Botox.* *Otolaryngol Clin North Am* 2004;37(3):559-66.
 - 29) Hamaker RC, Blom ED. *Botulinum neurotoxin for pharyngeal constrictor muscle spasm in tracheoesophageal voice restoration.* *Laryngoscope* 2003;113(9):1479-82.
 - 30) Lewin JS, Bishop-Leone JK, Forman AD, Diaz EM. *Further experience with Botox injection for tracheoesophageal speech failure.* *Head Neck* 2001;23(6):456-60.
 - 31) Woo JH, Baek MK, Kim DY. *A clinical study of predicable factors of voice therapy effect in vocal nodule patients.* *J Korean Soc Logoped Phoniatr* 2009;20(1):52-6.
 - 32) Allen JE, Belafsky PC. *Botulinum toxin in the treatment of vocal fold nodules.* *Curr Opin Otolaryngol Head Neck Surg* 2009;17(6):427-30.
 - 33) Czerwonka L, Jiang JJ, Tao C. *Vocal nodules and edema may be due to vibration induced rises in capillary pressure.* *Laryngoscope* 2008;118(4):748-52.
 - 34) Andrade Filho PA, Rosen CA. *Bilateral vocal fold paralysis: an unusual treatment with botulinum toxin.* *J Voice* 2003;18(2):254-5.
 - 35) Ekbom DC, Garrett CG, Yung KC, Johnson FL, Billante CR, Zeale DL, et al. *Botulinum toxin injections for new onset bilateral vocal fold motion impairment in adults.* *Laryngoscope* 2010;120(4):758-63.
 - 36) Venkatesan NN, Johns MM, Hapner ER, DeGaudio JM. *Abductor paralysis after Botox injection for adductor spasmodic dysphonia.* *Laryngoscope* 2010;120(6):1177-80.
 - 37) Critchfield J. *Considering the immune response to botulinum toxin.* *Clin J Pain* 2002;18(Suppl):S133-41.