

## 베체트 병으로 오인된 스티븐스 존슨 증후군 1예

한림대학교 의과대학 이비인후-두경부외과학교실

이정우 · 김승균 · 박찬흠 · 홍석민

### A Case of Stevens-Johnson Syndrome Misdiagnosed as Behcet's Disease

Jung Woo Lee, MD, Seung Kyun Kim, MD, Chan Hum Park, MD, PhD and Seok Min Hong, MD, PhD

Department of Otorhinolaryngology-Head & Neck Surgery, College of Medicine Hallym University,  
Chuncheon, Korea

#### — ABSTRACT —

Stevens-Johnson syndrome (SJS) is a rare, but fatal and acute drug-induced cutaneous reaction which presents dramatic, unforgettable manifestations. Though the characteristic features of the disease are well known generally, many clinicians have not experienced a case of SJS frequently, which may result in delay in diagnosis and treatment of it. The authors report a rare case of SJS, which was initially misdiagnosed as Behcet's disease, with literature review. (J Clinical Otolaryngol 2012;23:121-124)

**KEY WORDS** : Stevens-Johnson syndrome · Behcet's disease.

## 서론

스티븐스-존슨 증후군(Stevens-Johnson syndrome, SJS)은 표피 전층의 광범위한 괴사와 박리를 특징으로 하는 급성 피부점막 질환이며,<sup>1)</sup> 매우 특징적인 임상 양상으로 인해 잘 알려져 있다. 일반적으로 스티븐스-존슨 증후군은 다형 홍반(erythema multiforme)과 중독성 표피 괴사용해증(toxic epidermal necrolysis, TEN)의 중간 형태로 이해되고 있으며 다형 홍반의 경우 흔히 두드러기로 오진되기 쉽다.<sup>2)</sup> 일반적으로 표피 박리가 일어나는 면적에 따라 구분하는데, 탈락된 피부의 범위가 전체의 10% 미

만인 경우 SJS, 30% 이상인 경우는 TEN으로, 그 중간의 경우는 중첩구간으로 분류된다.

순수 피부 질환으로서 사망에 이를 수 있는 몇 안되는 질환으로 사망률이 SJS의 경우 1%에서 5%에 이르기 때문에,<sup>3)</sup> 신속하고 세심한 치료를 요한다. 그러나 발생빈도가 인구 백만 명 당 0.4에서 7명으로 알려져 있을 정도로 발병률이 낮아 많은 임상 의들이 직접 경험한 적이 없어 종종 다른 질환으로 오진하여 치료에 지연이 있을 수 있다.<sup>4)</sup>

본 교실에서는 최근 고열, 구강궤양을 동반한 외음부 궤양 및 결막염으로 베체트병으로 오진되었던 스티븐스-존슨 증후군 증례를 경험하였기에 문헌 고찰과 함께 보고하는 바이다.

논문접수일 : 2011년 11월 28일

논문수정일 : 2012년 2월 2일

심사완료일 : 2012년 3월 2일

교신저자 : 홍석민, 200-704 강원도 춘천시 교동 153

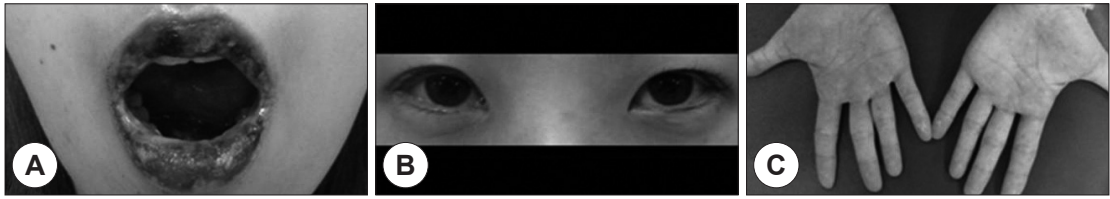
한림대학교 의과대학 이비인후-두경부외과학교실

전화 : (033) 240-5181 · 전송 : (033) 241-2909

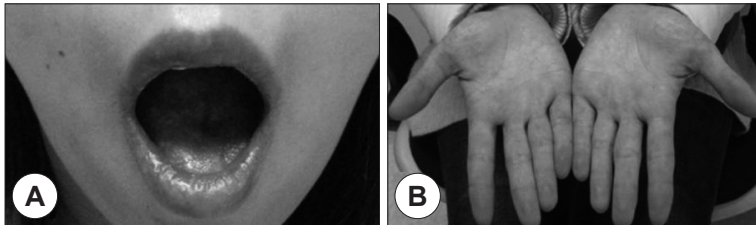
E-mail : thecell@medimail.co.kr

## 증례

26세 여자 환자는 내원 2일전부터 발생한 입술, 혀, 잇몸과 혀부 점막의 수포 및 궤양으로 내원하였다. 입원 당시의 생체징후는 39.3°C로 고열 소견 외엔 이상 소견을 보



**Fig. 1.** A : Picture shows hemorrhagic crust and multiple whitish erosions on the lips. B : Picture shows conjunctival injections on both eyes. C : Picture shows multiple erythematous papules and petechial spots.



**Fig. 2.** A : After 3 weeks, her lips were healed clearly. B : After 3 weeks, her palms were healed clearly.

이지 않았다. 혈액검사에서 백혈구수는  $12,000/\text{mm}^3$ (호중구 78%, 림프구 12.9%, 호산구 1.7%)으로 증가되었으며 그 외 류마티스 인자와 FANA 검사를 비롯하여 모두 음성이었다. 이학적 검사상 입원 당시 입술 및 구강 내에 수포와 궤양이 있었다(Fig. 1A). 입원 2일째에 질 분비물과 소변시 통증으로 산부인과 협진하였으며 외음부에 다수의 궤양 및 협착 관찰되었으며 안검 충혈로 안과 협진하여 경미한 결막염으로 진단받았다(Fig. 1B). 그리고 소변검사에서 백혈구가 100 이상 측정되어 비뇨기과 의뢰 후 방광염 의증으로 진단되었다. 입원 3일 후부터는 손·발바닥에서 시작하여 팔꿈치, 무릎 주변부로 확산되는 홍반과 점상출혈의 피부병변, 경미한 피부표피의 탈락이 관찰되었다(Fig. 1C). 환자는 구강 궤양, 성기부 궤양, 안 증상, 피부병변의 임상 양상과 타과 협진 의뢰(피부과, 산부인과)에서 베체트병을 가장 강력히 의심하였기 때문에 경구 prednisolone 10 mg을 하루 두 번으로 colchicine 0.6 mg을 하루 세 번으로 치료를 시작하였다. 실제로 베체트병의 경우 환자의 특징적인 임상 증상을 보고 의사가 판단하여 진단하며, 혈액 검사나 피부 생검 또는 이상초과민 피부반응(pathergy)검사를 할 수 있지만, 검사의 낮은 민감도 등의 한계로 인해 확실히 베체트병을 확진하거나 배제할 수는 없기 때문에, 진단을 위한 다른 추가적 검사는 시행하지 않았다.<sup>5)</sup>

입원 3일째에 구강내 수포가 파열되었으며 5일 후부터는 출혈성가피(hemorrhagic crust)가 생겼다. 입원 7

일째 경미한 복통과 소화불량 호소하고 항문 주위에도 통증 및 궤양 소견 관찰되었다. 베체트병의 소화기 침범 가능성 및 약제 변경 또는 추가를 위해 류마티스 내과에 의뢰되었고, 본 증례의 경험이 있던 내과에 의해 자세한 문진이 이루어 졌다. 이를 통하여 환자가 내원 7일전 발열, 전신통, 오한으로 개인병원에서 해열제 처방받아 복용한 후 입술이 붓기 시작하였다는 것을 알게 되었고 표피의 박탈이 전신의 10% 미만에 해당하는 스티븐스 존슨 증후군 의증으로 진단되었다. 입원하여 복용중이던 colchicine과 통증 조절을 위해 사용한 ketoprofen을 중단하고 1주일간 사용한 prednisolone의 감량을 위해 10 mg을 하루 두 번에서 5 mg을 하루 두 번으로 용량 조절하였으며 연하통으로 인한 영양섭취 부족으로 수액으로 영양공급 및 전해질 균형을 조절하였다. 환자는 입원 10일째부터 증상의 호전을 보였고 입원 17일째 구강 및 피부 병변 호전되어 퇴원하였다(Fig. 2) 현재 환자는 재발없이 4개월 동안 외래 경과 관찰 중이다.

## 고 찰

Stevens-Johnson syndrome(SJS)은 1922년 Albert Mason Stevens과 Frank Chambliss Johnson에 발열과 결막염, 그리고 구내염 및 다형 홍반과 구분되는 전신의 피부 발진을 보인 2명의 소아 환자를 학계에 보고함으로써 명명된 급성 점막피부 병변이다.<sup>6)</sup> 남녀비는 2 : 1 정

도로 남자가 더 많고 어린이와 젊은 성인에 주로 이환되며 치사율은 5~25%에 이르는 것으로 알려져 있다.

발병 기전은 명확하게 밝혀져 있지는 않지만, 밝혀진 원인의 50%는 약물에 의해 유발되며 대개는 페니실린 및 설폰아마이드 계열의 항생제와 oxicam 계열의 비스테로이드성 소염진통제, 항경련제가 대표적이다. 또한 감염에 의해 발생하는데 herpes simplex virus와 Mycoplasma pneumoniae 감염에 의한 경우가 가장 흔하며 드물게는 약성 종양, 방사선 치료 후에 발생할 수 있다.<sup>7)</sup> 약물 유발성 SJS는 대부분 약물 치료 시작 1~3주 후에 발병하므로 이전의 약제 복용에 대한 자세한 문진이 매우 중요하다.

임상 양상은 갑작스러운 고열과 두통, 권태 등의 전신 증상에 이어 입술, 구강, 피부 및 비강, 외음부 점막의 수포와 미란 및 궤양과 위막성 삼출 등이 나타나고 전신, 특히 얼굴, 손, 발에 다형 홍반과 유사한 구진, 반 및 자반 양상의 발진이 나타나며 표피의 박탈이 특징이다. 때때로 폐렴이 동반될 수 있다.

SJS의 진단은 대개 점막의 침범 여부와 특징적인 피부 병변 및 체표면적에 대한 표피 박탈의 백분율을 기준으로 임상적으로 내려지게 되며, 확진은 병리 조직 검사에서 각질 세포의 괴사와 표피하 수포 또는 표피 전층의 괴사 소견과 다른 수포성 질환의 감별을 통해 이루어진다.<sup>8)</sup>

한편, 베체트병의 병리 조직학적 특징적 소견은 혈관염과 혈전증이다.<sup>9)</sup> 이에 반해 SJS는 각질 세포의 괴사, 표피하 수포 또는 표피 전층의 괴사 소견으로, 두 질환의 병리 소견이 확연히 달라 피부 병변에서의 병리 조직검사가 감별 진단을 위해 도움이 될 것이다. 그러나 처음부터 베체트병으로 확진한 후 치료를 시작하였기 때문이 이를 간과 하였던 점이 본 증례의 오점으로 생각된다.

증상 발현 시간 역시 두 질환의 중요한 감별점이다. SJS는 구강 내 병변, 피부 병변, 외음부 병변, 안 증상이 증례와 같이 거의 동시에 발병하는데 비해, 베체트병은 진단을 위한 최소한의 증상이 나타나는데 상당한 시간이 소요될 수 있다. 구강 병변 또한 감별의 의미가 있을 수 있는데, 베체트병은 구강 궤양이 반복적으로 나타나며, 경계가 비교적 명확하고, 홍반성 반 위에 여드름 양 병변이 보이고 구진으로 발생하여 24~48시간 뒤 농포로 변하는 것이 특징이나,<sup>10,11)</sup> SJS는 구강 내 작열감이 먼저 느껴지

고 물질이 터진 딱지나 궤양이 발생한다. 입술이 특징적인 출혈성 딱지로 덮이는 것도 특징적 소견이다.<sup>12)</sup>

치료는 원인 약물의 중단, 이차 감염의 예방을 위한 항생제의 투여, 수분 및 전해질 균형 유지와 습포 및 연고 도포, 안과 치료 등의 보존적 요법이 필수적이다.<sup>12)</sup>

본 증례에서는 일반적으로 1년에 3회 이상 재발하는 1 cm 미만의 작은 구강 궤양이 특징인 베체트병에 반해, 환자의 구강 병변은 이번이 처음이었다. 그리고 구강 소견 역시 초기에 작은 돌기로 시작하여 점차 커지면서 점점 궤양을 발생시키며, 백색 혹은 누런 막을 형성하며 통증이 심해지는 베체트병과 비교할 때, 이 환자는 초반부터 작열감을 동시에 동반한 입술의 물질이 터진 출혈성 가피, 궤양이 특징적인 스티븐스 존슨에 더 가까웠다. 그리고 일주일전 해열제, 비스테로이드성 진통소염제 등의 복용력을 놓쳤던 것은 결정적인 오진의 원인이었다.

해열제 외에 다른 특기할 만한 약제를 투여 받은 적이 없으므로 비스테로이드성 소염진통제가 원인 약제일 가능성이 우선 추정되었으나 임상 증상 호전된 후 환자와 보호자가 동의하지 않아 약물 유발검사는 시행하지 못하였다.

이에 저자들은 유병율이 낮아 임상인들의 경험이 적어 베체트 병으로 오진하기 쉬운 SJS을 진단하고 치료하였기에 문헌 고찰과 함께 보고하는 바이다.

**중심 단어** : 스티븐스 존슨 증후군 · 베체트병.

## REFERENCES

- 1) Chung WH, Hung SI, Yang JY, Su SC, Huang SP, Wei CY, et al. Granulysin is a key mediator for disseminated keratinocyte death in Stevens-Johnson syndrome and toxic epidermal necrolysis. *Nat Med* 2008;14(12):1343-50.
- 2) Brady WJ, DeBehnke D, Crosby DL. Dermatological emergencies. *AM J Emerg Med* 1994;12(2):217-37.
- 3) Gomes ER, Demoly P. Epidemiology of hypersensitivity drug reactions. *Curr Opin Allergy Clin Immunol* 2005;5(4):309-16.
- 4) Patterson R, Tripathi A. Stevens-Johnson syndrome: getting ready for the year 2000 and beyond. *Ann Allergy Asthma Immunol* 1999;83(5):339-40.
- 5) Davatchi F, Chams-Davatchi C, Ghodsi Z, Shahram F, Najji A, Shams H, et al. Diagnostic value of pathergy test in Behcet's disease according to the change of incidence over the time. *Clin Rheumatol* 2011; 30(9):1151-5.
- 6) Ludlam GB, Bridges JB. Association of Stevens-Johnson syndrome with antibody for Mycoplasma pneumoniae.

*Lancet* 1964;1(7340):958-9.

- 7) Roujeau JC, Kelly JP, Naldi L, Rzany B, Stern RS, Anderson T, et al. Medication use and the risk of Stevens-Johnson syndrome or toxic epidermal necrolysis. *N Engl J Med* 1995;333(24):1600-7.
- 8) Odom RB, James WD, Berger TG. In: *Andrew's disease of the skin, editors. 9th ed. W B Saunders;2000. p.146-50.*
- 9) Ahmet A, Mandal R. Behçet syndrome. *Dermatol Online J* 2010;16(11):18.
- 10) Alpsoy E, Aktekin M, Er H, Durusoy C, Yilmaz E. A randomized, controlled and blinded study of papulopustular lesions in Turkish Behçet's patients. *Int J Dermatol* 1998; 37(11):839-42.
- 11) Balabanova M, Calamia KT, Perniciaro C, O'Duffy JD. A study of the cutaneous manifestations of Behçet's disease in patients from the United States. *J AM Acad Dermatol* 1999;41(4):540-5.
- 12) Stern RS. Improving the outcome of patients with toxic epidermal necrolysis and Stevens-Johnson syndrome. *Arch Dermatol* 2000;136(3):410-1.