

부비동 내시경수술 후 발생한 기뇌증과 심각한 뇌수막염 치험 1예

울산대학교 의과대학 울산대학교병원 이비인후과학교실

이호민 · 이상민 · 이정민 · 이태훈

A Case of Pneumocephalus and Severe Meningitis as Complications of Endoscopic Sinus Surgery

Ho Min Lee, MD, Sang Min Lee, MD, Jung Min Lee, MD and Tae-Hoon Lee, MD

Department of Otolaryngology-Head and Neck Surgery, Ulsan University College of Medicine,
Ulsan University Hospital, Ulsan, Korea

— ABSTRACT —

Pneumocephalus represents rare complications in endoscopic sinus surgery. Pneumocephalus following nasal and sinus surgery occurs because of iatrogenic damage to the skull base. Patients with posttraumatic cerebrospinal fluid leakage lasting more than 7 days have at least 8- to 10-fold increase in risk of meningitis. Although treatment regimens for *Streptococcus pneumoniae* meningitis have improved, the mortality rate remains as high as 25% with neurological sequelae in up to half of survivors. We report a 35-year-old man with pneumocephalus and meningitis as complications of endoscopic sinus surgery. We initially treated the patient by administration of antibiotics and lumbar drain. After controlling inflammation, endoscopic repair of cerebrospinal fluid/rhinorrhea with osteomucoperiosteal free flap obtained from the middle turbinate under general anesthesia was done. The patient was followed up without any complication. (J Clinical Otolaryngol 2011;22:243-246)

KEY WORDS : Pneumocephalus · Meningitis · Cerebrospinal fluid rhinorrhea · Endoscopic surgery.

서 론

기뇌증은 부비동 내시경 수술 후 발생하는 매우 드문 합병증이다. 부비동 내시경 수술 후 발생하는 손상으로 인해 외부와 경막외공간, 경막하공간, 지주막하공간 사이의 교통이 생성되어 기뇌증이 발생한다. 기뇌증으로 인

해 호소할 수 있는 증상으로는 다양한 양상의 두통을 주로 호소하고 시력장애, 의식혼돈, 행동이나 정신상태의 변화 등의 심각한 합병증을 동반할 수도 있다.¹⁾

뇌척수액비루가 있는 환자에서 뇌수막염이 발생할 수 있는 확률은 2%에서 50%까지 다양하다.²⁻⁴⁾ 뇌척수액비루가 7일 이상 지속되는 환자에서 뇌수막염의 발병률은 8~10배 증가하게 되며, 뇌수막염, 기뇌증 등의 합병증이 발병한 경우에는 수술적 접근이 필요하다.²⁻⁴⁾ 뇌수막염에 대한 치료로 새로운 치료법이 현재도 계속 발전되고 있지만, 지난 50년간 연쇄상 폐렴구균 뇌수막염으로 인한 사망률은 25%로 변함이 없고, 생존자의 50%에서 심각한 신경학적인 합병증을 초래한다. 신경학적 합병증이 외에도, 감각신경성 난청, 수두증, 운동장애, 정신 지체 등

논문접수일 : 2011년 8월 29일

논문수정일 : 2011년 9월 8일

심사완료일 : 2011년 10월 11일

교신저자 : 이태훈, 682-714 울산광역시 동구 전하동 290-3

울산대학교 의과대학 울산대학교병원 이비인후과학교실

전화 : (052) 250-7180 · 전송 : (052) 234-7182

E-mail : thlee@uuh.ulsan.kr

의 합병증이 발생할 수 있다.⁵⁾

저자들은 수술 후 발생한 뇌척수액비루가 조기에 진단되거나 적절히 조치되지 못해 기뇌증과 심각한 뇌수막염으로진행된 환자를 치료하는 과정에서 위급한 상황을 겪었으며 치료 방법 및 수술 시기에 대해 숙고하였다. 다행히 성공적인 수술 결과를 얻었기에 교훈이 될 수 있는 이러한 경험들을 문헌고찰과 함께 자세히 보고하는 바이다.

증 례

내원 1주 전 양측 만성 비부비동염으로 타병원에서 부비동 내시경 수술을 시행받은 35세 남자환자가 심한 두통을 주소로 내원하였다. 환자는 수술 후 두 차례에 걸쳐 수술한 병원에서 외래 치료를 받았고, 이 과정에서 지속적인 비루와 두통을 호소하였으나 이에 대한 적절한 검사나 처치가 이루어지지 않았다. 내원 당시 생체 징후는 정상이었으나 의식상태는 명료하였으나 1시간 30분이 경과한 후 혼미 상태로 의식이 저하되었다.

응급실에서 시행한 두부 컴퓨터전산화단층촬영영상 양측 전두부, 측두부 주위로 다발성의 기뇌가 관찰되었으나(Fig. 1), 부비동 컴퓨터 전산화 단층촬영영상 수술 부위에 뚜렷한 결손부위는 나타나지 않았다(Fig. 2). 혈액검사상 백혈구 수치는 16,700/uL, C-반응성단백질(CRP)은 5.61이었다. 뇌척수액 검사상 백혈구가 720/uL, 중성구

78%, 단백질이 205.3 mg/dL, 혈청/뇌척수액 당이 132/41 mg/dL으로 나와 세균성 뇌수막염이 의심되어 뇌척수액 세균배양검사를 시행하였다. 입원 후 시행한 동맥혈 가스 분석 검사상 동맥혈내 산소 분압이 55 mmHg로 떨어지고 의식저하가 악화되어 기관삽관을 시행한 후 인공호흡기 치료를 시작하였다. 비내시경 검사에서 다량의 수양성 비루가 관찰되어 술 후 발생한 뇌척수액 비루가 뇌수막염의 원인으로 생각되었으며, 우선 절대안정과 요추배액을 시행하였고, 고용량의 정맥 항생제(Vancomycin 1 g bid, metronidazole 500 mg tid, ceftazidime 2 g tid)를 사용하며 경과 관찰하였다.

입원 3일째 까지는 백혈구 24,200/uL, CRP 44.63까지 악화소견 보였으나, 4일째 부터 호전되기 시작하였다. 혈액 및 뇌척수액 배양검사 및 감수성 검사 결과 S.pneumoniae 양성으로 나와 감염내과 협진 후, 정맥 항생제를 Penicillin G로 바꾸어 400만 unit을 4시간 간격으로 사용하였다. 입원 6일째 자발호흡이 돌아오기 시작하여 입원 7일째 기관삽관을 제거하였고, 이 후 의식은 명료한 상태로 회복되어 입원 8일째 중환자실에서 일반 병실로 전동하였다.

입원 9일째까지도 여전히 다량의 수양성 비루가 교정되지 않아 수술을 시행하였다. 수술은 전신마취하에 비내시경을 이용하여 시행하였다. 육아조직과 혈병 등을 제거하여 수술시야를 깨끗하게 한 후 요추배액을 막자

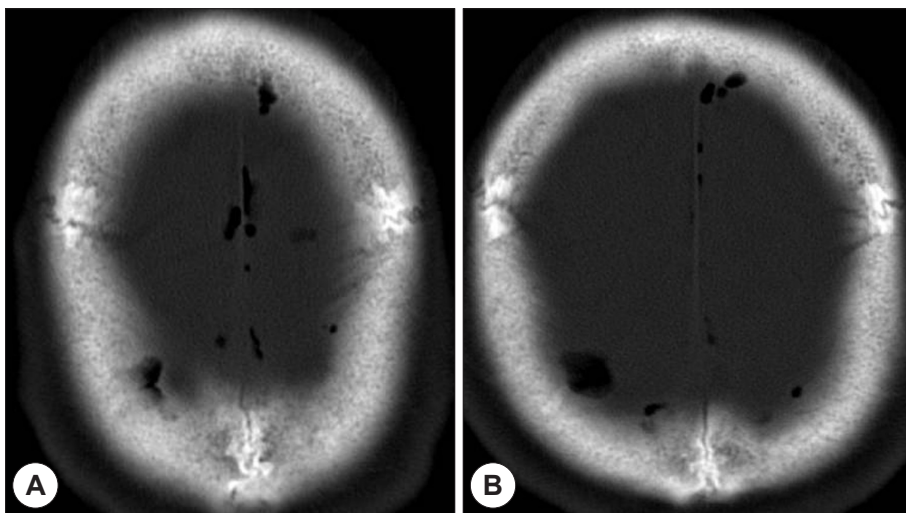


Fig. 1. Axial brain CT scan shows a multi-focal pneumocephalus in both frontal and parietal area.

좌측 사관측벽의 약 0.5×0.5 cm 크기의 골결손 부위에서 박동성의 뇌척수액비루가 관찰되었다. 우선 거즈 패킹으로 가볍게 압박한 후 다른 부위의 병변 여부를 확인하였으나 다른 병변은 관찰되지 않았다. 뇌척수액비루의 결손 부위의 재건을 위하여 중비갑개 일부를 절제하였고, 결손부위보다 약간 크게 골과 점골막을 같이 얻은 후 복합 조직의 유리피판을 만들어 결손부위에 위치시켰다. 유리피판 바깥으로 섬유아교와 젤폼(gelfoam), 서지셀(Surgicel)을 이용하여 재건부위를 지지하고, 나머지 비강 내에는 연고를 바른 거즈로 패킹하였다.

수술 후 2일 째 좌측 비강 내의 거즈를 제거하였고 뇌척수액 비루가 관찰되지 않음을 확인하였다. 이 후 2일 간격으로 비내시경을 통해 좌측 비강 내를 관찰하였고 수술 부위에 특이소견은 관찰되지 않았다. 수술 후 4일째 시행한 생체징후, 혈액검사 결과 및 뇌척수액 검사 결과 모두 정상 소견을 보였고, 수술 후 11일 째 퇴원한 다음 두 달 간 외래 추적 관찰하였으나 뇌척수액비루의 재발이나 신경장애 등의 후유증은 없이 완치되었다(Fig. 3).

고 찰

부비동 내시경수술 후 합병증으로 발생하는 기뇌증의 경우는 매우 드물다. Stammberger는 15년 간 6,000명 이상의 환자에게 부비동 내시경수술을 시행하였는데 그

중 단 한 건의 기뇌증을 경험하였다고 하였다.⁶⁾ 주로 사관측벽의 손상으로 인해서 잘 발생하는데, 코를 풀거나 재채기나 기침을 할 때 높아진 비인두의 압력으로 인해 두개 결손 부위로 공기가 함입되어 발생한다. 또한 물이 든 병을 거꾸로 들었을 때 공기가 병에 차는 것처럼 뇌척수액이 경막 결손 부위로 빠져나가면서 생기는 음압을 통해 공기가 들어올 수도 있다. 이 환자의 경우 수술 후 설명들은 대로 코를 풀지 않았고 재채기나 기침도 특별히 없었다고 하여 두 번째 기전으로 기뇌증이 발생하였던 것으로 추측되었다. 기뇌증이 신경학적 이상을 일으키는 긴장성 기뇌증으로 진행되기 위해서는, 적어도 65 cm³ 이상의 공기가 뇌 내로 들어가야 한다. 이는 두개내로 들어온 공기가 배출이 안 되는 상태에서 질소 마취를 통해 뇌압이 상승하면 발생할 수 있고, 술 후 마스크 환기를 통해서도 생길 수 있다.⁷⁾

기뇌증으로 인해 나타날 수 있는 가장 흔한 증상은 두통인데, 그 양상이 매우 다양해서 임상 증상만으로 진단하기는 힘들며, 컴퓨터 전산화 단층촬영을 통해서 진단할 수 있다. 그리고 기뇌증이 발생한 경우 반드시 중환자실에 입원하여 신경학적 변화 양상이나 뇌수막염으로의 진행여부를 잘 관찰하여야 하고 신경외과와 협진을 하여야 한다. 공기가 자연히 흡수되는 경우가 대부분이므로 특별한 치료가 필요하지 않으나, 공기의 양이 계속 증가하거나

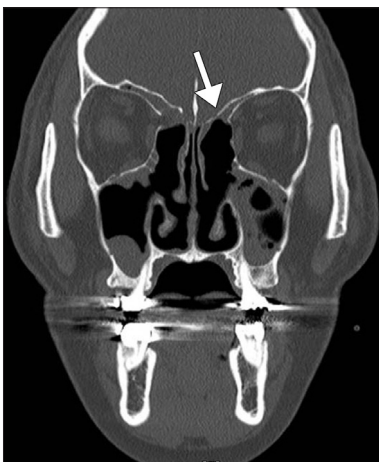

Fig. 2. Coronal OMU CT scan does not show definite focus of CSF leakage. Also, it shows more lowering of skull base (arrow) in left side than right side.

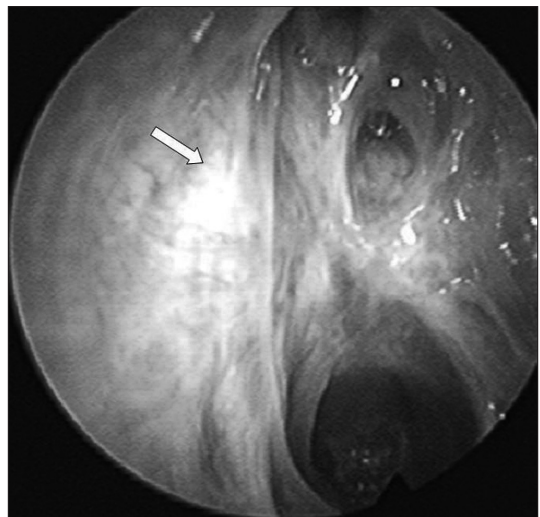


Fig. 3. Nasal endoscopic finding of left nasal cavity on 2 months after repair. Defect area (arrow) was completely healed.

긴장성기뇌증이 발생하였을 경우에는 감압술이나 결손 부위 재건술과 같은 즉각적인 조치가 필요하다. 감압술의 방법으로는 100% 산소를 흡입하거나 주사기를 이용한 흡입전자, 뇌실조루술 등이 있다.¹⁾

수술 중에 발견된 뇌척수액 비루의 경우, 즉시 수술적 교정을 해야 한다. 또한 수술 후 1~2주 사이에 지연성으로 뇌척수액 비루가 발생하거나 10일 이상 지속되는 뇌척수액 비루, 그리고 간헐적인 뇌척수액 비루가 지속되는 경우에도 바로 수술적 치료가 필요하다. 10일 이상 뇌척수액 비루가 지속되는 경우에는 자연회복의 확률은 줄어들고 뇌수막염의 위험도가 증가하기 때문에 수술적 치료를 10일 이상 연기해서는 안된다. 하지만 발열과 의식저하를 동반하는 뇌수막염이 발생하였을 경우에는 빠른 시일 내에 요추배액을 시행하고, 항생제 치료를 시작하는 것이 우선이다. 그리고 환자의 전반적인 상태 및 염증이 호전을 보였을 때 수술적 치료를 시행하여야 한다.^{5,8)}

비강을 통해 생긴 연쇄상구균 뇌수막염은 사망률이 33%에 이르고, 생존자의 41% 중 25%에서 난청, 16%에서 운동실조, 불완전마비와 같은 운동장애가 생기며 발작, 수두증, 지능장애, 행동장애 등의 심각한 합병증을 초래할 수 있다. 그리고 환자의 나이가 많을수록, 폐렴과 같은 기저질환이 있는 경우, 의식 변화가 있는 경우, 항생제 치료가 늦어진 경우에는 환자의 예후가 나쁘다.⁹⁾ 그러나 본 증례에서는 별다른 합병증 및 신경학적 후유증 없이 회복되었다. 이는 환자가 기저질환을 가지고 있지 않은 젊은 30대 남성이었고, 명료한 의식상태에서 내원하여, 의식변화가 있을 때 중환자실에서 즉각적으로 적절한 치료를 받을 수 있어서 후유증 없이 회복할 수 있었다고 생각한다.

본 증례는 부비동 내시경수술 시 뇌척수액비루가 가장 많이 발생하는 부위인 사관측벽에서 뇌척수액비루가 발

생하여 기뇌 및 뇌막염으로 진행된 경우이다. 술자가 수술 중 뇌척수액비루에 대한 인지를 못했고, 술 후 외래에서 경과 관찰하는 과정에서 환자가 수양성 비루 및 두통을 호소했지만 역시 간과되었다. 이처럼 조기에 수술의 합병증에 대한 적절한 조치가 시행되지 못하면 심각하고 때로는 치명적이거나 영구적인 장애를 남기는 합병증으로 진행되기 쉽다. 따라서 수술과정에서 특이할 사건이 없었다고 생각되더라도 술 후 외래 경과관찰 시 환자에 대한 병력청취 및 수술 부위 확인에 항상 신중해야 하겠다.

중심 단어 : 기뇌증 · 뇌수막염 · 뇌척수액 유출 · 부비동내시경 수술.

REFERENCES

- 1) Schnipper D, Spiegel JH. *Management of intracranial complications of sinus surgery. Otolaryngol Clin N Am* 2004;37(2):453-72.
- 2) Schlosser RJ, Bolger WE. *Endoscopic management of cerebrospinal fluid rhinorrhea. Otolaryngol Clin North Am* 2006;39(3):523-38.
- 3) Abuabara A. *Cerebrospinal fluid rhinorrhea: diagnosis and management. Med Oral Patol Oral Cir Bucal* 2007;12(5):E397-400.
- 4) Gianetti AV, de Morais Silva Satiago AP, Becker HM, Guimarães RE. *Comparative study between primary spontaneous cerebrospinal fluid fistula and late traumatic fistula. Otolaryngol Head Neck Surg* 2011;144(3):463-8.
- 5) Østergaard C, Konradsen HB, Samuelsson S. *Clinical presentation and prognostic factors of Streptococcus pneumoniae meningitis according to the focus of infection. BMC Infect Dis* 2005;5:93.
- 6) Stammberger H. *Functional endoscopic sinus surgery: the Messerklinger technique. Philadelphia: BC Decker;1991. p. 473-4.*
- 7) Artru AA. *Nitrous oxide plays a direct role in the development of tension pneumocephalus intraoperatively. Anesthesiology* 1982;57(1):59-61.
- 8) Beckhardt RN, Setzen M, Carras R. *Primary spontaneous cerebrospinal fluid rhinorrhea. Otolaryngol Head Neck Surg* 1991;104(4):425-32.