

## 이관에 발생한 양측성 간엽성 연골 과오종 1예

경북대학교 의과대학 이비인후과학교실  
전범수 · 장현욱 · 석준호 · 김정수

### A Case of Bilateral Hamartoma in Eustachian Tube of Adult

Bum-Soo Chun, MD, Hyun-Uk Jang, MD, Jun-Ho Seok, MD and Jung Soo Kim, MD, PhD

Department of Otorhinolaryngology-Head and Neck Surgery, College of Medicine,  
Kyungpook National University, Daegu, Korea

#### — ABSTRACT —

We report a case of 49-years-old man who had hamartomas originated from right Eustachian tube and left torus tubarius. He had intermittent hearing impairment, ear fullness, and non-pulsating tinnitus on right ear for about ten years. The mass was removed partially by endoscopic surgery and confirmed as a chondromesenchymal hamartoma. We discuss the characteristics and the pathological features of this disease. (J Clinical Otolaryngol 2011;22:223-226)

**KEY WORDS** : Hamartoma · Eustachian tube · Surgical endoscopy.

## 서 론

과오종(hamartoma)은 신체의 특정 부위 고유의 구성 조직들 중 하나 이상이 비정상적인 성장과 배열을 통해 종물과 유사한 기형을 형성하는 것으로, 조직 발달과정의 오류로 인해 발생한다.<sup>1)</sup> 과오종은 신체 어느 부위에서나 발생 가능하며 간, 신장, 비장, 폐에서는 흔하게 발생하나 상기도나 상부위장관 및 두경부에 발생하는 경우는 드물다.<sup>2)</sup> 특히 이관에 발생한 예는 극히 드물어 현재까지 국내 외에 단 1예 만이 보고되었다.<sup>3)</sup>

저자들은 이명과 이충만감을 주소로 내원한 환자에서

이관에 발생한 간엽성 연골 과오종 1예를 치험하였기에 문헌 고찰과 함께 보고하고자 한다.

## 증 례

49세 남자 환자로 7~8년간의 우측 이명을 주소로 내원하였다. 이명은 비박동성, 자각성 이명이었으며 동반 증상으로는 10년간의 청력 감소를 호소하였다. 우측의 삼출성 중이염으로 지난 10년간 개인의원에서 수차례 고막 절개술을 시행한 과거력이 있었으며 그 외 특이한 가족력이나 과거력은 없었다.

비내시경 검사 상 우측 이관개구부에 약 1×1 cm의 노란색을 띠는 물혹 양상의 종물이 관찰되었으며 좌측 이관용기에도 동일한 양상의 종물이 있었다(Fig. 1). 고막은 동성계측검사서 우측은 C형, 좌측은 정상소견이 관찰되었으며, 환자는 우측 청력감소를 호소하였으나 순음청력검사서 청력역치는 우측 15 dB, 좌측 10 dB이었으며 어음청력검사서 어음청력역치는 우측 15 dB, 좌측 10

논문접수일 : 2011년 8월 19일  
논문수정일 : 2011년 9월 8일  
심사완료일 : 2011년 10월 6일  
교신저자 : 김정수, 700-721 대구광역시 중구 삼덕2가 50  
경북대학교 의과대학 이비인후과학교실  
전화 : (053) 420-5785 · 전송 : (053) 423-4524  
E-mail : sookim@knu.ac.kr

dB, 어음명료도는 양측 모두 45 dB에서 100%로 정상소견을 나타내었다. 그 외 신체검사와 통상적 술 전 검사 모두 정상의 범위였다. 부비동 전산화단층촬영상 우측 이관용기에서부터 이관을 따라 약 1.7 cm 깊이의 경계가 불규칙하게 석회화된 종물이 관찰되었으며 좌측 이관에도 0.5 cm의 석회화된 종물이 관찰되었다(Fig. 2).

국소마취하에서 비내접근법을 통하여 수술을 실시하였다. 종물은 양측 모두 있었지만 좌측에는 증상이 없어 우선 우측의 종물만 제거하였다. 수술 소견상 종물은 이관개구부에서 이관내에까지 걸쳐 있었으며 종물을 둘러싸는 피막은 관찰되지 않았고, 그 경계도 명확치 않았다. 이관 기능의 완전 소실 가능성이 있어 근치적 절제 대신 이관용기의 정상 조직과의 경계 부위에 절개를 한 후 이관개구부를 막고 있는 종물과 이관내 종물의 일부를 제거하였다.

조직병리검사 상 hematoxylin-eosin 염색에서 종괴는 비인두 점막 상피로 피복되어 있으며 방추형 세포와 섬

유성 간질 조직이 혼재되어 있고 다양한 정도의 세포밀도가 관찰되었으나 악성 변화는 보이지 않았다. Masson's trichrome 염색에서 뼈와 연골양 조직이 불규칙한 모양으로 군집을 형성하고 있었으며, congo-red와 Amyloid 염색에서는 특이소견이 관찰되지 않았다(Fig. 3). 추가적인 면역조직화학적 검사는 시행하지 않았으나 이러한 조직학적 소견을 통해 간접성 연골 과오종으로 진단되었다.

특이한 합병증은 발생하지 않았으며 수술 후 이명이 완전히 사라지진 않았으나 그 정도가 감소하였다. 16개월째 외래 관찰 중 중이염은 발생하지 않았으며 재발이나 다

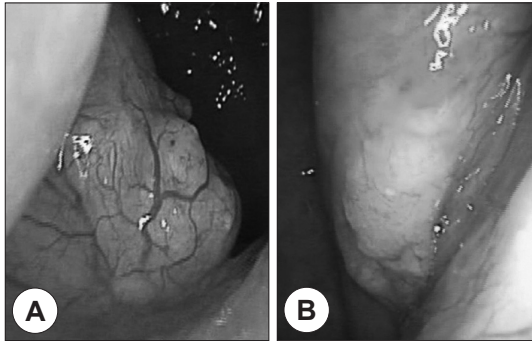


Fig. 1. Preoperative photographs show yellow colored and poorly demarcated masses at right Eustachian tube opening (A) and left torus tubarius (B).

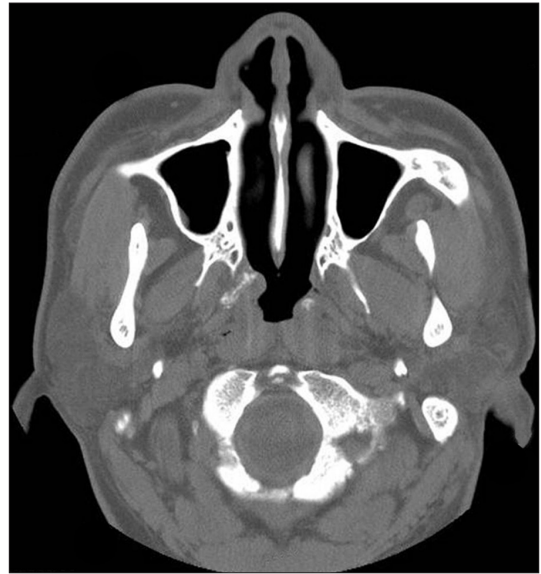

Fig. 2. Preoperative axial CT scan showing non-enhanced, poorly-circumscribed masses with irregular calcification at both Eustachian tubes.

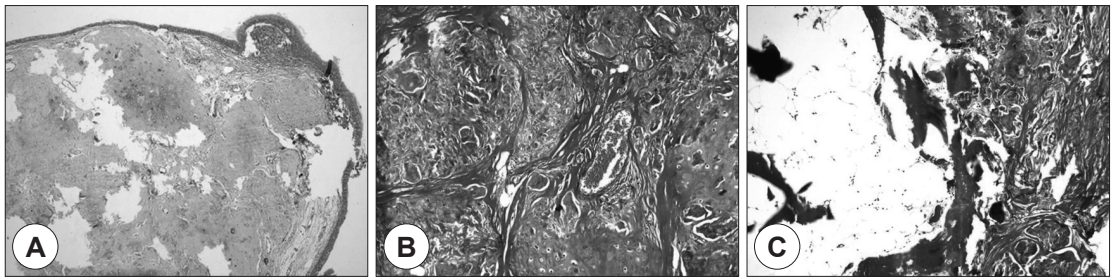


Fig. 3. A : Microscopic finding showing overlying nasopharyngeal mucosa with underlying mixed chondroid and fibrotic stromal tissue (Hematoxylin-eosin, original magnification  $\times 40$ ). B, C : Irregular islands of chondroid and ossified tissue (Masson's trichrome, original magnification  $\times 100$ ).

른 합병증의 소견은 보이지 않고 있다.

## 고 찰

Albrecht는 조직발생 과정의 오류로 인한 기형으로 발생하는 비종양성 종괴를 처음으로 과오종이라 명명하였다.<sup>4)</sup> 정상적으로 그 발생부위에서 발견될 수 없는 조직들이 종양처럼 덩어리를 형성하여 발생하는 분리종(choristoma)과 달리 과오종에서는 정상적으로 존재하는 조직들이 관찰된다.<sup>5)</sup> 과오종은 기형종(teratoma), 유피종(dermoid) 등 종양성 종괴와도 감별하여야 하는데 기형종은 외배엽, 중배엽 그리고 내배엽의 3층 모두의 배세포에서 유래한 조직을 포함하고 있으며, 유피종은 외배엽과 중배엽 조직을 포함하고 주로 낭종성이라는 것이 기형종과 구별되는 점이다.<sup>1)</sup> 기형종은 악성화의 가능성이 있지만 과오종은 악성화의 위험성이 없으며 어느정도 커지면 스스로 성장이 멈추나 스스로 퇴화하지도 않는 특징을 가지고 있다.<sup>6)</sup>

두경부에서 발견되는 과오종은 연골, 혈관, 지방 등의 간엽조직에서 유래한 간엽성 과오종과 상피, 분비선 등의 상피조직에서 유래한 상피성 과오종으로 나누어진다.<sup>7)</sup> 상피성 과오종보다는 간엽성 과오종이 비교적 더 흔하게 발견되며, 우세한 조직이 무엇이나에 따라 연골성, 혈관성, 지방성 등의 이름이 붙여진다.<sup>7)</sup> 두경부에서 가장 흔한 호발부위는 비인두이며 임상증상은 그 크기나 모양, 발생 부위에 따라 다양하게 나타나는데, 무증상에서부터 종물감, 비폐색과 비출혈, 만성 부비동염과 중이염, 호흡곤란이 발생할 수 있으며, 좁은 공간에 발생하기 때문에 드물게는 종괴로 인한 압박과 염증성 변화로 인한 골미란이 관찰되기도 하며, 더 나아가 염증이 파급되면서 안구 증상이나 신경학적인 증상이 나타나기도 한다.<sup>2,8)</sup>

간엽성 과오종 중 간엽성 연골 과오종은 방추형 세포(spindle cell), 아교 섬유(collagen fiber) 그리고 불규칙한 뼈와 연골양 조직 군집(osseous and chondroid tissue islands) 등의 다양한 간엽성 조직들이 혼재되어 있는 것을 특징으로 한다. 이 중 연골이 주성분이기 때문에 비상피성 연골종양인 연골종(chondroma)이나 연골육종(chondrosarcoma)과의 감별이 필요한데,<sup>9)</sup> 연골종은 연골육종과는 달리 잘 분화된 초자연골이 보이고 핵의 이형성은

관찰되지 않으며 연골의 국소 증식으로 인해 주로 무증상의 작은 결절로 나타나고 국소 치료만으로 충분하다. 연골육종은 연골모세포의 분화실패로 인해 발생하며 핵의 이형성, 세포의 역행성, 유사분열 등이 관찰된다.<sup>10)</sup>

일반적으로 간엽성 과오종은 영아나 어린 소아에서, 상피성 과오종은 주로 성인에서 발견된다.<sup>11)</sup> McDermott 등은 비강과 부비동에 발생한 간엽성 연골 과오종 7예를 발표하였는데, 이 중 6예는 생후 3개월 이내에 종물이 확인되었고,<sup>9)</sup> 국내에서는 노 등이 5개월 여아의 비강내에 발생한 간엽성 연골 과오종을 보고하였다.<sup>10)</sup> 본 증례의 경우는 간엽성 과오종이 흔히 발견되는 영아나 소아가 아닌 성인에서 발견 되었다. Ozolek 등이 처음으로 성인에서 발견된 간엽성 연골 과오종을 보고하였고,<sup>11)</sup> 본 증례가 두 번째이다. 이는 비강을 막고 있지 않아 비폐색이나 비출혈 등의 증상이 없었고, 반복적인 우측의 삼출성 중이염에도 의료기관에서 비인두강을 진찰하지 않아 진단이 늦어진 것으로 생각된다. 좌측에는 증상이 없고 조직학적으로 진단되지는 않았으나 우측과 동일부위에 내시경적, 영상학적으로 동일한 소견을 보이는 종괴가 관찰된 것도 본 증례의 또 다른 특이점이라 할 수 있다.

치료는 수술을 통한 완전한 절제이며, 불완전하게 제거한 경우 재발의 원인이 될 수 있다.<sup>9,12)</sup> 그러나 병변이 정상 조직을 파고 들어가 그 경계가 불분명한 경우도 많으며,<sup>12,13)</sup> 특히 본 증례에서는 이관에 발생하여 완전 절제 시 이관의 영구적인 장애를 초래할 가능성이 높았다. 과오종의 경우 악성화의 위험이 없으며 특정한 시기가 되면 그 성장이 저절로 멈추기 때문에, 발견되는 위치에 따라 보존적인 수술과 함께 정기적인 외래 관찰이 합리적인 치료 방법 중 하나라 할 수 있다. 본 증례에서는 16개월째 정기적인 관찰을 하고 있으며 재발이나 다른 합병증의 발생은 없었다.

**중심 단어 :** 과오종 · 이관 · 비내시경 수술.

## REFERENCES

- 1) Willis RA. *Hamartoma and Hamartomatous syndromes. In: Borderland of embryology and pathology. 2nd ed. London: Butterworths;1962. p.351-92.*
- 2) Kaneko C, Inokuchi A, Kimitsuki T, Kumamoto Y, Shinokuma A, Natori Y, et al. *Huge hamartoma with inverted papilloma in the nasal cavity. Eur Arch Otorhinolaryngol*

- 1999;256 Suppl 1:S33-7.
- 3) Eichel BS, Hallberg OE. *Hamartoma of the middle ear and Eustachian tube. Report of a case. Laryngoscope* 1966;76 (11):1810-5.
  - 4) Albrecht E. *Ueber hamartome. Verh Disch Ges Pathol* 1904; 7:153-9.
  - 5) Kroll SO, Jacoway JR, Alexander WN. *Osseous choristomas (osteomas) of intraoral soft tissues. Oral Surg Oral Med Oral Pathol* 1971;32(4):588-95.
  - 6) Kapadia SB, Popek EJ, Barnes L. *Pediatric otorhinolaryngic pathology: diagnosis of selected lesions. Pathol Ann* 1994;29 Pt 1:159-209.
  - 7) Hsueh C, Hsueh S, Gonzalez-Crussi F, Lee T, Su J. *Nasal chondromesenchymal hamartoma in children: report of 2 cases with review of the literature. Arch Pathol Lab Med* 2001;125(3):400-3.
  - 8) Wenig BM, Heffner DK. *Respiratory epithelial adenomatoid hamartomas of the sinonasal tract and nasopharynx: a clinicopathologic study of 31 cases. Ann Otol Rhinol Laryngol* 1995;104(9):639-45.
  - 9) McDermott MB, Ponder TB, Dehner LP. *Nasal chondromesenchymal hamartoma: an upper respiratory tract analogue of the chest wall mesenchymal hamartoma. Am J Surg Pathol* 1998;22(4):425-33.
  - 10) Fu YS, Perzin KH. *Non-epithelial tumors of the nasal cavity, paranasal sinuses and nasopharynx: a clinicopathologic study III. Cartilaginous tumors (chondroma, chondrosarcoma). Cancer* 1974;34(2):453-63.
  - 11) Ozolek JA, Carrau R, Barnes EL, Hunt JL. *Nasal chondromesenchymal hamartoma in older children and adults. Arch Pathol Lab Med* 2005;129(11):1444-50.
  - 12) Roh HJ, Lee BJ, Jang MH, Cho KS. *Endoscopic removal of nasal chondromesenchymal hamartoma. J Clinical Otolaryngol* 2001;12(1):114-7.
  - 13) Johnson C, Nagaraj U, Esguerra J, Wasdahl D, Wurzbach D. *Nasal chondromesenchymal hamartoma: radiographic and histopathologic analysis of a rare pediatric tumor. Pediatr Radiol* 2007;37(1):101-4.