

후이개전위피판으로 치료한 변이형 전이개 누공 1예

국립중앙의료원 이비인후과
박석환 · 조한규 · 정재호 · 이동열

A Case of the Variant Type of Preauricular Sinus Treated with Retroauricular Transposition Flap

Seok Hwan Park, MD, Han Kyu Cho, MD, Jae Ho Jung, MD and Dong Yeul Lee, MD
Department of Otolaryngology-Head and Neck Surgery, National Medical Center, Seoul, Korea

— ABSTRACT —

Preauricular sinuses are common congenital malformations that usually occur at the anterior margin of the ascending limb of helix. We present a patient with postauricular infected cysts and coincidentally discovered auricular pits which was operated with a dual approach and reconstructed with retroauricular transposition flap. We report this case with a review of the literature. (J Clinical Otolaryngol 2011;22:219-222)

KEY WORDS : Ear auricle · Surgical flaps · Fistula · Preauricular sinuses.

서 론

선천성 전이개 누공은 1864년 Heusinger에 의해 처음 기술되었고,¹⁾ 동양에서는 4~10%의 발생률을 보이는 반면에 서양에서의 발생률은 동양에 비해서 상대적으로 낮다.²⁻⁵⁾ Choi 등은 선천성 전이개 누공을 누공로의 방향에 따라서 전형적인 형(Classical type)과 변이형(variant type)으로 분류하였다.⁶⁾ 변이형 전이개 누공의 경우 후이개 부위의 반복적인 종창과 농성 분비물의 분비, 이로 인한 피부 결손이 발생할 수 있어 그 크기에 따라 일차적 봉합만으로 재건이 불가능한 경우가 있다.

논문접수일 : 2011년 7월 5일
논문수정일 : 2011년 8월 10일
심사완료일 : 2011년 9월 8일
교신저자 : 조한규, 100-799 서울 중구 을지로 6가
국립중앙의료원 이비인후과
전화 : (02) 2260-7244 · 전송 : (02) 2276-0543
E-mail : badlbadle@naver.com

최근 저자들은 22세 여자 환자에서 수차례 재발된 변이형 전이개 누공을 수술적으로 제거하였으며, 제거 후 발생한 후이개 부위의 결손을 후이개 전위피판술을 이용한 재건으로 좋은 결과를 얻었기에 문헌고찰과 함께 보고하고자 한다.

증 례

환자는 22세 여자 환자로 좌측 후이개부위의 농성 분비물과 부종을 주소로 내원하였다. 특별한 전신 질환은 없었고 최근 2년간 3회의 반복적인 감염과 농양으로 항생제 치료를 받았다. 내원 7일전 타병원에서 좌측 후이개에 절개배농을 시행받았으나 지속적인 부종과 농성 분비물이 있어 타 병원에서 내원하였다. 초진 시 양측 이개 전방부에 누공의 개구부가 존재하였으며, 좌측 누공 개구부의 압통과 이개 후면 부위에 발적, 부종 및 농성 분비물이 관찰되었다(Fig. 1). 우측 이개의 염증 소견은 관찰되지 않았다. 항생제 투여 후 약 3개월간 외래에서 경과 관찰하였

으나 악화와 호전을 반복하여 수술을 시행하였다. 전신 마취 하에 우측은 누공 개구부에 methylene blue를 주입하고 누공 개구부를 중심으로 타원형으로 피부 절개 후 누공로를 제거 하였다. 좌측 역시 methylene blue를 누공 개구부에 주입하고 누공로를 박리하였다. 측두근막까지 박리하였으나 누공로의 끝을 확인 할 수 없었다. 이개후방에 추가적인 절개를 하고 염증 조직의 debridement를 시행하면서 연골막까지 박리하였다. 후이개 부위의 누공로와 낭을 확인 후 완전제거 하였다(Fig. 2). 누공루의 길이는 약 3 cm이었으며, 방향은 후상방으로 향하였다. 낭

의 제거시 인접한 후이개 부위의 피부가 검붉은 색으로 변색되고 얇아져 있었으며 낭과 유착이 있어 박리가 어려웠다. 그러므로 재발의 가능성을 줄이기 위해 후이개 부위의 피부를 일부 같이 제거하였으며 누공루 제거후 좌측 후이개 부위에 약 2×1.5 cm 정도의 후이개구(postauricular sulcus)를 포함한 피부 결손이 발생하였다. Undermining 후 일차 봉합을 할 경우 봉합부위의 과도한 장력으로 인해 상처치유에 문제가 발생할 수 있으며, 이개의 모양 변화가 있을 것으로 생각되어 4×2 cm 크기의 후이개 전위 피판을 이용하여 결손 부위를 재건하였다(Fig. 3). 결손부

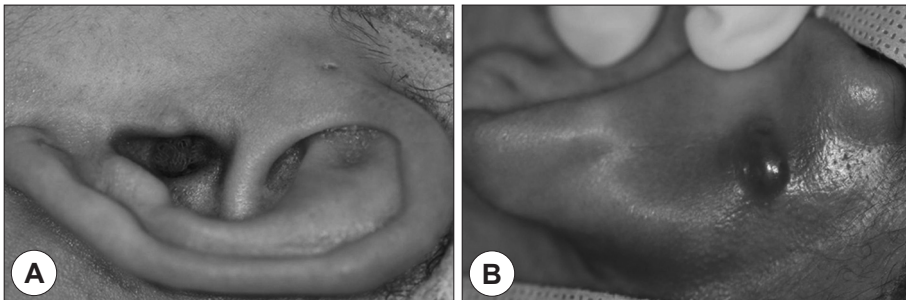


Fig. 1. Preoperative findings. A : A preauricular pit on the crus of helix. B : Infected postauricular cyst.

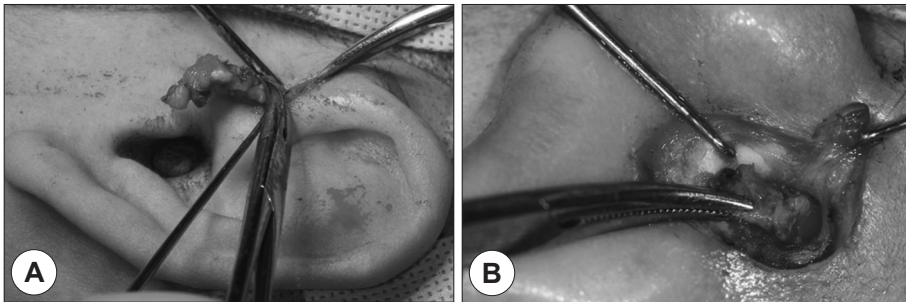


Fig. 2. Intraoperative findings. This variant types were completely excised via a dual approach using both preauricular and postauricular incision. A : Preauricular incision and fistular sac. B : Postauricular incision and fistular sac.

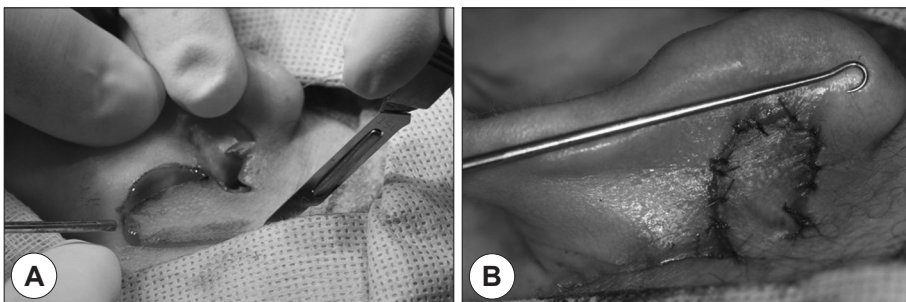


Fig. 3. Intraoperative findings. A : Design of the superior based retroauricular flap. B : Immediate postoperative posterior view.

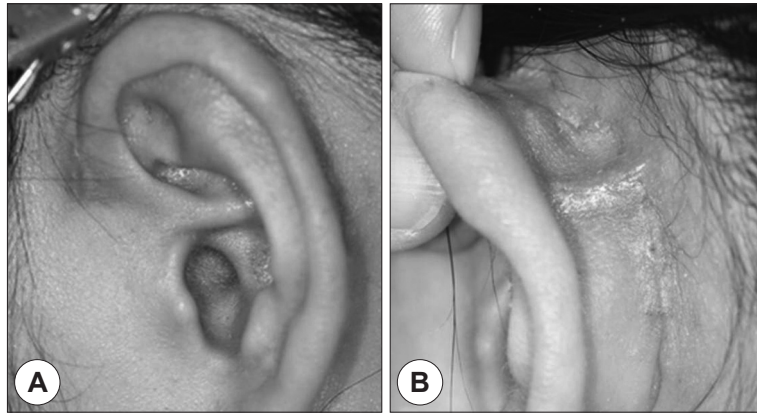


Fig. 4. Postoperative findings after 2 months. A : Anterior view. B : Posterior view.

위 아래쪽은 잉여조직이 부족하여 결손부위의 후상방의 조직을 이용하였으며 상이개 동맥의 주행을 고려하여 이를 포함할 수 있게 피하연부조직을 충분한 두께로 피판을 만들었다. 공여부위는 뒤쪽의 연부조직을 undermining 하여 일차봉합을 시행하였으며 조직의 혈류공급이 좋고 피부장력이 크지 않아 피부이식 등의 추가적인 시술은 필요 없을 것으로 판단하였다. 수술 후 혈종 방지를 위하여 재건된 후이개부위에 silicon 배출관을 약 2일간 유치시킨 후 제거하였다. 수술 후 일반적인 보존요법을 시행하였으며 수술 후 7일째 완전 발사하였다. 수술 후 60일째 추적관찰 결과 별다른 문제 없이 잘 치유된 결과를 보이고 있다(Fig. 4).

고 찰

선천성 전이개 누공(congenital preauricular fistula)은 귀의 발생시 제1, 2 새궁에서 유래된 6개의 이개용기의 불완전 융합으로 생긴다.¹⁾ 발생 빈도는 인종에 따라 차이가 있으나, 서양에서는 0.25~1%,²⁾ 동양에서는 4~10%이며,²⁻⁵⁾ 국내에서는 4.74%의 발생률을 보이고 있다.⁷⁾ 누공의 개구부는 대부분 이개 전방부에 일측성으로 존재하나 약 25~50%는 양측성으로 존재하며,⁸⁾ 누공로의 길이는 대부분 5~10 mm 이내로 보고 되고 있다.⁷⁾ Lee 등에 의하면 누공로의 방향은 74명의 선천성 전이개누공 환자를 분석한 결과 전하방이 67예(90.5%)로 가장 많았고, 후하방이 6예(8.1%), 방향을 알수 없었던 것이 1예였다.⁹⁾

Choi 등은 누공로의 방향이 외이도의 전방으로 향하는

전형적인 전이개누공(classical type)과 외이도의 후방으로 향하는 변이형 전이개누공(variant type)으로 분류하였다.⁶⁾ 전형적인 전이개 누공의 경우 전이개 부위의 부종(65.5%)과 분비물의 분비(6.8%)를 주소로 하였으나 변이형의 경우는 후이개부위의 종창(63.6%) 및 피부결손(18.2%)을 주로 호소 하였다. 변이형의 경우 개구부의 위치 또한 전형적인 경우와 차이를 보였다. 이륜각의 후연과 이주를 연결하는 가상의 선을 그었을 때, 전형적인 전이개 누공은 개구부가 이 선의 전방에 위치하였으나, 변이형은 후방에 위치하였다. 변이형의 경우 개구부가 이륜각의 중간에 위치하는 1형, 위쪽에 위치하는 2형, 이갑개정(cymba concha)에 위치하는 3형으로 각각 구분하였다. 변이형의 누공루 방향은 후중방이 72.8%로 가장 많았으며 27.2%에서는 후하방을 향하였다. 본 증례의 경우 후이개 부위의 종창 및 농성 분비물을 주소로 하였으며, 누공루의 방향은 후방으로 향하고 있어 Choi 등의 분류에 의하면 변이형 누공에 해당한다. 하지만 누공 개구부의 위치는 이륜각 전방에 위치하여 변이형의 세 분류 어디에도 속하지 않았다.

누공절제술은 여러 가지 방법들이 보고되고 있으나, 발생학적으로 전이개 누공은 측두근막 위에 위치하는 피하조직의 병변이고 누공로는 대부분 이개 연골막에 부착되어 있어 수술시 측두근막과 이개 연골로부터 박리시 병변을 남기지 않고 완전하게 적출하는 것이 가장 중요하다.¹⁰⁾ 수술 방법으로는 단순 누공 절제술(simple fistulectomy)과 상이개 접근법(wide local excision)에 의한 누공 절제술이 있으며, 후자에서 재발율이 낮은 것으로 보고되

고 있다.¹¹⁾ Choi 등과 Chang 등은 변이형 전이개누공 각각 11예와 3예에서 전이개와 이개후방 동시접근법(dual approach)으로 누공로를 완전히 제거할 수 있었으며 재발은 관찰되지 않았음을 보고하였다.^{6,12)}

재발성 전이개낭종, 외상, 귀성형술(otoplasty) 등으로 발생한 이개부의 피부 결손은 크기가 크거나 주위 피부조직이 부족한 경우 일차적 봉합만으로 재건이 불가능한 경우가 있다.¹³⁾ 이때 이개의 재건 방법에는 이차 상피화, 부분층 혹은 전층 피부이식, 인공 보형물 삽입, 도서형 피판, 국소회전 피판, 자유 피판 등이 있다.¹⁴⁾ 하지만 이개의 결손 부위에 따라 각각 가장 적합한 재건 방법을 선택하여야 하며 수술 후 창상 구축, 피부색의 부조화, 해부학적 변형 그리고 공여부의 결손 등을 고려 하여야 한다.¹⁵⁾ 대부분 결손부위의 크기는 본 증례와 같이 3 cm 이내일 것으로 판단되며, 이런 경우 피판의 생존율과 주변부와의 색깔, 질감 등을 고려할 경우 후이개전위피판이 가장 적합할 것으로 판단된다. 본 증례에서는 낭종 제거 후 이개후구를 포함한 이개 후면에 일부 연골이 노출된 2×1.5 cm의 피부 결손이 발생하였으며, undermining 후 일차 봉합을 할 경우 이개 및 이개후구에 변형이 발생할 것으로 생각되어 후이개전위피판을 이용하여 결손 부위를 재건하였다. 상부기저 피판을 사용하였으며 하부기저피판에 비해 기저부의 반흔이 눈에 띄지 않으며 인여조직이 많아 피판의 회전과 공여부의 봉합에 유리할 것으로 판단하였다. 본 증례에서도 피부이식 등의 추가 처치 없이 공여부를 일차 봉합할 수 있었다.

본 증례와 유사한 이개 주위의 염증성 낭종에 의한 피부결손 시 후이개전위피판을 이용한 재건은 비교적 쉬운 방법으로 공여부의 결손 없이 시행할 수 있어 널리 사용될 수 있을 것으로 기대된다.

중심 단어 : 선천성 전이개 누공 · 누공절제술 · 후이개 전위 피판.

REFERENCES

1) Heusinger CF. *Hais-Kiemen-Fisteln von noch nicht beo-*

bachteter Form. Virchows Arch 1864;29:358-80.

2) Condon ED, Rowmanavanges S, Varamisara P. *Human congenital auricular and juxta-auricular fossae, sinuses and scars (including so-called aural and fistulae) and the bearing of their anatomy upon the theory of their genesis. Am J Anat 1932;51:439-64.*

3) Joseph VT, Jacobsen AS. *Single stage excision of preauricular sinus. Aust NZJ Surg 1995;65(4):254-6.*

4) Yeo SW, Jun BC, Park SN, Lee JH, Song CE, Chang KH, et al. *The preauricular sinus: factors contributing to recurrence after surgery. Am J Otolaryngol 2006;27(6):396-400.*

5) Shu MT, Lin HC. *Extirpation of ruptured preauricular fistula. Laryngoscope 2001;111(5):924-6.*

6) Choi SJ, Choung YH, Park K, Bae J, Park HY. *The variant type of preauricular sinus: postauricular sinus. Laryngoscope 2007;117(10):1798-802.*

7) Kim JT. *A stastical study on congenital auricular fistula in Koreans. Korean Central J Med 1964;6:307-13.*

8) Scheinfeld NS, Silverberg NB, Weinberg JM, Nozad V. *The preauricular sinus: a review of its clinical presentation, treatment, and associations. Pediatr Dermatol 2004;21(3):191-6.*

9) Lee IW, Kim DH, Kong SK, Goh EK. *Clinical Manifestations of congenital Preauricular Fistula. J Clinical Otolaryngol 2008;19(1):43-5.*

10) Jeon BS, Lee SH, Baek UH, Jung EC, Song SY, Kim YD, et al. *Clinical characteristics and treatment outcomes in the congenital preauricular fistula. J Clinical Otolaryngol 2008;19(1):46-50.*

11) Leopardi G, Chiarella G, Conti S, Cassandro E. *Surgical treatment of recurring preauricular sinus: supra-auricular approach. Acta Otorhinolaryngol Ital 2008;28(6):302-5.*

12) Chang PH, Wu CM. *An insidious preauricular sinus presenting as an infected postauricular cyst. Int J Clin Pract 2005;59(3):370-2.*

13) Kang SH, Jin JE, Kim DW, Kim BH. *A case of recurrent preauricular cyst treated with retroauricular transposition flap using superior auricular artery. Korean J Otolaryngol-Head Neck Surg 1999;42(6):776-8.*

14) Masson JK. *A simple island flap for reconstruction of concha-helix defect. Br J Plast Surg 1972;25(4):339-403.*

15) Choi JW, Lee SR, Park YH. *Reconstruction of the large conchal bowl defect using a postauricular pull-through transpositional flap. Korean J Otorhinolaryngol-Head Neck Surg 2008;51(7):639-4.*