

두부 외상 후 발생한 안면마비 및 침골의 유양동내로 전위 1예

경찰병원 이비인후과

이호일 · 정혜원 · 주준범 · 김종양

A Case of Facial Paralysis and Incus Dislocation into the Mastoid Cavity after Head Injury

Ho Il Lee, MD, Hye Won Jung, MD, Joon Bum Joo, MD and Jong Yang Kim, MD

Department of Otolaryngology, National Police Hospital, Seoul, Korea

—ABSTRACT—

Conductive hearing loss due to ossicular dislocation and facial paralysis may happen after temporal bone fracture. Incus dislocation is the most common problem among ossicular dislocations after temporal bone fracture. We experienced a case of incus dislocation into the mastoid cavity and facial paralysis after temporal bone fracture, which has not been reported. For the first time, we report a rare case with review of literature. (J Clinical Otolaryngol 2010;21:103-106)

KEY WORDS : Head injury, closed · Incus · Dislocation · Facial paralysis.

서 론

현대 사회의 급속한 발달로 차량이나 폭발물 등에 의한 두부 외상의 빈도와 손상 정도가 심해짐에 따라 측두골의 손상도 점차 증가하는 추세에 있다. 측두골 손상은 청각손상, 전정기능손상, 안면신경손상 등을 일으킬 수 있으며, 그 외 두개내 손상과 혈관손상에 의한 중추 기능 장애로 이어질 수 있다.

청력 손실의 유형은 감각신경성난청, 전음성난청 및 혼합성난청이 모두 나타날 수 있으며, 이소골 탈구가 동

반될 경우 수상 수주가 지나도 전음성난청이 지속된다. 안면신경마비는 측두골 골절 환자의 약 5~10%에서 발생하며,¹⁾ 일반적으로 측두골 골절 후 즉시 나타난 완전 마비 또는 신경전도검사에서 불량한 예후를 보이는 환자에서는 안면신경감압술을 고려할 수 있다.

본 저자들은 측두부 골절 이후 발생한 전음성난청 및 안면신경마비를 주소로 내원한 환자에 대해 전산화단층 촬영을 통해 침골이 유양동내로 탈구된 것을 확인하고 수술적 치료를 통해 청력을 개선시킬 수 있어, 이를 문헌고찰과 함께 보고하는 바이다.

증 례

16세 여자 환자가 내원 당일 오토바이 뒷좌석에 타고 횡단보도를 건너는 도중 자동차에 부딪혀 본원 응급실로 내원하였다. 환자는 지주막하 출혈 및 쇄골 골절을 진단 받고 본원 신경외과에서 입원치료를 받았고 의식이

논문접수일 : 2009년 11월 9일
논문수정일 : 2009년 12월 15일
심사완료일 : 2010년 1월 14일
교신저자 : 김종양, 38-160 서울 송파구 가락본동 58
경찰병원 이비인후과
전화 : (02) 3400-1277 · 전송 : (02) 400-0287
E-mail : wiseguy71@nph.go.kr

회복되면서 수술 19일째 양측의 이충만감, 좌측의 난청 및 이명을 주소로 이비인후과 협진을 시행하였다. 신체검진상 양측 외이도에 혈성 이루가 관찰되었으며, 혈고실

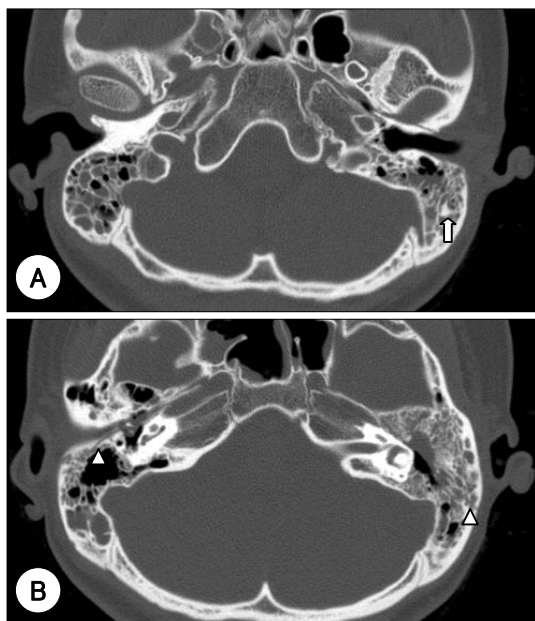


Fig. 1. Computed tomography scan shows dislocated incus in the left mastoid cavity (white arrow), and bilateral longitudinal fracture lines (arrow head) with hemorraghic fluid collection in both temporal bones.

이 동반되었다. 또한 House-Brackmann 분류법(H-B grade)상 grade VI로 좌측 안면마비를 보이고 있었다. 전산화단층촬영상 양측의 측두골에 종골절 및 유양동의 혼탁 소견이 관찰되었다. 안면신경 손상부위는 명확히 확인되지 않았으며, 단지 추골의 머리 부분이 내측으로 이동되어 있어 슬상신경절(geniculate ganglion) 부위의 안면신경에 손상이 의심되었다. 우측 이소골은 정상이었으나, 좌측은 침골이 탈구되어 동측의 유양동내로 전위되어 있었다(Fig. 1). 환자는 퇴원 후 수술 6주째 외래를 방문하여, 시행한 이경 소견상 양측의 혈고실 및 혈성 이루는 사라졌으나, 안면마비는 변화 없었다. 수술 10일 전 시행한 순음청력검사상 좌측 0.5, 1, 2 KHz의 청력역치 평균이 기도 41 dBHL, 골도 20 dBHL, 기도-골도차 21 dBHL의 혼합성 난청 소견을 보였다(Fig. 2A). 외상에 의한 골도 청력의 변화 양상은 수술 2개월 전 시행한 순음청력검사상 골도 청력이 우측 2 KHz에서 45 dBHL, 좌측 2 KHz에서 45 dBHL이었다가, 수술 10일 전 시행한 청력검사상 골도 청력이 우측 2 KHz에서 25 dBHL, 좌측 2 KHz에서 35 dBHL이었다. 수술 1개월 경과 후 시행한 순음청력검사상 골도 청력이 우측 2 KHz에서 20 dBHL, 좌측 2 KHz에서 15 dBHL이었다. 외상으로 인한 골도 청력은 시간이 경과하면서 호전되는 양상을 보였다. 이에 측두골 골절에 의한 좌측 이소골 탈

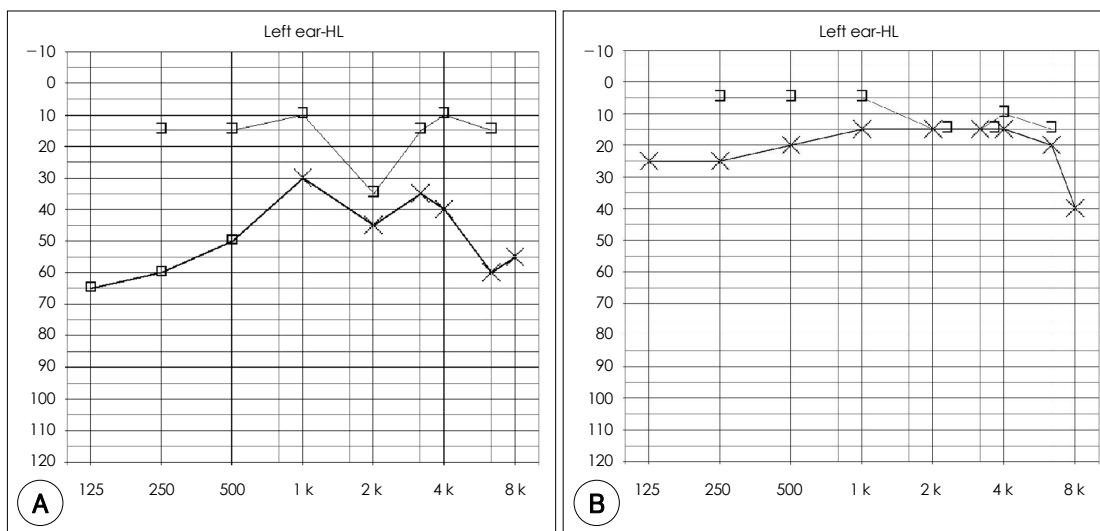


Fig. 2. Preoperative (A) and postoperative (B) pure-tone audiogram. Conductive hearing loss shown at preoperative audiogram was improved after 4weeks postoperatively.




Fig. 3. Operative finding shows dislocated incus in the left mastoid cavity (white arrow).

구 및 안면마비로 진단 후 전신마취 하 수술을 시행하였다.

경유양동 접근법을 이용하여 수술을 진행하였고, 유양동 삭개술 도중 유양동내로 전위된 침골을 발견하였다 (Fig. 3). 탈구된 침골을 제거하고, 추골 머리 내외측에 연부 조직들이 둘러싸고 있어 이를 제거하고, 추골 머리를 제거한 뒤, 노출된 슬상신경절 주변의 뼈 조각을 제거하였다. 슬상신경절과 고실부분 위주로 안면신경 감압술을 시행하였다. 그리고 Polycel® (Xomed, Jacksonville, USA)을 사용하여 PORP (partial ossicular replacement prosthesis)를 시행하였다. 술 후 4주째 순음청력검사상 기도 16 dBHL, 골도 8 dBHL, 기도-골도차 8 dBHL로 호전되었으나 (Fig. 2B), 안면마비는 H-B grade VI로 변화가 없었다.

고 찰

측두골은 두개의 외벽과 두개저의 일부를 구성하고 있는 부위로서 두부 외상이 있을 때 흔하게 상처를 입어 골절이 비교적 잘 일어나는 부위로서 골절선이 추체축 (petrosal pyramid)과 이루는 방향에 따라 종골절, 횡골절, 혼합골절로 크게 분류할 수 있다.²⁾ 종골절은 두개골의 측두부 혹은 두정부에 가해지는 둔탁한 손상이 원인이며, 골절선은 외이도의 후벽, 고막, 중이의 상부를 통과하게 되어 이소골 연쇄를 파괴하여 전음성난청을 일으키게 된다. 안면신경마비는 약 15%에서 발생하며 대부

분이 슬상신경절 원위부의 고실부 (tympanic segment)에 생긴다. 본 증례에서는 수술 전 양측 혼합성 난청이 있었다가, 우측은 시간이 지나면서 수술전 정상 청력을 회복하였으나, 좌측은 골도 청력이 점차 호전되는 양상을 보였으나, 기도-골도 청력차는 여전히 남아 있었다. 수술 후에는 골도 청력 호전과 함께 기도-골도 청력차가 호전되었는데, 골도 청력의 호전은 수술전 회복되는 과정중에 있었으므로, 수술과는 무관하게 호전되었으리라 생각한다. 침골이 완전 전위 되었는데도 술 전 순음청력검사상 기도 청력이 41 dBHL이었던 이유는 수술 시 측두골 골절선이 외이도 골부의 외측에서 내측으로 이어지면서 존재하여 침골이 위치하는 부위를 통과하는 양상으로서 고막과 추골, 등골 주변에 섬유 조직 등이 있어 이를 통해 소리가 내이로 전달되지 않았나 생각한다.

측두골 골절의 대표적인 증상 및 징후는 이출혈 및 혈고실, 난청, 현기증, 안면신경마비, 뇌척수액 누출 등이다. 일반적으로 두부 외상 후 전음성난청이 발생하였을 경우 고실내 혈종에 의한 경우는 보통 2개월 이내 회복되지만, 이후에도 난청이 지속될 경우 이소골 탈구, 혈종의 조직화, 이소골 운동장애 등을 의심할 수 있다.^{3,4)} 이중 외상성 이소골 탈구는 남자가 77.5%, 여자가 22.5% 정도를 차지한다.⁵⁾ 보고에 따라 차이는 있지만 외상성 이소골 탈구 중 가장 많은 빈도를 보이는 것은 침골의 탈구이며, 침골등골관절이 가장 흔한 손상 부위이다.⁶⁻⁹⁾ 침골이 추골 이나 등골에 비하여 탈구가 많은 이유는 추골은 고막 긴장근 및 상고실 인대와, 등골은 등골근과 강하게 붙어있는 반면, 침골은 두 이소골과 관절로 연결되어 주위 조직과 약하게 부착되어 있어 쉽게 손상 받을 수 있다. 본 증례에서도 등골은 정상이었으나 침골은 완전 탈구되어 유양동내로 전위되었으며, 추골 머리 또한 내측 전위를 보여 수술 도중 모두 제거하였다. 유양동내로 전위가 중이강내 침골 전위와 임상적으로 다른 점은 충격의 정도가 더 심했으리라 생각되며, 측두골의 종골절이지만, 즉시성 완전마비가 발생할 정도로 안면신경 손상이 커서 안면마비의 회복에 관한 예후가 나쁘지 않나 생각한다.

두부 외상 이후 발생한 안면신경마비의 예후는 마비의 정도와 발현시기에 따라 달라지는데 지연성, 불완전 마비의 경우에는 예후가 좋으며 동반된 감염과도 관계가

있다.¹⁰⁾ 측두골 골절에서 수술적 치료의 적응증은 신경 전도검사에서 90% 이상의 변성을 보이는 경우,^{11,12)} 즉 시성 완전마비, 수상 후 6개월 동안 회복의 징후가 보이지 않는 경우 등이다.¹³⁾ 외상 후 안면신경 압박술의 시기에 대해서는 많은 연구들이 보고되고 있으나 아직까지 논란의 여지가 많다. 안면신경마비의 원인은 대부분 신경 절단보다는 신경 부종, 신경 내 혈종, 골편 등에 의한 신경 압박 때문이다. 따라서 수술은 이러한 신경 압박 요소를 제거하여 더 이상의 신경 손상을 막고 축삭 재생을 돕는 안면신경감압술을 시행한다.

두경부 외상 후에 발생한 측두골 골절은 종종 이소골의 파괴나 단절을 일으켜 전음성난청을 초래할 수 있다. 특히 침골은 주위 조직과의 결합이 약하여 탈구 및 전위될 가능성이 높다. 국내외 보고된 문헌상 외상 후 침골이 외이도나 상고실로 전위되었던 경우는 있었으나,^{14,15)} 유양동 내로 탈구된 경우는 보고된 바 없어 이에 저자들은 두경부 외상 이후 침골이 유양동내로 탈구된 흔치 않은 경험을 문헌고찰과 함께 보고하는 바이다.

중심 단어 : 두부 외상 · 침골 · 탈구 · 안면마비.

REFERENCES

1) McKennan KX, Chole RA. *Facial paralysis in temporal bone trauma. Am J Otol 1992;13 (2):167-72.*
 2) McHugh HZ. *The surgical treatment of facial paralysis and traumatic conductive deafness in fracture of the temporal bone. Ann Otol Rhino Laryngol 1959;68:855-89.*

3) Does IE, Bottema T. *Posttraumatic conductive hearing loss. Arch Otolaryngol 1965;82 (4):331-9.*
 4) Hammond V. *Conductive deafness following head injury. J Laryngol Otol 1964;78:837-48.*
 5) Podoshin L, Fradis M. *Hearing loss after head injury. Arch Otolaryngol 1975;101 (1):15-8.*
 6) Chang SO, Kim CS, Chung PS, Jin HR, Chang KH, Nor KT. *Traumatic ossicular disruption. Korean J Otolaryngol-Head Neck Surg 1993;36 (5):861-8.*
 7) Does IE, Bottema T. *Posttraumatic conductive hearing loss. Arch Otolaryngol 1965;82 (4):331-9.*
 8) Lourenco MT, Yeakley JW, Ghorayeb BY. *The 'Y' sign of lateral dislocation of the incus. Am J Otol 1995;16 (3):387-92.*
 9) Park KH, Chun YM, Lee DH, Shin SJ. *Pattern of ossicular disruption after head trauma. Korean J Otolaryngol-Head Neck Surg 1998;41 (4):436-43.*
 10) Brodie HA, Thompson TC. *Management of complications from 820 temporal bone fractures. AM J Otol 1997;18 (2):188-97.*
 11) Coker NJ, Kendall KA, Jenkins HA, Alford BR. *Traumatic intratemporal facial nerve injury: management rationale for preservation of function. Otolaryngol Head Neck Surg 1987;97 (3):262-9.*
 12) Fisch U. *Facial paralysis in fractures of the petrous bone. Laryngoscope 1974;84 (12):2141-54.*
 13) May M, Shambaugh GE. *Facial nerve paralysis. In: paparella MM, Shumrick DA, Gluckman JL, editors. Otolaryngology. 3rd ed. Philadelphia: WB Saunders;1991. p.1097-136.*
 14) Tsai YT, Chan KC. *Traumatic incus dislocation into the external auditory canal. Otolaryngol-Head Neck Surg 2009;141 (6):786-7.*
 15) Yetiser S, Hidir Y, Birkent H, Satar B, Durmaz A. *Traumatic ossicular dislocations: etiology and management. Am J Otolaryngol 2008;29 (1):31-6.*