

## 갑상선유두상암종 진단에서 초음파검사의 효용성

경상대학교 의과대학 이비인후과학교실,<sup>1</sup> 영상의학과학교실,<sup>2</sup> 건강과학연구원<sup>3</sup>  
안성용<sup>1</sup> · 박정제<sup>1,3</sup> · 고은숙<sup>2</sup> · 전시영<sup>1,3</sup> · 안성기<sup>1,3</sup>  
김대우<sup>1</sup> · 허동구<sup>1</sup> · 김호엽<sup>1</sup> · 김진평<sup>1,3</sup>

### The Diagnostic Values of Ultrasonography in the Papillary Thyroid Carcinoma

Seong Yong Ahn, MD<sup>1</sup>, Jeong Je Park, MD<sup>1,3</sup>, Eun Sook Ko, MD<sup>2</sup>, Sea Yuong Jeon, MD<sup>1,3</sup>,  
Seong Ki Ahn, MD<sup>1,3</sup>, Dae Woo Kim<sup>1</sup>, Dong Gu Hur<sup>1</sup>, Ho Youp Kim<sup>1</sup> and Jin Pyeong Kim, MD<sup>1,3</sup>

<sup>1</sup>Department of Otolaryngology; <sup>2</sup>Radiology; <sup>3</sup>Institute of Health Science, College of Medicine,  
Gyeongsang National University, Jinju, Korea

#### — ABSTRACT —

**Background and Objectives** : To evaluate the usefulness of ultrasonography for the diagnosis of papillary thyroid carcinoma (PTC). **Subjects and Methods** : A retrospective study of 58 patients with PTC who confirmed pathologic diagnosis between March 2000 and January 2008. Ultrasonographic (USG) and fine needle aspiration cytologic (FNAC) diagnosis have been compared with the pathologic diagnosis in all patients. **Results** : A total of 58 patients, 13 males and 45 females, underwent USG and FNAC of the thyroid nodules and confirmed pathologic results. The average age was 51.61 years. The positive predictive value of FNAC was 86.2% and USG was 89.7%. Diagnostic rate of malignancy in USG or FNAC was 98.3%. In the true positive rate of suspicious malignant nodule of USG finding, marked hypoechoic was 100%, microcalcification 87.8%, well-defined spiculated margin 67%, macrocalcification 62.5%, and taller than wide 60%. **Conclusions** : Our results identified that positive predictive value of USG was 89.7% in the diagnosis of the PTC. And among the suspicious malignant nodule in USG findings, marked hypoechoic and microcalcification were more reliable than other findings. Technique that combine USG and FNAC is more accurate than either technique alone. (J Clinical Otolaryngol 2009; 20:55-59)

**KEY WORDS** : Ultrasonography · Fine needle aspiration cytology · Papillary thyroid carcinoma.

## 서 론

갑상선에 발생하는 악성 종양은 분화도가 좋은 유두상

암종, 여포상 암종 그리고 수질암종과 분화도가 좋지 않은 역형성 암종(anaplastic carcinoma) 등으로 대별할 수 있다.<sup>1)</sup> 갑상선암종 유두상암종은 가장 흔하며, 비교적 예후가 좋은 것으로 알려져 있다.<sup>2)</sup> 미국의 경우, 갑상선암종의 약 80%를 차지하며, 국내에서도 갑상선암종의 83%로 보고되고 있다.<sup>3)</sup> 일반적으로 갑상선 결절을 진단할 때 환자의 병력, 신체적 검사, 갑상선 기능검사, 갑상선 스캔, 초음파검사, 세침흡인세포검사, 컴퓨터단층촬영, 그리고 자기공명영상 등을 이용한다.<sup>4,5)</sup> 이 중 초음파검사는 병변의 고형성 및 낭성 성분의 구분에 있어 다른 검사보다 우수

논문접수일 : 2009년 3월 30일  
논문수정일 : 2009년 4월 14일  
심사완료일 : 2009년 4월 30일  
교신저자 : 김진평, 660-702 경남 진주 칠암동 90  
경상대학교 의과대학 이비인후과학교실  
전화 : (055) 750-8178 · 전송 : (055) 759-0613  
E-mail : jinpyeong@gnu.ac.kr

하여 일차적 검사로 많이 사용되고 있고 안정성, 비침습성, 비방사선 및 효율성과 같은 장점이 있어서 갑상선 결절을 검사하는 방법 중 첫 번째로 선택되어 진다. 최근 초음파 기기의 발달로 인해 촉진되지 않은 미세갑상선결절도 진단하고, 초음파 유도 세침흡인 검사를 하는 등 갑상선결절의 진단에 초음파검사 사용이 증가되고 있다. 2005년 우리나라와 미국의 초음파학회에서는 초음파로 갑상선 결절을 검사 시 암을 진단하는 기준이 만들어져 정확도를 높이고 있다.<sup>6,7)</sup> 또한 세침흡인세포검사는 비교적 안전하면서도 진단적 가치가 높아 갑상선 결절의 진단에 많이 이용되고 있다.<sup>8-10)</sup> 이에 저자들은 갑상선 유두상 암종을 진단하는데 있어서 초음파의 효용성에 대해서 알아보려고 하였다.

### 대상 및 방법

#### 대 상

본원 이비인후과에서 2000년 9월부터 2008년 1월까지 갑상선 질환으로 수술을 받은 환자 중 초음파 검사와 세침흡인세포검사를 시행하고, 병리기록상 갑상선 유두상 암종으로 확진된 58명을 후향적 분석을 시행하였다.

#### 갑상선초음파 검사

갑상선 초음파검사는 고주파수(>7.5 MHz) 선형탐촉자

(linear transducer) 실시간 초음파스캐너(SONOLINE Antares ; Siemens, Munich, Germany)를 사용하였으며, 초음파 검사결과는 미국 Society of Radiologists in ultrasound<sup>6)</sup>에서 발간한 권고사항과 대한 신경두경부영상의학회 갑상선 연구회<sup>7)</sup>에서 발표한 기준에 의거하여 영상의학과 전문의 1명에 의해 재판독하여 의심악성결절 (Suspicious malignant nodule), 가능성이 높은 양성결절 (Probable benign nodule), 불확실한 소견의 결절(indeterminate nodule)로 나누었다. 첫째는 앞뒤가 긴 모양인 경우(taller than wide shape), 둘째는 결절의 경계가 분명하고 침상인 경우(well-defined spiculated margin), 셋째는 현저한 저 에코(marked hypoechoic)인 고형 결절 경우, 넷째는 미세 혹은 거대 석회화가 있는 경우 중 어느 하나에만 해당하여도 의심악성결절로 판정하였으며 (Fig. 1), 완전 낭종, Comet tail artifact를 동반한 낭종성 결절, 그리고 스폰지양(spongiform) 병변이 있을 때는 가능성이 높은 양성결절로 판정하였다. 불확실한 소견의 결절은 악성 및 양성 소견이 없으면서 등 에코, 저 에코, 혹은 고 에코인 경우, 난원이나 구형 혹은 불규칙한 모양, 경계가 분명하고 부드러운 경우 혹은 불분명한 경우, 둘레 석회화인 경우에 판정하였다. 저자들은 통계 처리시 양성 결절에 불확실한 소견을 포함시켰다. 그리고 재판독한 영상의학과 전문의는 조직검사결과 알지 못하였다.

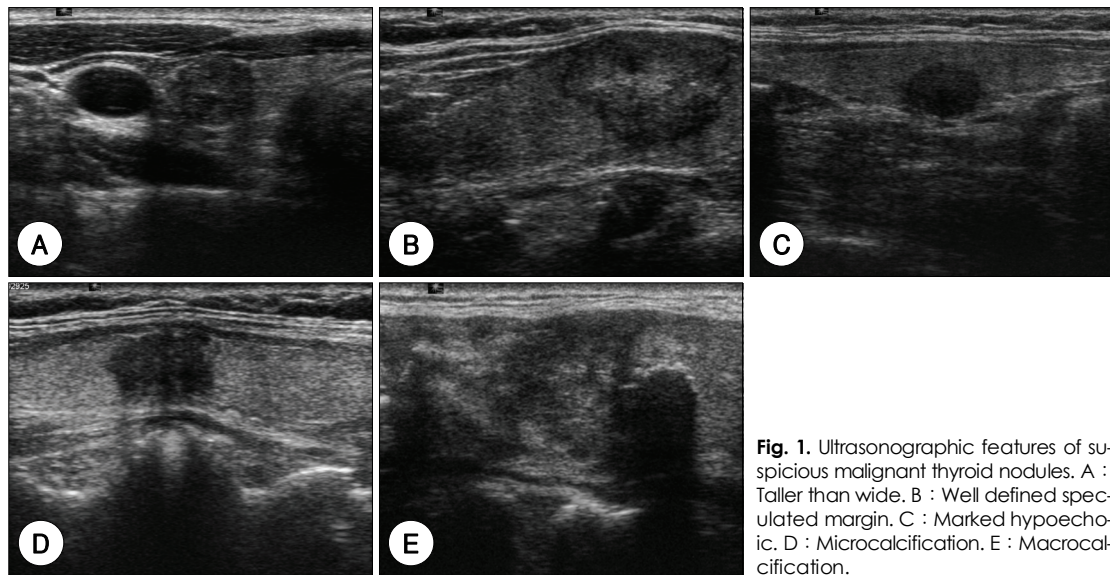


Fig. 1. Ultrasonographic features of suspicious malignant thyroid nodules. A : Taller than wide. B : Well defined speculated margin. C : Marked hypoechoic. D : Microcalcification. E : Macrocalcification.

**세침흡인세포검사**

세침흡인세포검사를 시행하기 전, 환자와 보호자에게 시행하는 검사에 대해 설명을 하고 동의를 받은 뒤, 검사를 시행하였다. 또 갑상선 결절이 만져지는 경우에는 이비인후과 외래에서 시행하였으며, 만져지지 않는 경우에는 영상의학과에서 초음파 유도 세침흡인세포검사를 시행하였다. 10 cc 주사기와 22게이지 바늘을 사용하였으며, cameco 주사기 기구를 이용하였다. 세침흡인세포검사의 결과는 악성, 의심악성(suspicious malignant), 양성, 불충분한 검체(not diagnostic)으로 분류되었으며, 저자들은 통계 처리시 악성에 의심악성을 포함시켰다.

**Table 1.** Results of permanent pathology

Diagnosis	Permanent biopsy
	No. of cases
Papillary carcinoma	58
Follicular carcinoma	4
Follicular adenoma	19
Nodular goiter	23
Thyroiditis	4
Adenomatous goiter	2
Hüthle cell adenoma	1
Nodular hyperplasia	1
Total	112

**Table 2.** Comparison of ultrasonography and permanent pathology

USG results	Permanent pathology
	Malignant (%)
Malignant	52 (89.7)
Benign	0 (0)
Indeterminate	6 (10.3)
Total	58 (100)

USG : Ultrasonography

**Table 3.** Malignant percent of suspicious malignant nodule in ultrasonographic finding

Suspicious malignant nodule in ultrasonographic finding	Permanent pathology	Total
	Malignant (%)	
Taller than wide	3 ( 60)	5
Well-defined spiculated margin	8 ( 67)	12
Marked hypoechoic	31 (100)	31
Microcalcification	36 ( 87.8)	41
Macrocalcification	5 ( 62.5)	8

**결 과**

본 연구에서 대상 환자의 병리학적 검사상 악성은 62예(55.4%) 중 갑상선 유두상 암종 58예(93.5%), 갑상선 여포상 암종은 4예(6.5%)이었다. 그리고 양성은 50예(44.6%) 중 결절 갑상샘종(nodular goiter) 23예(20.5%), 여포상 세포선종(follicular adenoma) 19예(17.6%), 갑상샘염(thyroiditis) 4예(3.7%), 샘종성 갑상샘종(adenomatous goiter) 2예(2.8%), 결절성 과형성(nodular hyperplasia) 1예(0.9%), Hüthle 세포선종(Hüthle cell adenoma) 1예(0.9%)이었다(Table 1).

병리학적 검사상 갑상선 유두상암종으로 나타난 대상 환자의 연령은 21세에서 80세까지 다양한 분포를 보였고, 평균연령은 51.61±14.05세였다. 성별분포는 남자가 13예(22.4%), 여자가 45예(77.6%)이었다.

**갑상선 초음파검사 결과**

갑상선 유두상암종으로 진단된 58예 중 초음파영상 소견상 악성 소견을 보인 것은 52예(89.7%)이었으며, 불확실한 결절의 소견은 6예(10.3%)이었다(Table 2). 초음파 영상상 의심악성결절을 시사하는 소견 중 현저한 저에코 음영의 경우는 31예 중 31예(100%), 미세석회화는 41예 중 36예(87.8%), 결절의 경계가 분명하고 침상인 경우는 12예 중 8예(67%), 거대석회화는 8예 중 5예(62.5%), 그리고 앞뒤가 긴 모양의 경우 5예 중 3예(60%)가 병리학적으로 갑상선 유두상암종으로 나타났다(Table 3).

**갑상선 세침흡인세포검사 결과**

갑상선 유두상암종으로 진단된 58예 중 세침흡인세포 검사상 악성 소견을 보인 것은 50예(86.2%)이었으며,

**Table 4.** Comparison of FNAC and permanent pathology

FNAC results	Permanent pathology	
	Malignant (%)	
Malignant	50 (86.2)	
Benign	2 ( 3.5)	
Not diagnostic	6 (10.3)	
Total	58 (100)	

FNAC : Fine needle aspiration cytology

**Table 5.** Comparison of simultaneous ultrasonography with fine needle aspiration cytology and permanent pathology

		USG		Total
		Malignancy	Benign	
FNAC	Malignancy	45	5	50
	Benign	7	1	8
Total		52	6	58

USG : Ultrasonography, FNAC : Fine needle aspiration cytology

양성소견은 2예(3.5%), 불충분한 검체 6예(10.3%)로 진단되었다(Table 4).

**초음파와 세침흡인세포검사를 동시에 시행한 결과**

병리학적 검사상 갑상선 유두상암종을 보인 58예 중, 초음파 검사와 세침흡인세포검사상 모두 악성 소견을 보인 예는 45예(77.6%) 이었으며, 초음파 검사상 악성 소견을 보이나, 세침흡인세포검사상 양성소견을 보인 것은 7예(12.1%), 세침흡인세포검사상 악성소견을 보이나 초음파검사상 양성소견을 보인 것은 5예(8.6%), 그리고 모두 양성을 보인 경우는 1예(1.7%)이었다(Table 5).

**고 찰**

갑상선 암은 가장 흔한 내분비암으로, 우리나라의 경우 10만 명당 발병률은 남자가 0.88명, 여자가 6.68명의 빈도를 보이고 있으며, 갑상선 유두상암종은 임상적으로 흔하게 관찰할 수 있는 암종으로 약 80%를 차지하고 있다.<sup>11)</sup> 보고자에 따라 20~40대에 가장 흔하며, 여포상 암종보다 저연령층에 발생한다. 저자들의 경우, 악성 갑상선 결절 중 갑상선 유두상암종이 93.5%를 차지하고 있었으며(Table 1), 발생 평균 연령이 51.6세로 기존의 보고

와는 다른 소견을 관찰할 수 있었으며, 남녀의 비는 1 : 2.89로 기존의 발표된 문헌과 큰 차이를 보이지 않았다. 일반적으로, 갑상선 결절은 성인의 약 5%의 유병률을 가지고 있으며, 초음파의 발달로 갑상선 조기 결절의 진단이 가능해짐에 따라 약 50%까지 무증상, 무통의 갑상선 결절이 발견된다고 보고되고 있다.<sup>4,5)</sup> 악성 갑상선 결절은 이 중 약 3~6%에 불과하나 수술적 치료가 필요하다.<sup>12)</sup> 따라서 술 전 도구를 이용하여 악성 결절과 양성결절을 감별해내는 것은 중요하다. 갑상선 결절을 평가하는데 있어서 전산화 단층 촬영, 초음파 검사, 세침흡인 검사 등이 사용되고 있다. 이 중 초음파는 병변의 고형성 및 낭성 성분의 구분에 있어 우수하여 일차적 검사로 많이 사용되고 있고 안정성, 비침습성, 비방사선 및 효율성과 같은 장점이 있어서 갑상선 결절을 검사하는 방법 중 첫 번째로 선택되어 진다. 초음파 소견 중 미국 Society of Radiologists in ultrasound<sup>6)</sup>에서 발간한 권고사항과 대한 신경두경부영상의학회 갑상선 연구회<sup>7)</sup>에서 발표한 기준에 따르면, 첫째는 앞뒤가 긴 모양인 경우, 둘째는 결절의 경계가 분명하고 침상인 경우, 셋째는 현저한 저에코인 고형 결절 경우, 넷째는 미세 혹은 거대 석회화가 있는 경우 중 어느 하나에만 해당하여도 의심악성결절로 판정하였다. 초음파 검사의 정확도는 75%정도 보고하고 있지만,<sup>13)</sup> 저자들의 경우 갑상선 결절 중 갑상선 유두상암종으로 진단된 58예에서 초음파영상 소견상 악성 소견을 보인 것은 52예로 89.7%였다. 초음파 영상 중 의심악성결절을 나타내는 영상에서 Kim 등<sup>14)</sup>은 미세석회화가 촉진되는 갑상선 유두상암종 중 가장 흔한 소견이라고 하였으며, 가장 특이적인 소견이라 하였다. 또한 저에코 음영은 역시 악성 결절을 시사하는 소견이나 촉진되지 않는 양성 갑상선 결절에서도 관찰할 수 있는 소견이라고 보고하였다. 하지만, 초음파 소견상 띠 근육(strap muscle)보다 에코음영이 낮은 현저한 저에코 음영은 저에코 음영보다 악성을 더 높게 나타낼 수 있다고 하였다. 저자들의 보고에서는 현저한 저에코음영이 나타난 31예 모두에서 병리조직검사상 유두상암종이 나왔으며, 미세석회화의 경우 87.8%, 앞뒤가 긴 모양의 경우 60%로 가장 낮은 정확도(accuracy)를 나타냈다(Table 3).

전통적으로 갑상선 결절환자에서 가장 진단가치가 높은 검사로 알려진 것은 세침흡인세포검사이다. 1952년

Soderstrom<sup>15)</sup>이 처음 보고한 이래 안전하고 시술이 간단하며 비용이 저렴하여 널리 사용되고 있다. 정확도는 시행자와 판독자의 경험 및 숙달도에 따라 차이를 보일 수 있으나 75% 이상으로 보고되고 있다. 본 연구에서도 세침흡인세포검사는 86.2%로 나타났다(Table 4).

갑상선 결절을 검사하는 목적은 양성 결절인지 혹은 악성 결절인지를 결정하여, 갑상선암종을 가진 환자는 초기 병기에 적절한 치료를 하여 환자의 이환율과 사망률을 감소시키는 반면, 양성 결절을 가지는 환자에서는 불필요한 검사나 수술을 피하는데 있다. 병리학적 갑상선 유두상암종으로 나타난 58예 중 초음파와 세침흡인 검사상 악성소견을 보인 예는 45예(77.6%) 이었으나, 두 검사 중 한 검사에서 양성으로 진단된 경우는 12예(20.7%)이었다. 이 중 세침흡인세포검사에서 양성으로 나온 8예 중 초음파 검사상 악성으로 나온 경우는 7예(87.5%)이다. 또한 초음파 결과상 양성으로 나온 6예 중 세침흡인세포 검사상 악성으로 나온 결과는 5예(83.3%)로 나타났다. 따라서 두 검사 모두 상호 보완적이라고 할 수 있다. 그리고 두 검사 중 한 검사라도 악성 소견을 보인 경우는 98.3% 였다(Table 5). 그러므로 초음파와 세침흡인세포 검사를 함께 시행한 경우 높은 갑상선 유두상암종을 진단할 수 있었다.

## 결 론

갑상선 유두상암종의 진단에서 초음파 검사의 양성예측도는 89.7%, 세침흡인세포검사는 86.2%였다. 따라서 초음파 검사가 세침흡인세포검사보다 높은 양성예측도를 보였다. 그리고 의심악성결절의 기준들 중에 현저한 저에코의 소견을 보인 경우가 가장 높은 진양성(true positive)을 보였으며, 미세석회화 소견과 현저한 저에코음영 소견이 다른 악성의심결절 소견에 비해 진단적 가치가 있을 것으로 사료된다. 따라서 갑상선결절을 가진 환자에서 술 전 갑상선 초음파에서 상기 소견들이 있으면 유두상암종을 강력히 시사한다고 생각한다. 또 초음파와 세침흡인 세포검사를 함께 갑상선 유두암종의 진단에 이용한다면 진단율을 높일 수 있다고 생각한다.

**중심 단어 :** 초음파 · 세침흡인세포검사 · 갑상선유두상암종.

## REFERENCES

- 1) Segal K, Arad A, Lubin E, Shpitzer T, Hadar T, Feinmesser R. *Follicular carcinoma of the thyroid. Head Neck* 1994;16(6):533-8.
- 2) Mazzaferri EL, Massoll N. *Management of papillary and follicular (differentiated) thyroid cancer: new paradigms using recombinant human thyrotropin. Endocr Relat Cancer* 2002;9(4):227-47.
- 3) Park BJ, Shim YS, Oh KK, Park YY, Rhee JH. *Follicular carcinoma of the thyroid gland. Korean J Otolaryngol* 1997;40(6):896-902.
- 4) Tan GH, Gharib H. *Thyroid incidentalomas: management approaches to nonpalpable nodules discovered incidentally on thyroid imaging. Ann Intern Med* 1997;126(3):226-31.
- 5) Hegedüs L. *Clinical practice. The thyroid nodule. N Engl J Med* 2004 21;351(17):1764-71.
- 6) Frates MC, Benson CB, Charboneau JW, Cibas ES, Clark OH, Coleman BG, et al. *Management of thyroid nodules detected at US: society of Radiologists in Ultrasound consensus conference statement. Radiology* 2005 ;237(3):794-800.
- 7) Moon WJ, Jung SL, Lee JH, Na DG, Baek JH, Lee YH, et al. *Benign and malignant thyroid nodules: US differentiation-multicenter retrospective study. Radiology* 2008;247(3):762-70.
- 8) Baloch ZW, Sack MJ, Yu GH, Livolsi VA, Gupta PK. *Fine-needle aspiration of thyroid: an institutional experience. Thyroid* 1998;8(7):565-9.
- 9) Greaves TS, Olvera M, Florentine BD, Raza AS, Cobb CJ, Tsao-Wei DD, et al. *Follicular lesions of thyroid: a 5-year fine-needle aspiration experience. Cancer* 2000;90(6):335-41.
- 10) Agrawal S. *Diagnostic accuracy and role of fine needle aspiration cytology in management of thyroid nodules. J Surg Oncol* 1995;58(3):168-72.
- 11) Kim EJ, Jung KY, Kwon SY, Baek SK, Woo JS Choi JH, et al. *Clinical analysis of the thyroid papillary cancer. Korean J Otolaryngol* 2004;47(4):354-61.
- 12) Chegade JM, Silverberg AB, Kim J, Case C, Mooradian AD. *Role of repeated fine-needle aspiration of thyroid nodules with benign cytologic features. Endocr Pract* 2001;7(4):237-43.
- 13) Kwak JY, Kim EK, Kim MJ, Hong SW, Choi SH, Son EJ, et al. *The role of ultrasound in thyroid nodules with a cytology reading of "suspicious for papillary thyroid carcinoma". Thyroid* 2008;18(5):517-22.
- 14) Kim EK, Park CS, Chung WY, Oh KK, Kim DI, Lee JT, et al. *New sonographic criteria for recommending fine-needle aspiration biopsy of nonpalpable solid nodules of the thyroid. AJR Am J Reontgenol* 2002;178(3):687-91.
- 15) Söderström N. *Puncture of goiters for aspiration biopsy. Acta Med Scand.* 1952;144(3):237-44.