

경피 경동맥 폐색술을 이용한 비출혈 치험 1례

인제대학교 의과대학 부산백병원 이비인후과학교실, 방사선과학교실*
오봉환 · 이상철 · 박춘근 · 전재량*

A Case of Epistaxis controlled by Percutaneous Transcatheter Arterial Embolization

Bong Whan Oh, M.D., Sang Cheol Lee, M.D.,
Chun Keun Park, M.D., Jae Ryang Juhn M.D.

*Departments of Otolaryngology and Radiology, College of Medicine,
Inje University, Pusan Paik Hospital*

= Abstract =

The intractable, severe posterior epistaxis is sometimes fatal, and there are various methods in management for epistaxis, as nasal packing or surgical ligation of artery. But these methods have occasionally high failure rate and cause many complications.

A new radiologic procedure, angiography and percutaneous transcatheter arterial embolization, is useful modality in the point of effectiveness, safety and tolerability in these difficult cases.

Recently, we have experienced that a case of severe bilateral epistaxis controlled by digital subtraction angiography and percutaneous transcatheter arterial embolization with Gelfoam of both internal maxillary arteries with good results, so report with review of literatures.

KEY WORDS: Epistaxis · Severe bilateral · Angiography and percutaneous transcatheter arterial embolization.

서 론

비출혈은 대부분의 사람이 일생에 한번 정도는 경험하며, 임의 추출한 인구집단에서도 약 10~12%의 발생 빈도를 나타내는 흔한 질환이다^{2,10)}. 이중 90% 정도는 전비강출혈로 쉽게 지혈되나 나머지 10% 정도는 후비강출혈로 나이 든 사람에서 흔히 나타나며 정도가 심하고 출혈점을 찾기가 어려워 지혈하는데 상당히 힘든 경우가 많다^{2,7)}.

후비강출혈은 대개 심혈관계질환 등의 전신 질환이 선행하며 전비강팩킹법으로 지혈되기도 하나, 심한 경우는 후비강팩킹법 또는 혈관 결찰법과 같은 수술적 방법도 시도된다. 그러나 수술적 방법을 적용하기 어려운 경우나 피하고 싶은 경우에 최근에는 혈관도자법을 통한 혈관폐색술을 시행하여 성공적인 결과를 얻은 예가 많이 보고되고 있다^{3,6,9,14)}.

저자들도 최근 전·후비강팩킹법으로도 지혈되지 않는 양측성 후비강출혈 환자를 양측

내상약동맥에 Gelfoam으로 혈관을 폐색시켜 효과적으로 치료하였기에 이를 문헌고찰과 함께 보고하고자 한다.

증 례

환자: 허 ○, 남자, 59세

초진: 1991년 4월 18일

주소: 빈번한 양측성 비출혈

현병력: 환자는 1991년 1월 31일 좌측 비강에서 첫번째 비출혈을 보인 후 1991년 4월 18일 재입원까지 이미 세차례에 걸쳐 비출혈로 치료받은 병력이 있으며 점차 좌측성에서 양측성으로, 경도의 비출혈에서 다량으로 심해지는 양상을 보이다 본원 내원 하루전 좌측에 심한 비출혈이 있어 시내 모개인병원에서 후비강팩킹을 시행한 상태로 본원으로 전원되었다.

과거력: 1990년 10월 31일 교통사고로 뇌좌상, 우측 측두부 및 양측 전두부의 출혈성 좌상, Le Fort II&III의 안면골절, 좌측 협골의 Tripod 골절로 1990년 11월 14일 개방정복과 arch bar 고정술, 분리된 전두골-협골 통합술의 suspension wiring을 시행하였다. 당시 시행한 검사에서 당뇨와 초기 간경화가 진단되었으며 흉부방사선 소견상 폐렴성 침윤을 보여, 폐렴과 당뇨에 관한 치료를 겸하였다.

가족력: 특이 사항 없음

국소 소견: 양측 결막은 창백하였고, 전비경 검사상 우측 비강은 특이한 소견이 없었고 좌측 비강은 팩킹된 상태였다.

검사 소견: 혈액소 10.5mg/dl, 적혈구용적 32.6%로 경도의 빈혈상 보였으며 뇨검사와 혈액응고 검사등 다른 혈액검사는 정상 범위였고, 혈당치는 144mg/dl로 비교적 잘 조절되고 있었다.

방사선 소견: 부비동 Water's view에서 안면부 골 통합에 사용된 wire ring들이 3군데 보였으며 상악동은 전체적으로 혼탁된 소견을 보였다(그림 1). 흉부방사선 소견상에는 특별한 이상이 없었다.

치료 및 경과: 본원으로 전원된 후 3일째에 후비강팩킹을 제거 약 30분후 재출혈이 있어 Foley catheter로 긴급 후비강팩킹을 시행하는 도중 우측 후비강출혈도 시작되어 10분간 약 800cc 정도의 다량의 비출혈이 있으면서 심한 호흡곤란, 빈맥, 혈압 저하, 혼수상태 등의 폐부 흡인성소견과 속소견을 보여 양측 후비강팩킹과 함께 응급 기관절개술을 시행하였다. 이후 시행한 혈액검사상 혈색소 9.3mg/dl 적혈구용적 26%로 전혈 4 pints 및 다량의 수액을 투여하고 나서 환자의 의식상태 및 vital signs 이 호전되었다. 기관절개술 3일째 튜브를 제거하였으며, 6일째 후비강팩킹을 모두 제거한후 20일동안 재출혈이 없었으나 팩킹제거 20일째 다시 양측 비강에서 10분간 약 1000cc 정도의 다량의 출혈과 혈압 저하(80/40)와 의식저하 등의 속소견을 보여 후비강팩킹후 농축혈 2 pints를 수혈하고 다량의 수액을 정맥주사하여 vital signs은 호전되었으나 양측 전비강으로 다소의 출혈이 계속되었다. 재출혈 2일째 전비강팩킹이 밀려나올 정도의 출혈이 계속되었으며 양측 귀에는 혈고실이 인지되었고 목젖과 연구개의 부종이 심하였다. 재출혈 4일째 맥박

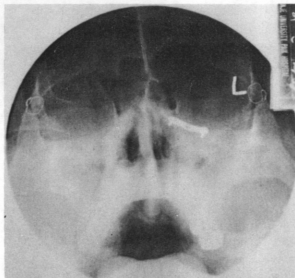


Fig. 1 PNS Water's view; wiring suture and metallic plate for high transverse fracture and zygomaticomaxillary fracture of the facial bone, and total haziness of the maxillary sinus.

140회, 호흡수 42회, 동맥혈 검사상 산소혈중 농도가 65%로 나왔으며 흉부에서 수포음이 청진되었고 흉부방사선 소견상 흡인성폐렴 소견을 나타내어 다시 기관절개술을 시행하였다.

재출혈 5일째 양측 내상악동맥에 Tracker-18 catheter를 이용하여 Ivalon으로 경피 경동맥 폐색술을 시도하였으나 좌측 내상악동맥의 부분적인 폐색만 성공하여 출혈은 조금 줄어든 상태로 계속되어 4일후 다시 1.5×1.5cm크기의 Gelfoam을 우측 15개 좌측 14개로 양측 내상악동맥의 폐색술을 시도하였다. 폐색전 디지털 감산혈관조영술(digital subtraction angiography)상 양측 내상악동맥의 분지에 동공형태의 출혈점이 보였으나(그림 2) 폐색후에는 양측 내상악동맥의 근위부가 완전히 폐색되었다(그림 3). 시술도중 좌측 중뇌막동맥에도 Gelfoam의 일부가 들어가 이 동맥이 폐색되는 소견을 보였다. 시술 직후 양측 협골부위에 무감각증과 동통을 호소하였으나, 그의 다른 신경학적 문제는 발생하지 않았다. 내상악동맥 폐색술후 3일째 양측 후비강패킹을 모두 제거하였는데 출혈은 없었다. 7일째 협골부위의 무감각증과 동통은 사라졌으며 다른 신경학적

합병증은 나타나지 않았다. 흉부방사선 소견상 폐렴이나 폐부종의 소견은 호전되었고, 초음파 검사상 간경화의 소견은 별 변화가 없이 전신 상태가 양호하여 21일째 퇴원하였다. 시술 3개월이 지난 현재까지 비출혈이 없으며 다른 신경학적인 합병증은 나타나지 않았다.

고 안

비출혈증 전비강출혈은 약 90%에서 자연 지혈되며 적극적인 치료가 필요치 않으나 후비강출혈은 고령과 내과적인 질환등이 전제되는 경우가 많아 흔히 합병증이 동반되며 비교적 출혈점을 알기 어렵기 때문에 보다 적극적인 치료를 필요로 하고 치료상의 어려움도 많다^{7,17}.

후비강 출혈의 치료법으로는 전·후비강패킹법, 화학 또는 전기소작법, 동결치료법, 대구개공을 통한 익돌상악와(ptyergomaxillary fossa)로의 지혈제 주사법, 수술로 혈관결찰술 등이 있으며 최근 혈관폐색술을 이용한 치료법이 이용되고 있다⁷. 이중 소작법, 동결치료

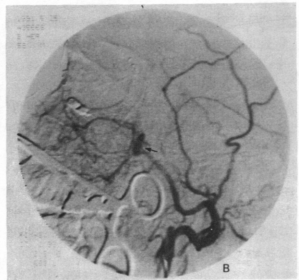
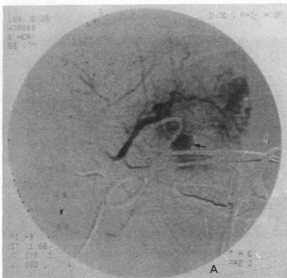


Fig. 2 Selective angiogram of internal maxillary artery ; A) Rt. shows normal appearance of the internal maxillary artery and all its branches, however extravasation of contrast material and pseudoaneurysm were noted(arrow). B) Lt. shows pseudoaneurysm (arrow) at the junction of sphenopalatine and infraorbital artery, but no definite visible contrast leak was noted.

법, 지혈제 주사법은 대개 효과적이지 못하며³⁾ 특히 지혈이 어려운 경우는 전·후비강팩킹법이 가장 보편적으로 사용되어 왔으나, 이 방법도 약 25% 정도에서는 실패하며^{3,7)} 환자에게 심한 통증과 자극을 유발하여 견디기 어렵고 연하근란, 비내유착증, 감염, 구서편 폐쇄에 의한 합병증, 흡인, 비익괴사, 폐기능저하 등의 심각한 합병증을 유발한다^{2,3,16)}. 특히 후비강팩킹에 의해 유발되는 폐기능 변화에 의한 저산소증은 가장 중요한 합병증으로 Unno등¹⁰⁾은 비폐색에 의한 구강호흡은 비폐부 역학(naso-pulmonary mechanism)의 변화를 초래하여 폐굴종(pulmonary compliance)의 감소로 인해 호흡부전없이도 저산소증을 초래할 수 있다고 하였으며 이로 인해 기존의 심폐질환이 있는 환자에서의 후비강팩킹은 저산소증이 심장혈관계의 부하를 가중시켜 심한 경우 급사도 초래할 수 있다¹⁾.

이와같은 후비강팩킹에 의한 단점 때문에 후비강팩킹법이 실패했을때 뿐만 아니라 후비강출혈의 초기부터 혈관결찰술을 사용하려는 시도가 오래 전부터 있어 왔다. 혈관결찰술의 방법에는 여러가지가 있으나 상악동을 통한

상악동맥 결찰술이 가장 보편적인 방법으로 1928년 Seiffert¹²⁾가 최초로 기술한 이후 거의 사용되지 않고 있다가 Chandler와 Serrins⁴⁾가 성공적으로 치료한 21례를 발표한 이후로 널리 사용되기 시작했으며 이후 Pearson 등¹⁰⁾은 내상악동맥의 해부학적인 다양한 구조를 기술함으로써 방법적인 면에서 보다 체계화 하였으며 Simpson 등¹⁴⁾은 더욱 원위부인 접형구개동맥(sphenopalatine artery)과 그 분지의 결찰술로 까지 발전시켜 더욱 쉽고 빠르게 최종혈관의 직접적이고 선택적인 결찰이 가능해졌으며 단점이었던 익돌상악와와 연관된 합병증도 방지할 수 있게 되었다. 그러나 상악동을 통한 혈관결찰방법은 상악치의 계속적인 동통, 접형구개신경절과 익돌관신경의손상, 구강-상악동누공 등의 합병증과 소아에서는 시행할 수 없다는 단점이 있으며, 또한 상악동의 종양이나 만성 상악동염, 심한 복합안면골절등의 환자에서도 적용되지 않는다⁷⁾. 최근에는 구강을 통한 상악동맥결찰술이 도입되었으며 이 방법은 모든 연령에서 행할 수 있고, Caldwell-Luc수술법이 필요없으며 상악골 골절 환자에서도 시행 가능하다는 장점이 있으며, 측두근의 조작에

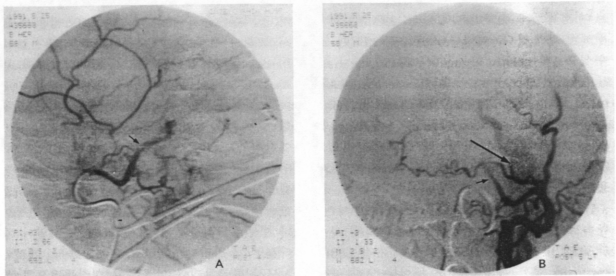


Fig. 3 Embolization with Gelfoam : A) Rt. shows complete occlusion of the branches of internal maxillary artery(sphenopalatine and infraorbital artery) with no evidence of extravasation of contrast material(arrow). B) Lt. shows complete occlusion of proximal internal maxillary artery(arrow) and accidental occlusion of middle meningeal artery (long arrow).

의한 수일 또는 수주간 지속되는 개구장애, 하치조신경의 손상, 하측두와 감염 등의 합병증이 있다⁷⁾. 한편 Ward 등¹⁷⁾에 의해서 주장된 외경동맥 결찰술은 비출혈의 치료로써 효과적이며 비교적 쉬운 수술방법이기는 하나 잘못된 내경동맥결찰에 의한 합병증, 중요한 경부구조물의 손상, 결찰한 외경동맥 이후에서의 측부혈행(collateral circulation) 등의 합병증이 있을 수 있다. 전체적으로 혈관결찰술은 후비강팩킹법에 비해서 낮은 실패율과 낮은 합병증, 짧은 입원기간, 그리고 보다 환자에게 잘 받아들여질 수 있다는 장점이 있으나, 전신마취를 필요로 하며 한번 시행하여 실패하였을 경우 다시 시행하기 어렵다는 단점이 있다²⁾. 혈관결찰술이 실패하는 원인으로는 혈관의 불완전결찰(incomplete ligation of vessels), 주혈관의 교체(alternative dominance of vessels), 측부혈행의 재형성(reconstitution of flow through collaterals)이 있다³⁾.

혈관 조영술과 경계 동맥 폐색술은 1973년 Sokoloff 등¹⁵⁾이 처음 Gelfoam을 이용하여 내상악동맥을 성공적으로 폐색한 2례를 보고한 이래 점차 널리 사용되기 시작하였다. 동맥 폐색술은 디지털 감산혈관조영술을 사용하여 시술 전과 시술 도중 영상을 보면서 시행하므로 보다 정확하게 손상받은 혈관의 말단 부위에서 폐색이 가능하다. 폐색에 사용되는 재료는 흡수성으로서 gelatin sponge(Gelfoam), oxidized cellulose(Oxycel), microfibrillar collagen(Avitene) 등이 있고 비흡수성으로는 polyvinyl alcohol(Ivalon), coiled springs, isobuty1-2-cyanoacrylate(IBC) 등이 있으나 일반적으로 Gelfoam이나 Ivalon 또는 coiled springs가 사용된다^{5,6,10)}.

Ivalon은 여러가지 형태의 미세입자로서 혈류속도가 느린 혈관의 말단 부위 폐색에 사용되고, 3 내지 8mm 정도의 직경을 가진 coiled springs은 혈류 속도가 빠른 곳이나 느린 곳에 관계없이 큰 혈관의 폐색에 사용하며, 가장 널리 사용되는 Gelfoam은 혈관직경에 따라 다양한 크기를 사용할 수 있으며 주로 혈류 속도가 느리고 비교적 큰 혈관의 근위부 폐색에 이용

되고 있다^{5,6)}.

비출혈시 폐색시키는 목표가 되는 동맥은 손상부위에 따라서 외경동맥, 내경동맥, 내상악동맥 등 어느곳이나 가능하며 내상악동맥의 분지를 찾아 들어가 접형구동맥이나 상인두동맥 등의 매우 선택적인 폐색도 가능하다. 동맥폐색술은 국소마취하에서 시행이 가능하며 빠른 시간내에 시행할 수 있고 동맥조영술을 이용하여 정확한 출혈지점과 경우에 따라서는 출혈원인도 알 수 있으며 가장 말단부위의 폐색이 가능하고 실패했을 경우 반복 시행이 가능할 뿐 만 아니라 매우 높은 성공율 등의 장점이 있다^{5,6)}. 본 증례에서는 Ivalon으로 시도하여 만족할 만한 결과를 못얻어 다시 Gelfoam으로 시도하여 성공적인 결과를 얻었으나 그 원인에 대해서는 잘 모르겠으며 보다 많은 증례에서의 고찰이 필요하다고 사료된다. 동맥폐색술의 성공율은 Parnes 등⁹⁾은 82%로 보고했으며 Breda 등³⁾은 동맥결찰법이 실패한 11례중 8례가 성공적인 결과를 가져왔고, Hicks 등⁶⁾은 시행한 7례 모두에서 성공적이었으며 Merland 등¹⁰⁾도 본태성고혈압 또는 외상에 의해 유발된 지혈이 힘든 비출혈의 11례에서 모두 성공적인 결과를 보이는 등 비교적 높은 성공율을 나타내었다. Merland 등¹⁰⁾은 동맥폐색술이 동맥결찰술과 같은 더 침습적인 방법에 앞서 고려해 보아야 할 시술이라고 결론지었고, Parnes 등⁹⁾도 동맥폐색술이 동맥결찰술에 비해 보다 효과적이며 더욱 적은 위험율을 가진다고 하였다. 동맥폐색술의 단점으로는 외경동맥을 통한 혈관조영을 시도했을 시 사골동맥에서의 출혈은 막지 못한다는 점이 있으며⁶⁾ 안면신경마비, 편마비, 안면통, 안면무감각증, 개구장애 등의 합병증이 혈관 폐색의 결과로 발생할 수 있으나, 가장 흔한 증상인 안면통이나 안면무감각증은 대개 7일 내지 14일이 경과하면 소실된다¹⁰⁾. 또한 외경동맥의 폐색술 시도시 폐색물질이 역류하여 내경동맥으로 들어가면 뇌경색이나 뇌졸중을 유발할 수 있으므로 시술시 주의를 기울여야하며 천천히 최소한의 압력으로 적당량의 폐색물질을 주입하여야 한다¹¹⁾. 결론적으로 동맥폐색술은 일반적

인 팩킹으로 지혈이 잘 안되는 비출혈은 물론 특히 혈관결찰술이 실패한 경우, 안면수술이나 손상후 동맥이 꼬여 있거나(torsion) 유착이 심한 경우, 전신마취에 위험성이 큰 경우 등에 가장 안전하고 간편하며 효과적인 방법으로 인정받고 있다.^{6,9,11,13)}

결 론

저자들은 안면부 외상후에 개방정복술을 시행한 환자에서 발생한 심한 양측성 비출혈의 경우에 전·후비강팩킹으로 지혈이 되지 않아 양측 내상악동맥에 Gelfoam으로 경피 경동맥 폐색술을 시행하여 비출혈이 효과적으로 치료되었기에 문헌고찰과 함께 보고하는 바이다.

References

- 1) 류지훈·배홍갑·이상훈 등 : 인체에 있어서의 비 Packing과 동맥혈액 Gas의 변화. 한이인지지 26 : 43~49, 1983
- 2) Abelson TI : Epistaxis. In Otolaryngology(ed. Paparella MM), 3rd Ed. Philadelphia, WB Saunders, pp1831~1840, 1991
- 3) Breda SD, Choi IS, Persky MS, et al : Embolization in the treatment of epistaxis after failure of internal maxillary artery ligation. Laryngoscope 99 : 149~150, 1989
- 4) Chandler JR, Serrins AJ : Transantral ligation of the internal maxillary artery for epistaxis. Laryngoscope 75 : 1151~1159, 1965
- 5) Greenfield AJ : Transcatheter vessel occlusion : Methods and materials. In Interventional radiology(ed. Athanasoulis CA), Philadelphia, WB Saunders, pp40~53(Vol 5), 1982
- 6) Hicks JN, Vitek G : Transarterial embolization to control posterior epistaxis. Laryngoscope 99 : 1027~1029, 1989

- 7) Maceri DR : Trauma. In Otolaryngology-Head and Neck Surgery(ed. Cummings CW), St. Louis, CV Mosby Company, pp 614~623, 1986
- 8) Merland JJ, Melki JP, Chiras J, et al : Place of embolization in the treatment of severe epistaxis. Laryngoscope 90 : 1964~1704, 1980
- 9) Parnes LS, Heeneman H, Vinuela F : Percutaneous embolization for control of nasal blood circulation. Laryngoscope 97 : 1312~1315, 1987
- 10) Pearson BW, MacKenzie RG, Goodman WS : The anatomical basis of transantral ligation of the maxillary artery in severe epistaxis. Laryngoscope 79 : 969~984, 1969
- 11) Roberson GH, Reardon EJ : Angiography and embolization of the internal maxillary artery for posterior epistaxis. Arch Otolaryngol 105 : 333~337, 1979
- 12) Seiffert : cited from 13)
- 13) Shaheen OH : Epistaxis. In Scott-Brown's Otolaryngology(ed. Kerr AG), 5th Ed. London, Butterworths, pp272~282(Vol 4), 1987
- 14) Simpson II. GT, Janfaza P, Becker GD : Transantral sphenopalatine artery ligation. Laryngoscope 92 : 1001~1005, 1982
- 15) Sokoloff J, Wickhom I, McDonald D, et al : Therapeutic percutaneous embolization in intractable epistaxis. Radiology 111 : 285~287, 1974
- 16) Unno T, Nelson JR, Ogura JH : The effects of nasal obstruction on pulmonary airway and tissue resistance. Laryngoscope 78 : 1119~1139, 1968
- 17) Ward PH : Routine ligation of the internal maxillary artery is unwarranted. In

Controversy in Otolaryngology(ed. Snow
JB), Philadelphia, WB Saunders, pp
320~326, 1980

embolization to control intractable epis-
taxis. Laryngoscope 89 : 1384~1388,
1979

18) Wills PL, Russell RD : Percutaneous