

## 후두암의 레이저 치료법

경희대학교 의과대학 이비인후과학교실  
안 회 영

### Laser Surgery of Laryngeal Cancer

Hwoe Young Ahn, M. D.

Department of Otolaryngology, College of Medicine,  
Kyung-Hee University

#### I. 서 론

후두는 기도의 입구일뿐 아니라 발성기관이므로 후두의 수술은 반드시 현미경하에서 섬세하게 조작하여 조직의 손실을 최소한으로 적게 하여야 이러한 후두의 기능을 잘 보존할 수 있다. 후두암의 초기병변이나 전암단계의 질환들에서 외과용레이저는 이런 목적으로 기능보존 미세수술에 널리 이용되어 아주 유용하게 사용되고 있다.

후두암을 포함한 두경부외과에서 가장 널리 쓰여지고 있는 외과적레이저로는 Carbon Dioxide Laser(CO<sub>2</sub>), Neodymium-doped Yttrium Aluminum Garnet Laser(Nd:YAG), Potassium Titanyl phosphate Laser(KTP)의 세종류가 있으며 이들은 각각 10600nm, 1064nm 및 532nm의 파장을 갖고 있어 레이저광의 주파수에 따라 색이 다르다. CO<sub>2</sub>와 Nd:YAG 레이저는 사람의 눈에 보이지 않으나 KTP는 초록색의 색깔로 보인다. 따라서 CO<sub>2</sub>나 Nd-YAG 레이저는 별도의 유도광선(guide light)이 필요하게 된다. Argon (Ar<sup>+</sup>) 레이저도 간혹 외과용으로 사용되기도 하나 출력이 제한이 있어서 중이수술이나 안과용으로 주로 사용되고 있다. 외과적으로 많이 사용되는 위의 세가지 레이저는 조직에 조사할 때의 작용이 조금씩 다르

므로 서로 다른 용도로 사용하면 아주 효과적으로 수술조작을 할 수 있다. 즉 CO<sub>2</sub> 레이저는 수분에 거의 흡수되므로 조직내로의 레이저광의 산란(scatter)이 적으므로 조직의 절개(cutting)에 유리하며 Nd:YAG 레이저는 조직의 거의 모든 성분에 흡수가 잘 되지 않으므로 대량의 산란현상이 생겨서 조직의 응고(Coagulation) 작용이 강하다. KTP 레이저는 위의 두가지 레이저의 중간쯤에 해당하므로 절개와 응고에 모두 적용하여 사용 할 수 있다. 물론 조직에 작용하는 레이저양은 출력과 조사시간에 비례하며 조사면적에 반비례하므로 출력과 시간을 조절하면 CO<sub>2</sub>레이저로도 목적하는 응고효과를 얻을 수 있다. 한편 Nd-YAG 및 KTP 레이저의 조직절개 효과를 높이고 외과의사들이 일반수술메스처처럼 사용하기 편하도록 접촉 레이저(contact laser)가 개발되어 널리 보급되고 있으므로 전보다 훨씬 더 편리하게 레이저 기기를 이용할 수 있게 되었다.

한편 후두미세수술에 레이저를 사용하면 다음과 같은 이점이 있다.

- 1) 고식적인 수술방법에 비하여 병변부위를 극히 정확하게 제거할 수 있으므로 기능보존이 필요한 미세수술에 유리하다.
- 2) 원격조작이 가능하므로 수술시야를 방해 받지 않고 수술할 수 있다.

- 3) 출혈이 없거나 극히 적다.
- 4) 악성종양 절제시 종양세포의 전이를 막으므로 safety margin 확보에 유리하다.
- 5) 수술후 부종·육아종형성 및 반흔형성이 적다.

## II. 생체에 대한 레이저광의 작용

레이저광의 생체에 대한 작용원리는 조직단위면적당 고에너지를 짧은 시간에 조직에 전달시키므로 조직내에 열전도에 의한 변화를 일으키는 것이다. Dr. S. Mihashi 가 CO<sub>2</sub> 레이저광을 고정해서 조사할 때의 조직이 동적변화를 초고속영화로 촬영한 바에 의하면 조사개시와 동시에 조직내의 액체성분은 순간적으로 증발하며 그때 생기는 압력에 의해 상피는 하부조직으로부터 상방으로 풍선처럼 불어나며 약 25msec 후에는 최대로 되어 한계점에 도달하게 되면 파열된다. 파열된 상피의 변연부는 연소탄화되면서 직경을 넓게하며 분하구로 이행되며 이때에 작은 조직편이 초속 2~3 m속도로 날려 퍼진다. 이러한 비산조직편은 대부분 탄화편이며 일부 편평상피도 보이나 이런 세포들은 부분적으로 탄화, 변형, 붕괴된 세포로서 조직배양을 하여도 증식되지 않으므로 임상적으로 종양의 레이저수술시 종양세포의 파종을 염려하지 않아도 된다. 조직변화를 광학현미경 및 주사전자현미경으로 관찰한 바에 의하면 분화구 모양의 가장 내측벽은 탄화층으로 되고 다음에는 응고·괴사층이며 이어서 정상조직으로 이행되는 것을 알 수 있다. 이 응고괴사층에는 소혈관 및 임파관이 막혀있어서 무혈수술이 가능 할 뿐만 아니라 종양세포가 퍼지는 것도 예방되므로 임상적으로 레이저수술의 큰 장점으로 이용되고 있다.

## III. 레이저 수술장치

수술현미경하에서 비접촉성(non-contact) 레이저수술을 할 때에는 manipulator 를 현미경

에 부착하는 adaptor가 필요하며 이것은 현미경과 같은 초점거리를 갖는 집광렌즈와 레이저광의 방향을 미세하게 조정하기 위한 반사판이 내장되어 있으며 이 반사판을 joy-stick을 이용하여 움직이므로 레이저광을 목적하는 부위에 조사할 수 있게 된다. contact YAG레이저나 KTP 레이저를 사용할 경우는 수술현미경하에서 Contact tip을 직접 후두의 병변부위에 접촉시켜서 사용한다.

전신마취하에서 수술하게 되므로 마취튜브는 알루미늄테일으로 보호하거나 레이저수술용 마취튜브를 이용하는 것이 좋다. 종양이 후두의 전방에 위치할 때에는 별 문제가 없으나 후두강의 후방에 위치하는 경우에는 삼관튜브로 인해 병소가 가리워져서 레이저 조작에 어려움이 뒤 따르게 되는데 이때에는 기관절개후 절개부위로 삼관하여 마취할 수도 있으나 현수후두경에 부착 할 수 있도록 개발된 고압고빈도 제트환기장치를 이용하면 좋다.

실제로 레이저를 조사하기 전에 출력과 조사시간을 계기판에서 확인한 후 나무살판자 등에다 술자가 원하는 Power 인가를 시험 조사하여 보는 것이 좋다. 후두수술에는 10~30 watt의 연속파 혹은 단속파를 사용하면 대체로 충분하다. 레이저의 조사방법은 focused beam으로 초점부위를 증발시키던가 초점부위를 이동시켜서 절개를 하던가, 혹은 defocused beam으로 넓은 부위를 넓게 증발시키는 방법 등이 있다.

## IV. 레이저 수술적응증 및 수술방법

내시경하에서 레이저수술이 적용되는 악성 후두 질환으로는

- ① 후두의 전암변병(atypia, leukoplakia 등)
- ② 한쪽 성대에 국한된 성대암(T<sub>1a</sub>), 또는 전연합부나 반대측까지 퍼진 성문암(T<sub>1b</sub>) 중 일부
- ③ 후두개 저면(base)에 침범이 없이 유리연에 국한된 성문상암.

④ 후두구(laryngeal aditus)로 확산되었으나 이차상와 침범이 없는 피열후두개후벽의 외측연에 국한된 성문상암

⑤ 갑상연골 침윤이 없이 가성대에 국한된 성문상암 등이다.

내시경을 이용한 후두레이저수술은 진단과 치료의 두가지 목적으로 시행한다. 진단적 목적은 정확한 병리소견과 종양의 범위를 결정하기 위하여 조직을 얻는 것이며 치료목적은 종양을 완전히 제거하는 것이다.

상피내에 국한된 병소는 비정상적인 상피를 모두 제거하기 위해서 레이저박피술(laser decortication)을 시행하며 이는 이형성(atypia), carcinoma in situ 혹은 미세침윤을 보이는 백반증의 치료에 적합하다(그림 1). 박피술은 남겨야 할 정상조직에 깊은 화상을 방지하기 위하여 보통 5~10w, 0.1초단속형으로 시행한다. 기화된 수술부위의 탄화편은 바로 제거하여 과도한 흉터를 남기지 않도록 한다.

침윤된 병소는 축진으로 경계를 확인하여 절제선을 정하고 점막을 통한 조직생검을 우선시행한 후에 부분적 성대절제를 시행한다. 절제의 범위는 병소를 내측으로 당겨서 절제하고자 하는 부위의 가장 외측경계를 노출시킨 다음 레이저로 절제선 표시를 하고 10~20w 연속파로 절제한다. 레이저파를 적당한 속도로 이동시켜서 남겨놓을 정상조직에 심한 화상을 입히지 않도록 유의해야 한다(그림 2).

후두내에서 특히 성문상부를 절제할 때에는 상후두동맥의 큰 분지들이 후외측에서 나타나므로 주의하여 레이저 절제를 시행하며 때로는 탐폰을 사용하거나, 혈관수축제를 쓰기도 하며 레이저로 지혈되지 않는 큰 혈관은 지혈감자로 잡아 전기소작을 하여야 한다. 전에는 갑상연골의 내측연골막까지 레이저 절제를 시행하였으나 지나치게 적극적인 치료로 연골의 노출과 연골막의 손상이 과도하면 연골염과 연골괴사를 초래하므로 신중히 고려하여 수술하여야 한다.

절제된 표본을 전·후·좌·우·상·하 등을 잘 구분하여 연속절편을 만들어 병리조직 검사를 하여 절제면의 침윤여부를 확인하여야

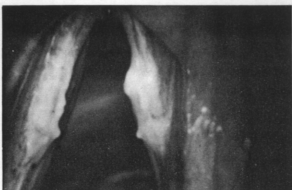


그림 1-1. 후두백반증, 수술전

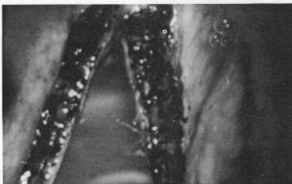


그림 1-2. 후두백반증 레이저 수술직후

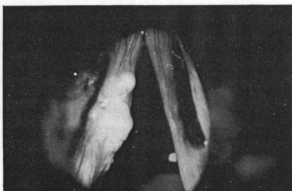


그림 2-1. 후두암(Glottic Ca. T<sub>1a</sub>) 수술전

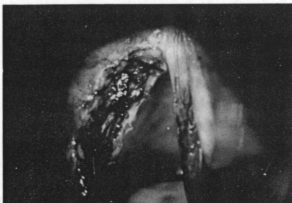

그림 2-2. 후두암(Glottic Ca T<sub>1a</sub>) 레이저 수술직후

한다. 부분적 후두절제술로 얻은 표본의 절제 경계부위는 레이저에 의한 열상상으로 변할 수 있으며 경계부위가 넓지 않다면, 즉 safety margin이 좋다면 종양을 정확히 절제하였다고 보기 어려운 경우가 생기며 이런 때에는 절제경계부위를 정확히 하기 위해서 절제부위의 바닥에서 다시 조직생검을 실시하는 것이 현명하다.

이형성, leukoplakia, carcinoma in situ 등으로 레이저 박피술을 시행받은 환자들은 어느 정도 음성변화가 있으나 창상이 치유되면서 거의 정상음성으로 회복된다. 이들의 영구조직 절제표본을 재검진한 후 표면침윤병소가 완전히 제거되었는지, 수술창의 치유가 잘 진행되었는지 확인하기 위해서 "second look" 내시경을 실시한다. carcinoma in situ 환자는 더욱 빈번히 관찰해야 하며 임상적으로 백반증이 나타났거나 다른 이상소견이 보이면 반복적으로 내시경검사를 시행한다. 환자의 인내와 의사의 세심한 관찰이 침윤성암종으로의 조용한 진행을 막을 수 있는 가장 중요한 요인이다.

내시경하에서 부분 성대절제술을 시행받은 환자들의 병소가 완전히 전부 절제되고 절제면의 조직표본에서 암종이 발견되지 않으면 수술창의 상피화가 이루어 지는 4~8주동안 second look 내시경을 시행하여 동결절편생검과 영구절편생검을 시행하고 동결절편생검에서 비정상적으로 확인된 부위나 의심되는 부위에는 다시 레이저 치료를 시행하여야 한다. 수술중 기화된 조직의 연기, 큰 혈관으로 부터의 출혈 그리고 탄화된 조직편은 수술시야를 방해하므로 suction으로 제거해야 한다. 일반적으로 기관절개는 필요하지 않으며 수술후 24~72시간내에 퇴원할 수 있다. 일측성대절제술을 시행받은 환자는 수술직후 특별한 불편함은 느끼지 못하지만 때로 연하곤란이나 오연을 호소하는 일이 있다.

한편 연골침윤이 있거나 윤상갑상막의 침범 또는 주위 인파절전이 있는 경우는 레이저 수술은 금기가 된다.

## V. 고출력 레이저에 의한 치료와 안전대책

고출력 치료용 레이저는 피부과·성형외과 등에서 피부종양, 모반등의 치료에 쓰는 Ar, Ruby 레이저, 외과용으로 쓰이는 CO<sub>2</sub>, Nd-YAG, KTP 레이저 등이 대표적이며 다른 목적으로 사용하는 의용레이저에 비해 100~1,000배의 고출력이며 ANSL-Z 136.1의 Class IV의 레이저 방어기준에 의한 엄격한 안전 관리가 필요하다.

고출력 레이저에 의한 치료는 반드시 레이저 관리구역, 레이저방어시설이 준비된 전용수술실에서 레이저 안전교육 및 훈련을 받은 의사와 간호원, 레이저기사의 협력하에 시행해야 한다. 특히 외과의사는 일반 수술수기를 충분히 숙지한 후에 레이저수술을 해야한다.

레이저 수술실이나 치료실의 천정, 벽, 바닥은 물론이고 수술기구, 캐비넬, 수술대, 마취기 등도 모두 비반사성, 비연소성이어야 한다. 흑색으로 처리된 기기의 레이저광 반사율은 약 1/10정도 감소된다고 한다. 실내조명을 밝게 하여 동공을 축소시켜 망막손상방지를 도모해야한다. 실내는 충분한 환기장치를 하여야한다.

수술실에는 방어용 안경, 수술복, 마스크의 착용없이 들어오는 것을 금하고 레이저 발진

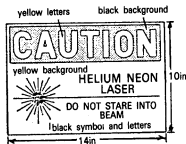

그림 3-1. 주의표시라벨예

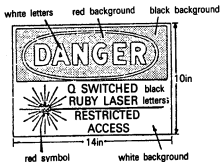


그림 3-2. 위험표시라벨예

중이관 것을 램프나 부저로 경고하여 불필요한 출입을 삼가하게 한다(그림 3).

마취튜브도 알루미늄호일로 감거나 내열, 내연성의 laser resistant 튜브를 사용해야한다. 수술시야도 혈액 및 체액등을 제거하여 레이저효과도 높이고 조직표면으로부터의 반사 및 산란도 줄일 수 있다. 방어용 안경의 착용은 CO<sub>2</sub> 레이저는 보통의 유리 또는 플라스틱렌즈의 무색안경도 무방하며 측관이 부착된 적외선작업용의 안경을 이용해도 좋다. Ruby 레이저에는 Schott BG 18형 유리 filter가 들어간 안경을, Ar 레이저에는 plexiglass 2422형 filter, Nd-YAG 레이저에는 Schott BG 18보다는 KG<sub>3</sub>filter 가 들어간 방어용 안경이 적합하다. KTP에는 532nm와 1064nm의 두 파장을 모두 흡수 하나씩 차단하는 안경이 나와 있다.

## References

- 1) Andrews, AH., Moss HW. : Experiences with the carbon dioxide laser in the larynx. *Annals of Otolaryngology and Rhinology*, 83 : 462, 1974.
- 2) Davis RK., Jako G., Hymas VJ : The anatomic limitations of CO<sub>2</sub> laser cordectomy. *Laryngoscope* 92 : 890~984, 1982.
- 3) Davis R.K., Shapshay S.H., Strong M.S., et al : Transoral partial supraglottic resection using the CO<sub>2</sub> laser. *Laryngoscope*, 93 : 429~432, 1983.
- 4) Fried M.P., : Complion of CO<sub>2</sub> laser surgery of the larynx, *Laryngoscope* 93 : 275~278, 1983.
- 5) Hellquist, H., Lundergren, J., Olofsson, J : Hyperplasia, keratosis, dysplasia and carcinoma in situ of the vocal cords-a follow-up study. *Clin. Otolaryngol.*, 7 : 11~27, 1982.
- 6) Jako GJ : Laser surgery of the vocal cords. *Laryngoscope* 82 : 2204, 1972.
- 7) Mihash S., Jako G.J., Strong M.S., et al

: Laser surgery in otolaryngology : interaction of CO<sub>2</sub> laser and soft tissue. *Annals New York Academy of Science*, 2676 : 263~294, 1975.

- 8) Morton DL : Changing concepts of cancer surgery : surgery as immunotherapy. *Am J Surg.* 135 : 367, 1978.
- 9) Oswal VH., Kashima HK., Flood LM. : The CO<sub>2</sub> laser in otolaryngology and head & neck surgery, 72~80.
- 10) Strong, MS., Vaughan, CW., Cooperand, SR., et al : Recurrent respiratory papillomatosis : management with the CO<sub>2</sub> laser. *Annals of Otolaryngology and Rhinology*, 85 : 508, 1976.
- 11) Strong, MS., Jako, GJ. : Laser surgery in the larynx : early clinical experience with continuous CO<sub>2</sub> laser. *Annals of Otolaryngology, Rhinology and Laryngology*. 81 : 791, 1972.
- 12) Strong, MS. : Laser excision of carcinoma of the larynx. *Laryngoscope*, 85 : 1286, 1975.
- 13) Vaughan CW : Transoral laryngeal surgery using the CO<sub>2</sub> laser : Laboratory experiments and Clinical Experience. *Candidates Thesis for the Triological Society*, 1975(In press.)
- 14) Vaughan, CW., Strong, MS., Jako, GJ : Larynx. *Laryngoscope*, 85 : 1286~1289, 1975.
- 15) Vourch G, Tannieres ML, Freche G : Anesthesia for microsurgery of the larynx using a carbon dioxide laser. *Anaesthesia* 34 : 53~57, 1979.
- 16) 안희영 : 레이저수술. *최신의학* 30권 6~10회, 1987.
- 17) 안희영 : 레이저를 이용한 후두미세수술. *대한의학협회지* 32 : 3
- 18) 안희영, 이비인후과 영역에서의 레이저수술, *서울심포지움* 2권, 1987.