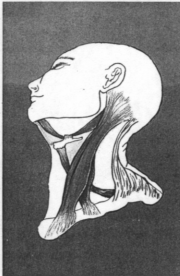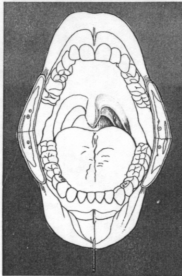
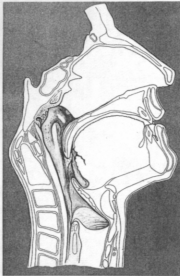
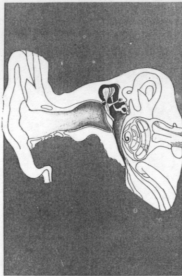


臨床耳鼻咽喉科

第 2 卷 第 2 號

Journal of Clinical Otolaryngology, Head and Neck Surgery

Vol. 2 No. 2



특집 : 후두암

- 후두암의 역학, 임상 및 진단 ...
- 후두암의 항암 화학요법
- 후두암의 방사선 치료
- 후두암의 레이저 치료법
- 후두부분적출술
- 후두 근접 전적출술
- 후두암 수술 후 합병증의 예방과
치료
- 후두적출후의 음성재활

- 원 저
- 임 상
- 퀴 즈

임상 이 비 인 후 과

제 2 권 제 2 호

1991. 11. 24

목 차

특집 : 후두암

| | |
|--------------------------|-----------------|
| 후두암의 역학, 임상 및 진단 | 추 광 철 (143) |
| 후두암의 항암 화학요법 | 윤성수 · 김노경 (149) |
| 후두암의 방사선 치료 | 류 성 립 (159) |
| 후두암의 레이저 치료법 | 안 회 영 (170) |
| 후두부분적출술 | 김 광 현 (175) |
| 후두 근접 전적출술 | 엄 제 욱 (187) |
| 후두암 수술 합병증의 예방과 치료 | 왕 수 건 (198) |
| 후두적출후의 음성재활 | 홍 원 표 (211) |

원 저

| | |
|----------------------------------|-----------------|
| 외상성 고막천공의 자연치유에 관한 임상적 고찰 | 오성은 의 (220) |
| 비폐색환자에 있어서 수술전후 비저항치의 비교고찰 | 박영재 · 김 훈 (232) |
| 알레르기성 비염의 임상적 고찰 | 이화성 의 (239) |
| 소아의 만성 상악동염에 대한 보존적 치료 | 정학현 의 (249) |
| 편측 성대마비에 대한 갑상연골 성형술 I형 | 조제식 의 (259) |
| 진단적 환기형 기관지경술 | 차홍익 의 (266) |
| 새성낭종의 임상적 분석 | 정윤영 의 (271) |
| 이비인후과 환자 관리 전산화 | 홍순관 의 (278) |

임 상

| | |
|---------------------------------|-------------|
| 경피 경동맥 폐색술을 이용한 비출혈 치험 1례 | 오봉환 의 (288) |
| 비중격에 발생한 양성 혼합종 1례 | 차형근 의 (295) |
| 상악동에 발생한 골육종 1례 | 조용래 의 (299) |
| 부비동에 발생한 점액낭종 5례 | 이병주 의 (304) |
| 사골동에 발생한 점액낭종 1례 | 이강은 의 (313) |
| 윤상인두근장애에 의한 연하장애 1례 | 백정환 의 (317) |
| 제1 새열 기형 | 백승대 의 (321) |
| 이상경상돌기증 3례 | 박성국 의 (327) |
| 이상경상돌기증 1례 | 홍승인 의 (333) |
| 내시경술로 제거에 실패한 식도 및 기관지 이물 | 김종갑 의 (338) |

| | |
|-----------|-----------------|
| 퀴 즈 | 백정환 · 서세훈 (342) |
|-----------|-----------------|

Journal of Clinical Otolaryngology, Head and Neck Surgery

Vol. 2, No. 2, Nov, 1991

CONTENTS

| | |
|--|-------------------------------------|
| Epidemiology, Clinical Findings and Diagnosis of Laryngeal Cancer | Kwang Chol Chu (143) |
| Chemotherapy of Laryngeal Cancer | Sung Soo Yoon · Noh Kyong Kim (149) |
| Radiation Therapy of Laryngeal Cancer | Seong Yul Yoo (159) |
| Laser Surgery of Laryngeal Cancer | Hwoe Young Ahn (170) |
| Partial laryngectomy | Kwang Hyun Kim (175) |
| Near-Total Laryngectomy | Jae Wook Eom (187) |
| Prevention and Management of Complication after Surgery for Carcinoma of the Larynx | Soo Kun Wang (198) |
| Voice Rehabilitation of Laryngectomized Patient | Won Pyo Hong (211) |
| Clinical Analysis of Spontaneous Healing of the Traumatic Perforation of the Tympanic Membrane | Seung Eun Oh, et al (220) |
| A Comparative Study of Pre- and Postoperative Evaluation in Nasal Obstruction by Rhinomanometry | Young Jae Park · Hoon Kim (232) |
| A Clinical Study of Allergic Rhinitis | Wha Sung Lee, et al (239) |
| Conservative treatment in Childhood Chronic Maxillary Sinusitis ... | Hak Hyun Jung, et al (249) |
| Thyroplasty type I for Unilateral Vocal Cord Paralysis | Jae Shik Cho, et al (259) |
| Diagnostic Ventilating Bronchoscopy | Heung Eog Cha, et al (266) |
| A Clinical Analysis of Branchial Cleft Cysts | Yoon Young Chung, et al (271) |
| Computerization of otolaryngologic Patient Data Management | Soon Kwan Hong, et al (278) |
| A Case of Epistaxis controlled by Percutaneous Transcatheter Arterial Embolization | Bong Whan Oh, et al (288) |
| A Case of Benign Mixed Tumor of the Nasal Septum | Hyung Kun Cha, et al (295) |
| A Case of Osteogenic Sarcoma originating from the Maxillary Sinus | Eung Rae Cho, et al (299) |
| Five cases of mucocele of the paranasal sinuses | Byung Joo Lee, et al (304) |
| A Case of Mucocele in the Ethmoid Sinus | Kang On Lee, et al (313) |
| A Case of Dysphagia due to Cricopharyngeal Muscle Dysfunction | Chung Hwan Baek, et al (317) |
| First Branchial Cleft Anomalies | Seung Dae Paek, et al (321) |
| Three Cases of Elongated Styloid Process | Seong Kook Park, et al (327) |
| A Case of Eagle's Syndrome | Seung In Hong, et al (333) |
| Esophageal and Bronchial Foreign Bodies failed in the Endoscopic Removal | Chong Gab Kim, et al (338) |
| Quiz | Chung Hwan Baek · Se Hoon Suh (342) |

Published by the Pusan-KyongNam

Otolaryngological Society

*Department of Otolaryngology, College of Medicine
Pusan National University, 1-10 Ami-Dong, Suh-Ku
Pusan, Korea 602-739*

후두암의 역학, 임상 및 진단

울산대학교 의과대학 서울중앙병원 이비인후과학교실
추 광 철

Epidemiology, Clinical Findings and Diagnosis of Laryngeal Cancer

Kwang Chol Chu, M.D.

Department of Otolaryngology, College of Medicine, Ulsan University,
Asan Medical Center

후두암의 역학

후두암의 발생빈도는 전 악성종양의 2~5%로 알려져 있으나 한국 암 등록조사서의 보고에 의한 한국인 통계는 1984년도 악성종양 21,382명중 344명으로 1.6%, 1985년도 28,679명중 442명으로 1.5%이다.

한국인 남자에 발생한 악성종양중에서는 1980, 1981년 19,815명중 461명(2.3%), 1982년 11,532명중 284명(2.5%), 1983년 12,709명중 314명(2.5%), 1984년 11,484명중 304명(2.6%), 1985년 15,580명중 373명(2.4%)으로 위(29.2%), 간·담도(15.3%), 폐·기관·기관지(13.3%), 조혈기관(3.2%), 방광(2.9%), 대장(2.9%)에 이어 9번째 순위를 차지하고 있다(표 1).

남녀별 전체 악성종양에 대한 비율은 남자 2.5%, 여자 0.5%로 미국의 2.3%, 0.4%(1983년), Papua, New Guinea의 2.3%, 0.8%와 비슷하나 Australia는 남자 3.4%, 여자 0.7%로 한국인보다 높다.

두경부 악성종양중에서 후두암이 차지하는 비율은 1988년도 대한이비인후과학회 숙제보고에서 1986년 1,416명중 447명(31.6%), 1987년 1,761명중 526명(29.9%)으로 약 30%를 차지하는데(표 2), 지금까지의 여러 대학통계와 비교하면 부산대학 277명중 93명(33.6%), 연

세대학 160명중 49명(30.6%), 대구동산병원 97명중 28명(27%), 전남대학 339명중 68명(20.1%), 310명중 60명(19.4%), 연세대학 534명중 90명(17%) 등으로 차이가 많다. 미국의 IOWA 대학의 보고에서 4,506명중 1,197명으로 26.6%이었고, 일본은 1,399명중에서 33%가 후두암이었다.

성별로는 남성에 월등하게 많으며 어느 다른 부위의 악성종양보다 남성의 비율이 높고 이는 성문암에서 현저하다. 성별비는 대개 5~8:1이나 나라에 따라 차이가 많다. France, Finland, Italy, Spain, Uruguay 등은 20:1 이상으로 남녀비가 높으며 Ireland는 2:1로 낮다. 우리나라는 숙제보고에서 13.4:1(86년), 10:1(87년), 대학보고에 따라 48:1, 27:1, 16:1, 12.6:1, 10:1, 6.5:1 등 차이가 많으나 전체적으로 10:1 정도이다.

발생빈도는 인구 10만명에 대하여 우리나라는 1.08명(86년), 1.25명(87년)이고 미국은 5.6명(85년)이었으며 인도는 50명으로 발생빈도가 가장 높은 나라이다. 남자중에서 발생빈도가 높은 나라는 인구 10만명에 대하여 10명 이상의 빈도를 보이는 France, Italy, Brazil, Spain, India, Hong Kong, Poland, Switzerland 등이고 4명 이하로 발생빈도가 낮은 나라는 일본, Norway, Sweden 등이다. 여자에서는 전 세계적으로 평균발생빈도는 0.4명이며 India,

Brazil, Cuba, 미국흑인에서는 1.5명 이상으로 높은 빈도를 보인다.

후두내에서의 부위별 발생빈도는 나라에 따라 현저한 차이가 있어 Yugoslavia, France, Spain, Italy, Finland 등 성문상부암이 많고(60% 이상), 북미나 북구라과의 나라에서는 성문암이 많다. 미국인의 60%가 성문암, 35%가 성문상부암, 5%가 성문하부암이다(74년). 일본의 6,360명에서는 성문암과 성문상부암이 비슷한 분포를 보였으며 인도와 동남아의 남자에서는 성문상부암이 많다. 우리나라의 보고는 서울대학 186명중 92명(49.5%)이 성문상부암,

69명(37%)가 성문암이었다.

연령별로는 40세에서 70세 사이에 주로 분포하며 그중 50대, 60대에 가장 발생빈도가 높다. 여자에서는 남자에 비하여 젊은 연령층에 발생하는 경향이 있어 55세 이하에 발생한 후두암이 여자에서는 45%를 차지하지만 남자에서는 25% 이하이다.

사망율은 나라에 따라 차이가 많아 France, Uruguay, Spain, Italy, Portugal, Cuba 등 Latin country에서 높은 사망율은 보이고, 동부유럽 국가와 서부유럽국가에서는 중간사망율을 보이며 Finland를 제외한 Scandinavian과 아시아

Table 1. 암 발생 부위별 빈도(1985년도)

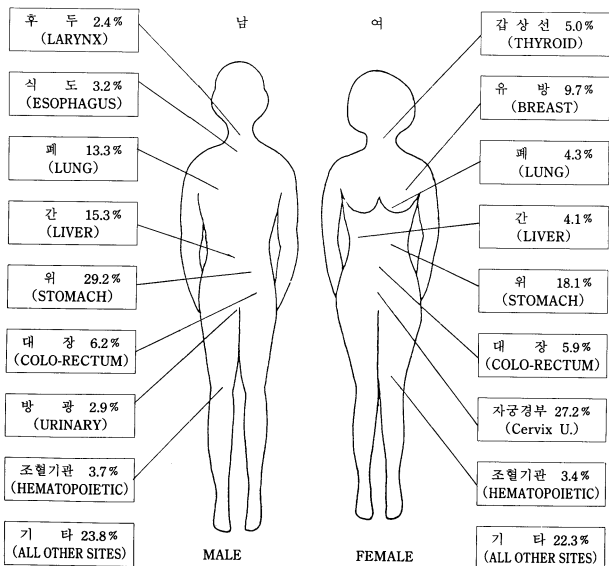


Table 2. Primary site

| | '86 | '87 |
|----------------|------------|------------|
| Ear | 17(1.2%) | 15(0.1%) |
| Nose, PNS | 174(12.3%) | 252(14.3%) |
| Oral cavity | 377(26.6%) | 421(23.9%) |
| Nasopharynx | 118(8.3%) | 184(10.4%) |
| Oropharynx | 145(10.2%) | 171(9.7%) |
| Hypopharynx | 78(5.5%) | 124(7.0%) |
| Larynx | 447(31.6%) | 526(29.9%) |
| Salivary Gland | 60(4.2%) | 68(3.9%) |
| Total | 1,416 | 1,761 |

국가에서는 낮은 사망율을 보인다. 미국에서는 1974년 9,500명의 후두암환자가 발생하였고 3,200명이 후두암으로 사망하여 인구 10만에 대하여 2.4명의 사망율을 보였는데 이러한 사망율은 발생빈도가 매년 현저하게 증가하는데 비하여 약간의 증가를 보이고 있다.

원인으로 흡연은 역학적 측면에서 볼 때 후두암 발현에 확실한 인자로 되어 있다. 비흡연자에 비해 후두암의 발생위험율은 4~24배로 되어 있으며, filter를 사용하는 경우에 감소하고, 5년 이상 금연한 경우에도 현저히 감소한다. 부검이나 동물실험에서도 흡연에 의한 전암단계나 초기암단계의 변화를 관찰할 수 있다. 인도에서는 썸는 담배, India "pan"에 의한 발생율이 높으며 일본 후두암 환자의 96%가 흡연자이고 이중 52%는 하루에 1갑이상의 대량흡연자이다.

음주자의 경우에는 성문상부암의 현저한 발생을 보이며 일본의 후두암환자중 남자 75.5%, 여자 30%에서 음주경력을 가지고 있다.

흡연과 음주가 후두암 발생에 영향을 미치는 사실은 다량의 음주자로 다량의 흡연자인 경우에는 발생율이 현저하게 높고 음주나 흡연의 기회가 적은 사회나 직업을 가진 자에서는 아주 드물다. 예를 들어 다른 종교집단에 비해 음주, 흡연이 적은 Jews에 드물고, 수입이 많고 교육정도가 높은 집단은 상대적으로 음주, 흡연의 기회가 적어 드물게 발생하며 여자에서도

드물게 발생한다.

직업적으로는 화학물질, 중금속, 먼지 등을 취급하는 공장기능공, 보일러공, 자동차수리공, 전기공, 가죽업, 염색업, 종이공장, 직물업종사자 등에 많으며 wood dust, oil, asbestos 등의 폭로와 관계된다고 한다.

방사선의 노출에 의한 발생을 뒷받침하는 것으로는 일본에서 원자탄에 노출된 사람에서 발생율이 높았고, 20~40년 전에 갑상선이나 타액선 질환으로 경부에 방사선치료 경력을 지닌 사람에서 높으며 이때는 폐, 구강, 인두, 식도 등에 중복암의 발생율이 2배나 높다.

이외에도 virus중 Human Papilloma Virus나 Herpes Virus가 동물실험에서 후두암 발생원 인인자로써의 가능성을 보이고 있으며, 영양상태가 불량한 경우에도 발생율이 높고 영양섭취에서 vitamin A, B, C가 관련이 되는데 특히 vitamin A와 C는 음주, 흡연과 관련이 있다. 유전학적으로는 면역기전과 관련이 있고 일본에서는 혈족관계의 병력이 56%라고 보고하였다. 백반증, 각화증, 만성염증, 만성자극 및 공기오염 등도 유발인자로 생각한다.

후두암의 임상 및 진단

후두암 환자의 진단에 있어서 후두검사 소견에 대한 검토가 쉽지 않으며 숙달된 기술과 충분한 지식 및 정확한 판단이 필요하다. 이를 위하여는 완전하고 현저한 병력조사, 이비인후과를 포함한 전신에 대한 이학적검사, 방사선학적 검사 및 수술현미경하 현상후두경검사를 체계적으로 시행하여 정확한 진단과 후두암의 진행정도를 분류하여야 한다.

환자의 병력중 특히 애성에 대한 병력이 중요하며 수주 또는 수개월에 걸쳐 지속적이고 점점 심해지는 애성은 후두암의 주요증상이다. 애성이 1년이상 지속되더라도 목소리의 양상이 변하며 점점 심해지지 않는 경우에는 악성종양 이외의 병변을 생각할 수 있다. 부위에 따라 성문상부암이나 성문하부암에서는 애성의 증상이 뒤늦게 나타난다. 특히 흡연경력이

있는 40대 이후의 지속적인 애성은 후두암을 의심하여 이 연령층에서 2주이상 애성이 지속될 때에는 반드시 후두검사를 시행하여야 한다. 직업적으로 목소리를 많이 사용하는 교사, 연설가, 가수들과 과다한 흡연자는 평소에도 만성후두염으로 인한 애성의 증상을 가지고 있어 애성이 당연한 것으로 생각하여 후두검사를 받지 않는 경우가 많으므로 주의를 요한다. 때로는 인두불편감이나 가벼운 연하장애 등의 후두암 초기증상이 신경성인두염으로 잘못 진단되어 시간이 경과되기도 한다. 동통은 말기증상이며 원발부위에 궤양이나 염증을 형성할 때 나타나며 성문상부암에서 흔히 관찰되는데 음식물의 연하시 심해지며 귀로 뱉치는 성질을 가지고 있다. 기침은 후두의 지각신경 마비나 하인두 침범으로 분비물이나 가래 또는 음료수의 오연에 의하여 나타난다. 호흡곤란은 종양의 크기가 증가해서 분비물의 과다, 성대의 운동성제한 등에 따른 염증이거나 부종으로 나타나는 말기증상으로써 성문암, 성문하부암, 성문상부암의 순서로 나타난다. 음식물의 연하곤란도 말기에 나타나나 드물게는 부위에 따라 후두암의 첫 증상으로 나타날 수도 있다. 이외에도 각혈, 경부임프질의 존재에 의한 추적조사에서 원발병소로 후두암이 발견되기도 한다.

과거력에서는 직장이나 사회생활에서 암발생요인이 되는 것을 자세히 조사하고 음주나 흡연경력 이외에도 직업적으로 석면취급경력을 알아본다. 과거에 갑상선이나 침샘 등에 방사선치료를 받은 경력이 있으면 상부 호흡기관이나 소화기관의 점막에 후두암과 동시에 생기는 중복암이 발생할 가능성이 높다.

이학적검사에서는 이비인후, 두경부 뿐만 아니라 전신에 대한 일반적 검사를 반드시 실시하여야 한다. 상기도 및 소화기 점막에 대한 철저한 검사로 비강, 구강, 구강저, 치아, 잇몸, 인두 특히 연구개와 편도 등의 각화증, 백반증, 점막의 색깔변화 등에 주의하여 관찰하고 필요에 따라서는 조직검사를 시행하여 중복암의 여부를 조사한다.

경부의 검사는 피부색깔, 좌우대칭성 여부, 종창, 연골, 근육 및 림프질의 상태를 살피고

후두와 주위조직 사이의 가동성도 관찰한다. 정상 감상연골은 좌우로 움직이면 척추뼈에 의하여 마찰음이 생기는데 후두에 종양이 있어 척추와의 사이에 간격이 생기면 마찰음이 생기지 않는다. 경부림프질의 존재는 후두암을 의심할 수 있으므로 경부근육이나 혈관주행을 따라서 자세히 촉진하여야 하며 특히 내경정맥의 상부림프절에 주의하여야 한다. 림프질이 존재하면 림프질의 크기, 모양, 성상, 부위, 가동성, 압통의 유무 등에 대하여 기술한다.

후두검사에는 여러가지 방법이 있는데 이 중에서 후두경을 이용한 간접후두경검사가 모든 면에서 가장 가치있고 간편한 방법이다. 환자의 협조가 잘 되지 않을 때에는 국소마취제를 분무한 후 반사운동을 감소시켜 편안한 상태에서 만족할 만한 시야를 확보하여야 한다. 이때 후두와 혀의 경계부, 식도 이행부, 성대 및 성대하부 등을 충분히 관찰하면서 점막의 변색, 백색반점, 궤양부위 또는 종양 등의 변화에 주의하고 종양의 표면이 선상, 유두상 혹은 평활한가를 관찰하며 동시에 성대의 운동성 제한 여부를 관찰하는 것이 중요하다. 해부학적 구조관계로 간접후두경검사로 불충분할 때에는 비강내에 국소마취제를 분무한 후 flexible fiberoptic laryngoscope로 직접 관찰하거나 telescopic laryngoscope로 확대관찰하면서 후두소견에 대한 사진촬영도 시행한다. 나아가서는 stroboscopic laryngoscope로 후두의 진동상태를 관찰, 분석하여 초기후두암 단계에서 진단할 수도 있다.

이외에도 생화학적검사, 뇨검사, 심장검사 및 폐 X-선 검사 등 기본검사를 시행하여야 하며 폐에서는 원직전이와 중복암의 존재여부에 관심을 가져야 한다.

방사선학적 검사에서 단순 X-선촬영은 후두의 연조직과 연골의 상태를 관찰할 수 있으나 후두병변을 관찰하기에는 불충분하고 성대하부로의 병변파급정도를 관찰할 수 있다. 단층촬영(Tomogram)은 정확한 종양의 음영을 관찰하기 어려우나 종양의 윤곽을 어느 정도 파악할 수 있으며 비대칭성, 연골의 침윤 등을 관찰할 수 있다. 건조X-선촬영(Xeroradiogram)

은 후두의 윤곽과 연골의 형태를 관찰하는데 도움이 되며 종양의 파급범위와 갑상연골의 파괴여부를 파악하는데 효과적이다. 후두조영촬영(Laryngogram)은 후두병변의 전체적인 윤곽을 파악하는데 도움이 되며 휴지기, 발성기, Valsalva법 등으로 시기에 따라 성대의 운동성을 관찰할 수 있고 성대의 상하부, 식도 이행부를 관찰하는데 효과적이며 점막표면 병변의 범위와 침범부위를 알 수 있다. 전산화 단층촬영(CT Scan)과 자기공명영상촬영(MRI)은 최근 후두병변의 진단에 가장 효과적인 촬영법으로 병변의 침범부위, 주위조직 및 심부파급, 연골파괴 여부, 경부림프절 존재와 혈관과의 관계 등을 파악하여 후두암의 진행 정도에 따른 정확한 분류를 하는데 중요한 정보를 제공한다. 이외에도 초음파촬영(Ultrasound)으로 갑상연골의 침범여부를 확인하기도 하지만 흔히 사용하지 않는다.

확진을 위한 후두검사는 전신마취하에서 현수후두경과 수술현미경을 사용하여 확대관찰하는 것이 가장 중요하다. 후두의 상하, 좌우를 자세히 관찰한 후 성대의 전후를 순서대로 보면서 특히 종양의 경계부와 주위로 파급여부를 확인하고 성대하부 등 시야가 좋지 않은 부위는 동시에 Telescope를 이용하여 확대 관찰한다. 이때 모든 예에서 조직검사를 시행하는데 병변이 광범위할 때에는 정확한 생검부위를 결정하기 위하여 smear cytology나 toluidine blue vital staining을 시행한 후 조직검사한다. smear cytology에 의한 심한 dysplasia나 ca. in situ의 검출율은 85~95%이고 양성병변의 검출율은 80% 정도이므로 보조적인 정보를 얻을 수 있다. toluidine blue vital staining은 성대의 분비물을 제거한 후 2% toluidine blue를 바르고 30초 후에 식염수로 세척한 후 blue-black으로 염색여부를 관찰하는데 악성병변의 91%에서 염색되는데 비해 양성병변에서는 52% 정도만이 염색반응을 일으키지 않고 나머지 양성병변에서도 궤양, 육아, 각화현상 등으로 염색반응을 일으킴으로 이를 생검에 대신해서는 안되며 보조적인 정보를 얻는 것으로 만족해야 한다. 조직검사를 시행할 때 성대에 생

긴 작은 병변이나 각화증, 점막변화 등에 대하여는 조직검사와 동시에 수술적 치료효과도 기대하여야 하며 LASER나 미세수술로 제거한 병변의 경계부가 정상조직임을 병리학적으로 꼭 확인하여야 한다. 전신마취하의 후두검사시에 경부의 전이림프절 존재여부의 검사는 전신마취로 이완된 상태에서 촉진하여 더욱 정확성을 기대할 수 있으며 동시에 주사바늘로 흡인세포생검을 시행하여 전이여부를 곧 확인할 수 있다. 이때에 panendoscopy를 시행하여 상부기도 및 소화기의 중복암 존재여부도 확인한다.

이상의 여러가지 검사후 곧 종양의 크기와 범위, 성대의 가동성 상태 그리고 경부림프절의 존재와 고정성 여부를 자세히 기록하고 이들을 토대로 암의 진행 정도를 체계적으로 분류하여야 한다.

References

- 1) 김광현 : 후두암의 임상적 고찰. 이비인후과학 서울신포지움 I : 245, 1985.
- 2) 김선우, 홍래복 : 이비인후과 두경부 악성 종양환자의 임상적 고찰. 한이인지 19 : 85, 1976.
- 3) 김성남 : 이비인후과 영역에 발생한 악성 종양의 통계학적 고찰. 한이인지 21 : 31, 1978.
- 4) 김재선 : 한국인의 이비인후과 종양에 관한 임상 및 병리조직학적 고찰. 한이인지 16 : 263, 1973.
- 5) 유병권 : 이비인후과 영역의 악성종양 160례에 대한 통계적 고찰. 한이인지 9 : 137, 1966.
- 6) 전효정, 차왕보, 신흥수 : 이비인후과 악성종양 1,207례의 통계적 고찰. 한이인지 17 : 55, 1974.
- 7) 조일근 : 후두암에 대한 임상통계학적 고찰. 한이인지 9 : 115, 1966.
- 8) 조진규, 이종담, 정홍경 외 : 과거 5년간 본교실에서 취급한 병리조직학적검사

- 541례에 대한 통계적 관찰. 한이인지 14 : 289, 1971.
- 9) 조홍주, 김성남, 최희천외 : 이비인후과 영역에 발생한 악성종양 310례에 대한 통계적 고찰. 한이인지 13 : 251, 1970.
 - 10) 추광철 : 한국인의 두경부암에 대한 연구. 제63차 이비인후과학회 순계보고, 1988.
 - 11) 한국인 암등록 조사자료 분석보고서 (1984. 7. 1~1985. 6. 30) (1985. 7. 1~1986. 6. 30)
 - 12) Atkinson L : Some features of the epidemiology of cancer of the larynx in Australia and Papua, New Guinea. Laryngoscope 85 : 1173, 1975.
 - 13) Barclay TH, Rao NN : The incidence and mortality rates for laryngeal cancer from total cancer registries. Laryngoscope 85 : 254, 1975.
 - 14) Batsakis JG : Tumors of the Head and Neck. 2nd Edition.
 - 15) Brewer DW : Early diagnostic signs and symptoms of laryngeal disease. Laryngoscope 85 : 499, 1975.
 - 16) Cann CI, Firied MP : Determinants and prognosis of laryngeal Cancer. Otol Clinics of North America 17 : 139, 1984.
 - 17) Ferlito A : Cancer of the larynx. Vol. I, Vol. II, CRC Press Inc, 1985.
 - 18) Hiranandani LH : Panel on epidemiology and etiology of laryngeal carcinoma. Laryngoscope 85 : 1155, 1975.
 - 19) Hussey DH, Latourette HB, Panje WR : Head and neck cancer. Annals of Otol Rhino Laryng. 100 : 1991.
 - 20) Iwamoto H : An epidemiological study of laryngeal cancer in Japan. Laryngoscope 85 : 1162, 1975.
 - 21) Krajina Z, Konic-Carnelutti V : Epidemiology of laryngeal cancer. Laryngoscope 85 : 1155, 1975.
 - 22) Lawson W, Biller HF, Suen JY : Cancer of the head and neck, 2nd Edition, Churchill Livingstone, 1989.
 - 23) Martensson B : Epidemiological aspects on laryngeal carcinoma in Scandinavia. Laryngoscope 85 : 1185, 1975.
 - 24) Saffiotti U, Kaufman DG : Carcinogenesis of laryngeal carcinoma. Laryngoscope 85 : 454, 1975.
 - 25) Spector GJ : Diagnosis and treatment of cancer of the larynx. AAOO 1978.
 - 26) Strong MS : Diagnosis of carcinoma of the larynx : a review of current methods. Laryngoscope 85 : 516, 1975.
 - 27) Till JE, Bruce WR, Elwan A, et al : A preliminary analysis of end results for cancer of the larynx. Laryngoscope 85 : 259, 1975.
 - 28) Tucker HM : The larynx. Thieme Medical Publishers Inc, 1987.