

## 흥미있는 기도 및 식도이물

대구 가톨릭병원 이비인후과  
김병철·정한웅·곽신일·이양선

Interesting cases of foreign bodies in the air and food passage

Byung Chul Kim, M. D., Han Woong Jung, M. D.,  
Sin Il Kwak, M. D., Yang Sun Lee, M. D.  
*Department of Otolaryngology, Catholic Hospital, Daegu, Korea*

=Abstract=

Foreign bodies in the air and food passage are not uncommon and important condition in the field of ENT department, and most of them are accidental cases. The kinds of foreign bodies are variable, and in most cases are easily diagnosed and treated, but some of them are often difficult to diagnose and treat, since their sites, kinds and duration of retainings are variable. Recently the authors experienced three interesting cases of foreign bodies in the air and food passage, so we report them with brief literature review.

### 서 론

식도 및 기도이물은 이비인후과 영역에서 흔히 볼 수 있는 질환으로 대부분의 경우 예기치 않게 돌발적이며 순간적인 부주의로 인하여 발생하는 경우가 많다. 이물의 종류는 대개 일상생활과 밀접한 관계가 있는 것으로 그 종류가 매우 다양하고 대부분의 경우 이물의 진단과 치료가 용이하지만 경우에 따라서는 이물의 개재부위, 종류, 체류기간 등에 따라 치료가 용이하지 않은 경우도 있다. 저자들은 좌측 주기판지에 이물이 개재하여 최대 호기시의 흉부 X-선 촬영만으로 이물이 자연배출된 것으로 오진하기 쉬운 기도이물 1례, 소아 뇌성마비 환자에서 흉부 X-선 촬영만 한 후 이물의 정확한 모양과 개재상태를 모른 채 이물 제거를 시도하여 배출이 용이하지 않았던 1례와, 그리고 현재 통용되는 주화 증 그 크기가

가장 큰 500원 주화가 식도에 이물로 개재되어 적출한 1례를 경험하였기에 문헌적 고찰과 함께 보고하는 바이다.

### 증 례

#### 증례 1

환 자 : 이○규, 남자, 3세.

초 진 : 1989년 1월 16일.

주 소 : 천명파 간헐적 기침

가족력 : 특기사항 없음.

기왕력 : 기관지 천식.

현병력 및 이학적 소견 : 내원 1주일 전에 붉은 땅콩을 먹다가 갑자기 심한 기침과 수차례에 걸친 구토를 했으나 호흡곤란이나 청색증 등의 증상은 없었고 그 이후로부터 간헐적인 천명파 기침 등의 증세가 계속되어 개인병원

소아과를 방문하여 전에 치료받았던 기관지천식으로 진단받고 투약 및 치료를 일주일간 하였으나 증상의 호전이 없어 본원 이비인후과를 내원하였음. 내원당시 환자의 전신상태는 양호하였고 폐 청진상 양측 폐에서 천명이 있었으며 좌측 폐의 천명음이 더 컸고 호흡음의 감소는 없었음. 간헐적인 기침을 하는 것외에는 청색증이나 호흡곤란 등의 증상은 보이지 않았음.

진단: 흉부 X-선 사진을 흡기시와 호기시로 나누어 찍어야 했으나 환자의 협조가 이루어지지 않아 X-선 투시검사하에서 흡기시의 정상소견과 호기시의 좌측 폐의 음영의 증가와 종격동의 우측편중 소견을 보였음(Fig. 1, 2).

치료 및 경과: 입원하여 구강을 통한 기관지경술로 좌측 주기관지를 막고 있는 멍푼을 제거하였다(Fig. 3). 술후 5일째 특이 증상이 없고 X-선상 정상소견을 보여 퇴원후 통원 관찰하였으나 특이한 후유증 없이 완쾌되었음.

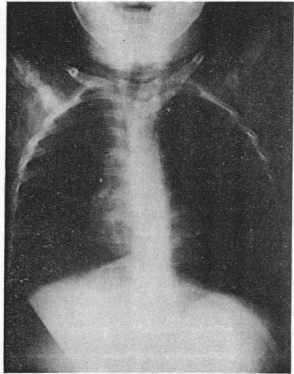


Fig. 2. Chest P-A view of full expiratory state showing mediastinal shifting to Rt. side and hyperlucency of Lt. lung field

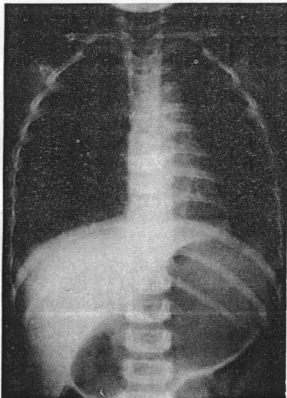


Fig. 1. Chest P-A view of full inspiratory state showing normal findings




Fig. 3. Removed foreign body(peanut)

증례2

환 자 : 김○수, 여자, 3세.

초 진 : 1989년 2월 13일.

주 소 : 호흡곤란 및 연하곤란

가족력 : 특기사항 없음.

기왕력 : 뇌성마비.

현병력 및 이학적 소견 : 내원 약 4시간 전부터 갑자기 청색증이 생겼으며 보호자가 입

에서 고무공을 빼내고 난 뒤 청색증은 호전되었으나 약 1시간 후 다시 기침은 없이 호흡곤란과 연하곤란이 있어 본원 이비인후과에 내원하였음. 내원 당시 환자의 전신상태는 3일전부터 계속된 고열과 호흡곤란으로 인하여 폐렴으로 진단받고 치료중이어서 최약해 보였고 뇌성마비로 인한 정신박약아여서 병력청취와 이학적 검사를 할 수 없었음.

진단 : 흉부 X-선 촬영상 급속성 음영이 발견되어 무마취하에 식도경을 삽입하여 이물 제거를 시행하였으나 이물을 발견할 수 없었으며 그 후 경부측면 X-선 촬영 결과 등근고리 모양의 급속성 음영이 후두개골 부위에서 관찰되었다(Fig. 4, 5).

치료 및 결과 : 간접 반사경하에서 만곡형 이물감자를 이용하여 후두개골에 깊이 박힌 빨래집게 속의 급속고리를 제거한 후 고열이 계속되었으나 항생제 투여 및 수액요법으로 증상이 호전되어 5일째 퇴원, 통원 관찰하였으나 특별한 합병증은 없었다(Fig. 6).

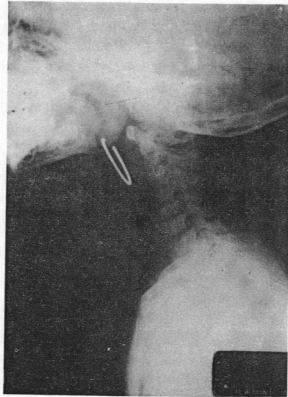


Fig. 5. Neck lateral view showing foreign body shadow at vallecula region

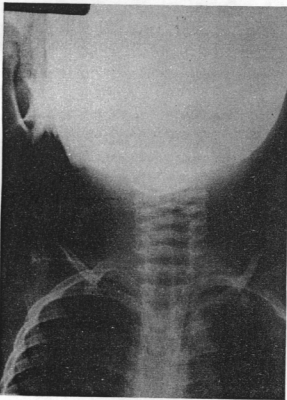


Fig. 4. Neck A-P view showing foreign body shadow at upper neck



Fig. 6. Removed foreign body (ring shape wire)

증례3

환 자 : 김○동, 남자, 4세.

초 진 : 1987년 6월 1일.

주 소 : 연하곤란.

가족력 : 특기사항 없음.

기왕력 : 특기사항 없음.

현병력 및 이학적 소견 : 내원 당일 아침에

500원짜리 동전을 삼킨 후부터 연하곤란과 3차례의 구토가 있어 본원 이비인후과를 방문하였음.

진단: 흉부 X-선 사진상에 식도 제1협착부위에 동전모양의 음영이 보였음(Fig. 7).

치료 및 경과: 무마취하에서 식도경술로 이물을 제거한 후 입원가료없이 통원 관찰하였으나 특별한 후유증은 없었음(Fig. 8).

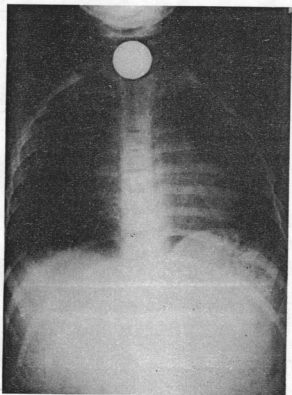


Fig. 7. Chest P-A view showing foreign body shadow(coin) at 1st portion of esophageal stricture




Fig. 8. Removed foreign body(coin)

## 고 찰

식도 및 기도이물은 대체로 부주의 혹은 돌발적인 사고로서 흔히 발생할 수 있으며 비교적 빠른 진단과 내시경술로 제거가 용이한 것이 대부분이다. 기도이물은 대체로 생후 6개월에서 5세 사이의 유아나 소아에서 많이 발생하는 것으로 보고되고 있으며<sup>6,12,19</sup> 소아에서는 대개 유희중이나 섭식중에 이물의 흡입이 일어나며 그 이유는 Daniilidis 등<sup>20</sup>은 소아에 있어서 1) 후두의 해부학적 관계, 2) 지치의 결여로 인한 저작의 어려움, 3) 무엇이든지 입에 넣으려는 습성, 4) 섭식중 놀거나, 울거나, 소리치는 경향 및 5) 부모의 부주의 등을 들고 있다. 기도이물의 증상은 이물의 종류, 크기, 개재부위 등에 따라 다양하지만 Kim 등<sup>20</sup>에 의하면 가장 현저한 증상과 증후는 기침, 천명, 흡기의 감소 등의 3주증상이라 하였으며 그외에 호흡곤란, 발열 등이 있을 수 있다고 하였다. 인체 기관지에서 해소 발생부위는 후두하강 및 기관분지부, 기관, 주기관지, 말초기관지의 순서로 예민하며 심부기관지에는 해소자극 발생이 거의 없다고 하였는데<sup>8</sup> 후두에 이물이 개재되면 급격한 증상이 없어지고 타절환과의 감별이 곤란해져 이물의 제거기간이 지연된다고 하였다. 본 증례1은 좌측 기관지에 이물이 개재되어 평소 치료중이던 기관지천식과의 감별이 힘들어 천식치료중 호전이 없어 1주일만에 본원으로 전원된 경우이다. 기도이물의 종류는 다양하며 그 지역의 생활방식이나 환경, 문화수준 등에 따라 다르게 나타날 수 있다. 대부분의 종류가 가장 많았다고 보고하였으며<sup>1,2,5,16,19,25,28</sup> 조 등<sup>17</sup>과 천 등<sup>18</sup>은 어골편, 손 등<sup>11</sup>과 김 등<sup>30</sup>은 플라스틱류, 김 등<sup>31</sup>은 금속류, Yousif<sup>29</sup>은 수박씨가 가장 많았다고 하였다. 기도이물의 개재부위 빈도는 보고자에 따라 다르나 대부분이 우측 기관지에 호발한다고<sup>3,4,6,12,25,28</sup> 했으며 Daniilidis 등<sup>20</sup>과 천 등<sup>18</sup>, 박 등<sup>7</sup>은 좌측 기관지가 조진규 등<sup>17</sup>은 좌, 우의 개재빈도가 같다고 하였다. Jackson 등<sup>22</sup>은 우측 기관지가 호발하는 이유를 우측 기관지가 좌측에 비해 1) 내경이 크며 2) 기관축에 대한 각도가 작고 3) 기

판분지부의 위치가 정중선보다 좌측에 치우쳐 있고 4) 흡기시의 공기량이 더 많고 5) 기관근의 작용에 의한다고 하였다. 기도이물의 개재 기간은 많은 예가 1일 이내에 내원하였고 수 개월간 혹은 수년간 개재된 예<sup>10,14</sup>도 있었으나 본 증례1의 경우에서는 개재기간이 1주일로 길어졌는데 종류는 4세 이하의 영유아에서는 부모들이 잘 물랴올 수도 있고 대부분이 기관지에 개재하여 후두나 기관지에 비해 급격한 호흡곤란 같은 증상이 적어 다른 질환과의 감별이 힘들어서 개재기간이 길어진 것이라 하겠다. 기도이물의 진단은 자세한 병력청취와 이학적소견, X-선검사 및 기관지경 검사로서 대부분이 가능하며 기도이물과 감별을 요하는 질환으로서는 디프테리아, 폐렴, 농흉, 폐농양, 폐결핵, 만성기관지염 및 천식 등이다<sup>15</sup>. McGuirt 등<sup>25</sup>에 의하면 기도이물 흡입시 방사선학적 소견으로 흡기-호기상이 27%로 가장 많았고 그외에 무기폐, 방사선 비투과성이물, 과팽대 등의 순으로 많았다고 하였다. 본 증례1은 원래 치료받던 기관지천식과의 감별이 힘들어 1주일간 치료받다가 호전되지 않아 본원으로 전원된 경우이다. 본 증례1의 경우에서는 흡기시 흉부 X-선 사진에서는 정상소견을 보였으나 3세 소아에서 환자의 협조를 얻기가 어려워 호기시 흉부 X-선 사진을 찍기가 힘들었다. 그러나 X-선 투시검사를 이용해 호기시 좌측 폐의 음영의 증가와 종격동의 우측편중 소견을 볼 수 있었다. 기도이물의 치료는 대부분 내시경적 방법으로 완전제거가 가능하나 이물의 종류, 개재부위 및 상태에 따라 수술적 방법을 요할 수도 있다<sup>27</sup>. 기도이물의 합병증으로는 폐렴이 가장 많다고 하였으며<sup>26,28</sup> 폐기종, 무기폐, 폐농양 등이 있으며 시술중 기도의 천공으로 인하여 피하기종, 기흉, 농흉 및 흡수 등이 생길 수 있다고 하였다<sup>9</sup>. 식도이물의 종류는 마 등<sup>6</sup>에 의하면 급속성, 골편, 식피 등의 순으로 보고하였으며 Ono<sup>27</sup>와 Ballenge<sup>28</sup> 등도 주화, 골편 등의 순으로 보고하였으나 Norris<sup>26</sup>와 Hung<sup>21</sup> 등은 골편, 주화의 순으로 보고하였는데 이는 육식을 많이 하는 구미인들의 식생활등에 관계된 것이라 하겠다. 급속성 식도

이물중에서는 대부분의 보고에서 주화가 가장 많았다고 보고되고 있으며 70년대에는 10원짜리가 대부분이었으며<sup>13,16</sup> 80년대에는 100원짜리가 가장 많았다고 보고되고 있다<sup>26</sup>. 본 증례3과 같이 500원 주화가 이물로 개재된 경우는 식도이물중 0.3%<sup>6</sup>, 0.8%<sup>20</sup>와 같이 극히 드문 경우로 이는 어린이 손에 들어갈 기회가 적고 1~4세 소아가 삼키기에는 크기가 너무 커서 삼킬 수가 없었을 것으로 추측된다. 그러므로 통용되는 주화의 크기를 500원 주화 크기로 한다면 식도이물의 빈도를 줄일 수 있을 것으로 생각된다. 식도이물의 개재부위는 국내 모든 보고에서 제1협착부가 가장 많았고 제2협착부, 제3협착부의 순이라고 하였다<sup>2,6,7,11,12</sup>. 식도이물의 주요증상은 연하통이나 연하곤란이지만 윤 등<sup>12</sup>에 의하면 식도이물 개재시 주증상은 연령에 따라 약간의 차이를 보이는데 5세 이하의 소아에서는 주로 구토와 유연을 보이며 성인에서는 연하곤란이 가장 많았다고 하였다. 식도이물의 진단은 역시 자세한 병력청취와 경부 및 흉부 X-선 검사로 대부분 가능하다. 본 증례2에서는 뇌성마비 환아이고 보호자의 무관심으로 병력청취가 불가능하였으며, 흉부 X-선 사진만 보고 식도이물로 생각하여 식도경술을 시행하여 후두개공에 개재한 이물을 발견하지 못했던 경우로 다시 경부 X-선 촬영을 한 후 후두개공 부위의 이물을 간접 후두경하에서 만곡형 이물감자로 제거하였던 경우이다. 그러므로 이물제거를 시행하기전 반드시 흉부 X-선과 경부 X-선 촬영을 같이 해서 이물의 정확한 개재부위와 상태를 파악하여야 할 것으로 사료된다. 식도이물의 치료는 대부분 내시경적 방법으로 제거할 수 있으나 외과적 수술을 요할 수도 있다. 식도이물의 합병증으로는 예리한 이물이나 미숙한 식도경술로 인해 식도손상, 식도농양, 피하기종 등이 발생될 수 있으나 내시경검사의 숙달과 적절한 술 후 치료로 합병증을 감소시킬 수 있을 것으로 사료된다.

## References

- 1) 김기령, 김선곤, 김신용 등 : 식도 및 기도 이물의 통계적 고찰(제3보). *최신의학* 6 (1) : 59~61, 1963
- 2) 김승희, 이종원, 조재식 : 식도 및 기도이 물에 대한 임상적 고찰. *한이인지* 32(3) : 558~566, 1989
- 3) 김운석, 장철호, 김정현 등 : 식도 및 기도 이물의 통계적 고찰. *한이인지* 27(4) : 307~311, 1984
- 4) 김진호, 고재천 : 식도 및 기도이물에 대 한 통계적 고찰. *한이인지* 31(1) : 97~ 103, 1988
- 5) 나인국, 장승운, 박영민 등 : 식도 및 기도 이물의 통계적 고찰. *한이인지* 31(3) : 466~472, 1988
- 6) 마도훈, 이양선, 이만진 등 : 과거 8년간 경험한 식도 및 기도이물의 임상적 고찰. *한이인지* 32(5) : 923~938, 1989
- 7) 박순재, 이병돈, 박자룡 등 : 이비안후과 영역의 이물에 관한 통계적 고찰. *한이인 지* 29(6) : 848~858, 1986
- 8) 박용구, 송기준, 김홍곤 등 : 기도이물의 임상적 고찰. *한이인지* 25 : 2, 1982
- 9) 백만기 : 최신이비안후과학. 서울, 일조각, pp. 484~488, 1987
- 10) 성장섭, 조태환, 김세용 등 : 장기간 체류 한 기관지 및 식도이물. *한이인지* 25(4) : 767~772, 1982
- 11) 손여규, 양희찬, 추희숙 등 : 식도 및 기도 이물의 통계적 고찰. *한이인지* 25(3) : 529~536, 1982
- 12) 윤동빈, 서경열, 김훈 등 : 식도 및 기도이 물의 통계적 고찰. *한이인지* 31(4) : 657~ 662, 1988
- 13) 이동행, 문성부, 김용석 : 식도 및 기도이 물의 통계적 고찰. *한이인지* 13(2) : 107~ 111, 1970
- 14) 이양선, 김동환, 박준식 등 : 최근 경험한 흥미있는 기관지이물에 대하여. *한이인지* 17 : 97~99, 1974
- 15) 이양선, 조영재 : 식도이물의 합병증에 관 한 임상적 고찰. *한이인지* 22(1) : 15~24, 1979
- 16) 이양선, 박윤이, 이인환 등 : 최근 3년간 경험한 식도 및 기도이물 217례에 대한 임상적 고찰. *한이인지* 27(3) : 282~289, 1984
- 17) 조진규, 이종담, 서정범 : 기도이물 40례에 대하여. *한이인지* 17(1) : 41~47, 1975
- 18) 천표, 장병일, 추광철 등 : 식도 및 기도이 물에 대한 통계적 고찰. *한이인지* 19(3) : 277~281, 1976
- 19) Cohen SR, Herbert WI, Lewis GB, Jr., et al. : Foreign bodies in the airway. Five-Yerar Retrospective Study with Special Reference to Management *Ann Otol Rhinol Laryngol* 89 : 437~442, 1988
- 20) Daniilidis J, Symeonidis B, Triaridis K & Koluolas A : Foreign body in the airways : A review of 90 cases. *Archives of otolaryngol* 103(10) : 570~573, 1977
- 21) Hung WC, Lin PJ : Foreign bodies in air and food passages(A clinical observation in Taiwan). *Archives of otolaryngology* 57 : 603~612, 1953
- 22) Jackson C & Jackson CL : Diseases of the air and food passages of foreign body origin, W. B. Saunders Co, Philadelphia & London, 1959
- 23) John J. Ballenger : Diseases of the nose, throat & ear. 13th edition. Lea & Febiger Philadelphia, 1369~1372, 1985
- 24) Kim IK, Brunnit WM, Humphry A, Siomra SW & Wallace WB : Foreign body in the airway : A review of 202 cases. *Laryngoscope* 83 : 347~354, 1973
- 25) McGuirt WF, Homes KD, Feehs R : Tracheobronchial foreign bodies. *Laryngoscope* 98 : 615~618, 1988
- 26) Norris CM : Foreign bodies in the air and food passages. A series of two hundred fifty cases. *Anal. of Otol Rhinol and Laryngol* 57 : 4, 1948
- 27) Ono J : Foreign bodies in the air and

- food passages in the Japanes. Archives of Otolaryngology 81 : 416~420, 1965
- 28) Svensson G : Foreign bodies in the tracheobroncheal tree. Special References to Experience in 97 Children. Int. J. Pediatrics. Otolaryngol 8 : 243~251, 1985
- 29) Yousif DA : Non-vegetable foreign body in the bronchopulmonary tract in children. Journal of Laryngol & Otol 3 : 289, Mar. 1975