

## 양측 상악동에서 발생한 진균구 3예

원광대학교 의과대학 이비인후과학교실  
고승현 · 이정현 · 이재훈

### Three Cases of Fungus Balls of Bilateral Maxillary Sinuses

Seung Hyun Koh, MD, Jung Hun Lee, MD and Jae Hoon Lee, MD  
Department of Otolaryngology, Institute of Wonkwang Medical Science, College of Medicine,  
Wonkwang University, Iksan, Korea

#### —ABSTRACT—

The fungus ball form of fungal sinusitis, formerly known as mycetoma or aspergilloma, occurs in immunocompetent individuals and is almost never invasive. It produces minimal symptoms and usually affects only one sinus. It may produce symptoms of chronic sinusitis such as rhinorrhea, nasal obstruction and the sensation of pressure. The most common site is maxillary sinus unilaterally. But the cases that involved bilateral maxillary sinuses have been rarely reported. In this report, we present three cases of the fungus balls which are involved bilateral maxillary sinus. (J Clinical Otolaryngol 2007;18:96-99)

KEY WORDS : Fungus ball · Maxillary sinus · Bilateral.

## 서 론

만성 부비동염은 대부분 양측에서 발생할 수 있으나 편측에 국한되어 발생한 경우 진균구를 비롯한 악성 종양, 반전성 유두종, 낭종 등을 감별해 주어야 한다.

진균구는 진단 기술의 발달, 당뇨병, 면역 저하를 초래하는 화학요법, 스테로이드 제제 및 항생제 사용 증가로 그 빈도가 증가하는 추세이고 건강인에서도 진균구가 많이 발생한다. 진균구는 대부분 편측성이며,<sup>1-4)</sup> 발생 원인은 정확히 알 수 없으나 Stammberger 등<sup>5)</sup>은 ostiome-

atal complex(OMC)부위의 해부학적인 변형을 들었으며 그 결과로 OMC를 통하여 배액 되는 부비동에 반복적인 염증으로 발생하는 점액섬모기능의 저하, 혐기성 환경 및 점액농성 분비물이 진균 서식에 좋은 환경을 제공한다고 하였다.

저자들은 보편적으로 편측에 국한되어 발생하는 진균구와 달리 최근에 양측 상악동에 발생한 진균구 3예를 치험하였기에 문헌고찰과 함께 보고하는 바이다.

## 증 례

### 증 례 1

58세 여자 환자가 악취를 주소로 본과에 내원하였다. 약 1달 동안 개인 이비인후과에서 약물 치료를 받았으나 호전이 되지 않았다. 환자는 최근 실시한 종합건강검진에서 당뇨 및 기타 특이한 질환은 없었으며, 관절염으로 개인 정형외과에서 약물치료 및 물리치료를 받고 있

논문접수일 : 2007년 2월 12일  
심사완료일 : 2007년 4월 25일  
교신저자 : 이재훈, 570-711 전북 익산시 신용동 344-2  
원광대학교 의과대학 이비인후과학교실  
전화 : (063) 850-1310 · 전송 : (063) 841-6556  
E-mail : coolnose@wonms.wonkwang.ac.kr

었다. 비강 내시경검사에서 중비도에 소량의 화농성 비루 소견을 보였으며, 중비도의 점막부종 및 폴립양의 종물의 소견은 없었다. 본과에서 실시한 부비동 컴퓨터 단층 사진에서 양측 상악동에 석회화로 보이는 종물을 동반한 혼탁음영이 있었다(Fig. 1). 양측 상악동에 석회화로 보이는 종물을 진균구로 생각되어 양측 내시경 부비동 수술을 시행하였다. 수술시 상악동내에는 흑갈색의 덩어리가 가득차 있는 소견 및 농이 관찰되었다(Fig. 2). 상악동내에는 흑갈색의 덩어리는 다양한 껍자와 굵은 흡입기를 이용하여 제거하였다. 잔존의 흑갈색의 덩어리를 제거하기 위해 수회의 식염수 세척을 시행하였다. 수술 중 제거한 표본의 조직검사 결과 국균(*Aspergillus*)이 관찰되었다. 환자는 퇴원 후 3개월 동안 외래 내원 시 비내시경을 통한 추적 관찰에서 잔존한 진균구등의 특이 소견

은 보이지 않았다.

**증 례 2**

68세 남자 환자가 내원 3개월 전부터 시작된 양측 비폐색, 화농성 비루, 심한 악취를 주소로 개인 이비인후과에서 부비동염 진단 하에 지속적으로 약물치료를 받았으나 호전이 없어 본원 이비인후과 외래로 내원하였다. 환자에서의 심한 악취로 인해 가족들이 같이 있기가 꺼려질 정도였다. 혈액력상 당뇨는 없었으며 본원 심장내과에서 7년전에 협심증을 진단받고 규칙적으로 내원하고 있었다. 비강 내시경검사에서 중비도에 폴립양의 종물과 화농성 비루 소견을 보였다. 본원에서 실시한 부비동 컴퓨터 단층 사진에서 양측 상악동에 석회화로 보이는 종물을 동반한 혼탁음영이 있었다(Fig. 3). 양측 상악동

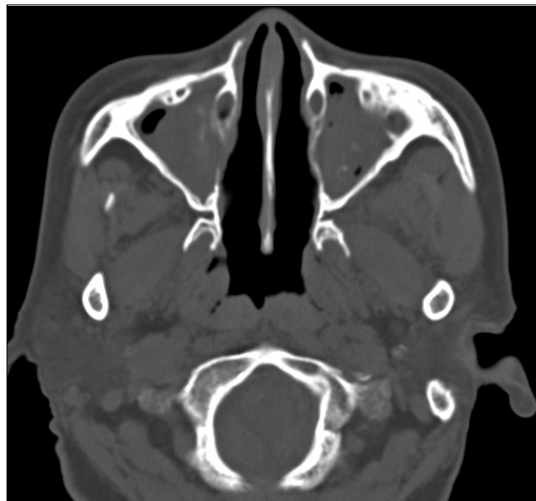


Fig. 1. Preoperative axial CT scan. Bilateral maxillary sinuses are filled with abnormal soft tissue density. Calcified densities are seen in the bilateral maxillary sinuses.

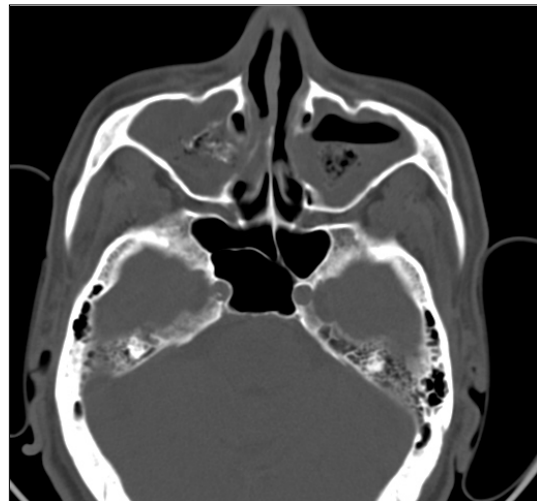


Fig. 3. Preoperative axial CT scan. Bilateral maxillary sinuses show opacification with calcification.

Fig. 2. Intraoperative endoscopic finding. Fungal balls in the bilateral maxillary sinuses are noted (R : right, L : left).



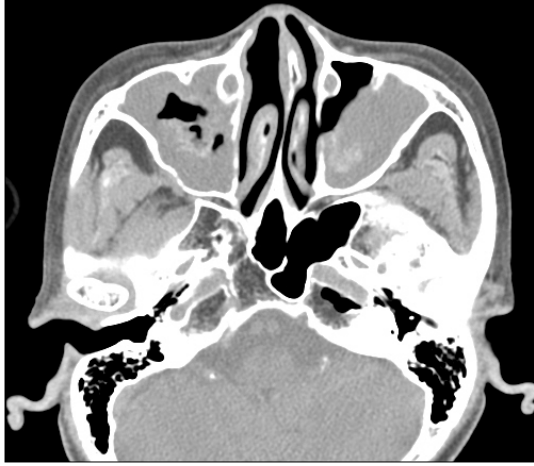


Fig. 4. Preoperative axial CT scan. Bilateral maxillary sinuses show opacification with calcification.

에 석회화로 보이는 종물을 진균구로 생각되어 양측 내시경 부비동 수술을 시행하였다. 수술시 중비도에 폴립양의 종물과 다량의 화농성 비루 소견을 보였으며 상악동 내에는 흑갈색의 덩어리가 관찰되었다. 수술 중 제거한 표본의 조직검사 결과 국균이 관찰되었다. 환자는 퇴원 후 3개월 동안 외래 내원 시 비내시경을 통한 추적 관찰에서 잔존한 진균구등의 특이 소견은 보이지 않았다.

증례 3

70세 여자 환자가 내원 2개월 전부터 시작된 양측 비폐색, 두통, 고개를 숙일 때 양쪽 뺨 주변의 솟아 지는 느낌을 주소로 개인 이비인후과에서 부비동염 진단 하에 지속적으로 약물치료를 받았으나 호전이 없어 본원 이비인후과 외래로 내원하였다. 현병력상 당뇨는 없었으며 고혈압으로 10년째 항고혈압약을 복용하고 있었다. 비강 내시경검사서 중비도에 다량의 화농성 비루 및 심한 점막 부종의 소견을 보였다. 약물 치료에 반응을 보이지 않아 실시한 부비동 컴퓨터 단층 사진에서 양측 상악동에 석회화로 보이는 종물을 동반한 혼탁음영이 있었다 (Fig. 4). 양측 내시경 부비동 수술을 시행하였으며, 수술시 상악동내에는 다량의 화농성 비루 및 상악동내에는 흑갈색의 덩어리가 있는 소견이 관찰되었다. 수술 중 제거한 표본의 조직검사 결과 국균이 관찰되었다. 환자는 퇴원 후 추적 관찰에서 특이 소견은 보이지 않았다.

고찰

진균성 부비동염은 알레르기형 (allergic type), 진균구 (non-invasive type or fungus ball), 침습형 (invasive type or chronic indolent), 전격형 (fulminant type)으로 분류할 수 있다.<sup>6)</sup> 진균 구는 가장 흔히 볼 수 있는 비침습형, 만성 진행형 진균성 부비동염으로, 증상이 없는 경우가 많으며 국균이 가장 많은 원인균으로 알려져 있다.<sup>5)</sup>

진균구는 처음에는 만성 재발성 부비동염과 유사하며 비폐색, 비루, 비용, 그리고 하비갑개 부종 등의 소견을 보이며 면역체계가 정상상태이더라도 발생할 수 있는데, 국소적인 저산소증이나 진균에의 과다한 폭로 등이 유발인자로 작용하는 것으로 알려져 있다. 그러나 최근에 Tsai 등<sup>7)</sup>은 OMC의 폐쇄가 진균구의 발생과 연관성이 없다고 보고하여 진균구의 병인은 아직까지 논란의 여지가 많다. 진균구의 병인에 대한 많은 연구들이 이루어져야 할 것으로 생각된다.

진균구는 특징적인 증상이 없으므로 진단은 우선 의심을 하는 것이 중요한데 편측성 부비동염이 있으면서 환자가 악취를 호소하는 경우 비교적 가능성이 많다. 또한 중비도 부위에 점막의 폴립양 비후가 있는 경우 비강을 수축시킨 상태에서 내시경으로 자세히 관찰하면 진균구를 발견하는 경우도 간혹 있다. 진균구는 전산화단층촬영술이 진단에 결정적인 역할을 하는데 석회화된 국소적인 고음영 부위가 특징적이며, 최근에는 자기공명촬영으로 진단에 도움을 얻을 수 있으며 T1 강조영상에서 낮은 신호강도를 나타내며 T2 강조영상에서는 보다 더 감소한 신호강도를 특징적으로 나타냄으로써 전산화 단층 촬영보다 진균구의 진단에 더 민감한 것으로 보고되고 있다.<sup>8)</sup> 그러나 진균구를 확진하기 위해서는 수술시 제거된 표본의 병리조직검사를 시행함이 중요하다.

진균구에 대한 문헌을 고찰하면 김 등<sup>1)</sup>의 부비동 국균증 11예가 전부 편측에서 발생하였다. 이 등<sup>2)</sup>에 의한 보고에 따르면 7년 동안의 진균구 67예 중 2예의 경우 양측에서 관찰되었는데 1예는 양측 상악동에, 다른 1예는 편측 상악동과 반대측 사골동에서 진균구가 관찰되었다. 가장 최근에 김 등<sup>3)</sup>에 의해 8년 동안 진균성 부비동염 157예를 분석하였는데 이 중 151예가 진균구, 6예

에서 침습성 진균성 부비동염이었고 전 예에서 편측에서 관찰되었다. 외국영어문헌을 살펴보면 Dufour 등<sup>4)</sup>은 최근 13년 동안 진균구 173예 중 7예에서 양측 상악동에서 발생하였고, 나머지는 편측에서 발생하였다고 보고하였는데 국내 문헌보다는 양측 상악동에서 발생률이 높았다. 위의 문헌들을 통해 대부분의 경우 진균구는 편측에서 발생되며 양측성인 경우는 드물게 발생함을 알 수 있다.

진균구의 치료의 원칙은 수술적 요법에 의해 병소를 제거하고 비강내로 충분한 공기를 통기시키는 것이다. 종전에는 Caldwell-Luc씨 수술 또는 사골동 절제술, 접형동 절제술, 전두동 수술 등이 침범된 부비동에 따라 시행되어 왔으나 최근에는 진균구에서 내시경 수술을 많이 시행하고 있고 좋은 치료 결과를 보이고 있다.<sup>3)</sup>

본 증례 1, 2, 3을 통해 진균구는 50세 이상 중년층 및 노년층에서 발생하였으며 당뇨 및 면역저하를 야기할 수 있는 전신질환은 없었으며 증상 발생 초기에 양측성 부비동염으로 진단되어 장기간의 약물 치료에도 잘 반응을 보이지 않았던 경우였다. 약물 치료에도 잘 반응을 보이지 않는 양측성 부비동염인 경우 드물지만 양측 진균구에 의한 부비동염일 가능성이 있어 부비동 컴퓨터 단층촬영 혹은 자기공명촬영을 통한 빠른 감별진단을 통해 신속한 치료가 이루어질 수 있다.

**중심 단어** : 진균구 · 상악동 · 양측.

이 논문은 2005년도 원광대학교의 교비지원에 의해서 수행됨.

**REFERENCES**

- 1) Kim YD, Bai CH, Kwon OC, Choi CG, Suh JS, Song KW. Endoscopic sinus surgery of aspergillus sinusitis. *Korean J Otolaryngol* 1997;40:1531-6.
- 2) Lee BJ, Kim H, Kim JH, Kim YJ. Fungal sinusitis: Clinical features and treatment outcomes with emphasis on endoscopic sinus surgery. *Korean J Otolaryngol* 1998;41:318-22.
- 3) Kim SW, Park YJ, Kim SW, Kang MG, Joo YH, Cho JH. A clinical analysis of fungal sinusitis. *Korean J Otolaryngol* 2005;48:332-7.
- 4) Dufour X, Kauffmann-Lacroix C, Ferrie JC, Goujon JM, Rodier MH, Klossek JM. Paranasal sinus fungal ball: epidemiology, clinical features and diagnosis. A retrospective analysis of 173 cases from a single medical center in France, 1989-2002. *Med Mycol* 2006;44:61-7.
- 5) Stammberger H, Jakse R, Beaufort F. Aspergillosis of the Paranasal sinuses-X-ray diagnosis, histopathology and clinical aspects. *Ann Otol Rhinol Laryngol* 1984;93:251-6.
- 6) Hartwick RW, Batsakis JG. Pathologic consultation-sinus aspergillosis and allergic fungal sinusitis. *Ann Otol Rhinol Laryngol* 1991;100:427-30.
- 7) Tsai TL, Guo YC, Ho CY, PhD, Lin CZ. The role of ostio-meatal complex obstruction in maxillary fungus ball. *Otolaryngol Head Neck Surg* 2006;134:494-8.
- 8) Zinreich SJ, Kennedy DW, Malat J, Curtin HD, Epstein JI, Huff LC, et al. Fungal sinusitis: Diagnosis with CT and MR imaging. *Radiology* 1998;169:439-44.