

Coblator[®] 하비갑개 성형술의 장기적인 효과 분석

동아대학교 의과대학 이비인후과학교실,¹ 서울대학교 의과대학 이비인후과학교실²
배우용¹ · 이태훈¹ · 이현직¹ · 안수용¹ · 구태우¹ · 김재룡¹ · 김동영²

Long Term Efficacy of Coblator[®] Turbinoplasty

Woo-Yong Bae, MD¹, Tae-Hoon Lee, MD¹, Hyun-Jik Lee, MD¹, Soo-Yong Ahn, MD¹,
Tae-Woo Gu, MD¹, Jae-Ryong Kim, MD¹ and Dong-Young Kim, MD²

¹Department of Otolaryngology-Head and Neck Surgery, Dong-A University College of Medicine, Busan,
²Department of Otolaryngology-Head and Neck Surgery, Seoul University College of Medicine, Seoul, Korea

-ABSTRACT-

Background and Objective : Surgical reduction of the hypertrophic inferior turbinate has been performed in patients who are refractory to medical treatment. Surgical procedures have associated morbidity including pain, bleeding, crusting, and dryness. Recently, Coblator[®] using high-frequency current has shown to be safe and effective in volumetric tissue reduction of the hypertrophic inferior turbinate. The aim of study is to evaluate the long term effect of turbinoplasty with Coblator[®]. **Materials and Methods** : Twenty patients with nasal obstruction due to inferior turbinate hypertrophy refractory to medical therapy were prospectively evaluated with a follow-up period of over 12 months. Postoperative changes in degree of severity and frequency of nasal obstruction on visual analogue scale (VAS) were assessed. And cross-sectional area of C-notch and volume of nasal cavity from the nostril to 7 cm posteriorly were assessed using acoustic rhinometry. **Results** : At postoperative 12 months, the severity and frequency of nasal obstruction significantly reduced in 51.2% and 52.4% respectively on VAS ($p < 0.05$). And cross-sectional area of C-notch before shrinkage significantly increased from 0.54 cm² preoperatively to 0.66 cm² at postoperative 12 months ($p < 0.05$). There were increases in the cross-sectional area of C-notch after shrinkage and volume of nasal cavity at postoperative 12 months, but there were no statistical differences. **Conclusions** : Coblator[®] turbinoplasty may be useful for the relief of nasal obstruction in patients with inferior turbinate hypertrophy until 12 months. (J Clinical Otolaryngol 2006;17:79-82)

KEY WORDS : Radiofrequency · Turbinoplasty.

서 론

비중격 만곡에 의한 보상기전이나 알레르기성 비염,

논문접수일 : 2006년 4월 21일

심사완료일 : 2006년 6월 9일

교신저자 : 배우용, 603-102 부산광역시 서구 동대신동
3가 1번지 동아대학교 의과대학 이비인후과학교실

전화 : (051) 240-5428 · 전송 : (051) 253-0712

E-mail : doncamel@dau.ac.kr

혈관 수축성 비염 등 비점막 질환에 의해 유발되는 하비갑개의 만성적 비후는 가장 흔한 비폐색의 원인이며, 비점막 혈관수축제의 경구 복용, 국소 스테로이드제의 비강 분무 등의 보존적 치료에 반응하지 않을 경우 외과적 치료를 고려할 수 있다. 전통적인 하비갑개 성형술은 과도한 골과 연조직을 절제한 후 점막 피판으로 절제면을 덮어 주어 유용한 결과를 얻고 있으나 통증, 출혈, 가피 형성 등의 합병증을 가지고 있다.¹⁾ 최근 무선주파 에너지(Radiofrequency energy)를 이용한 Coblator[®]

하비갑개 성형술을 시행하여 특별한 합병증 없이 환자의 비폐색 및 하비갑개 비후를 개선시킬 수 있다는 연구들이 보고 되었다.²⁻⁵⁾

본 연구의 목적은 내과적 치료에 반응하지 않는 하비갑개의 만성적 비후 환자에 대하여 Coblator[®] 하비갑개 성형술을 시행한 후 그 장기적인 효과를 알아보하고자 하였다.

대상 및 방법

하비갑개의 만성적 비후로 비폐색 증상을 호소하여 Coblator[®] 하비갑개 성형술을 시행 받은 환자 중 1년 이상 추적 관찰이 가능하였던 20명을 연구 대상으로 하였다. 이들은 11세부터 39세까지 평균 17.3세였고, 이중 남자가 11명, 여자가 9명이었다. 대상 환자군에서 만성 비부비동염, 비중격 만곡증, 알레르기성 비염, 비염 등의 병력이 있거나 과거 비강 수술을 받았던 환자는 제외하였다.

수술은 먼저 2% lidocaine과 1 : 1,000 epinephrine이 반씩 섞인 용액을 묻힌 면거즈를 비강 속에 충분히 넣어 5분간 국소 마취한 후, ENTex coblator plasma surgery system(Arthrocare, Sunnyvale, CA)을 사용하였다. 하비갑개 전단으로부터 하비갑개의 약 1/3 길이 만큼 점막 하로 삽입한 후 6의 출력 수준(output power level)으로 약 15~20초간 시술하였다. 이때 환자가 통증을 느끼면 epinephrine이 1 : 100,000 농도로 섞여 있는 2% lidocaine 혼합 용액을 1~2 ml 국소침윤 마취하였다.

비폐색의 증상은 10-cm visual analog scale(VAS)을 이용하여 증상에 대한 설문을 구하였다. 비폐색 증상을 정도(severity)와 빈도(frequency)로 나누어 각각 수술 전, 수술 후 3개월, 6개월, 9개월, 12개월에 VAS를 시행하였다(Fig. 1). 또한 수술 전과 수술 후 12개월에 각각 점막수축 전후의 음향비강통기도 검사를 시행하여 양측 비강에서 제 2절흔의 단면적 및 비공으로부터 약 7 cm

후방까지의 비강 용적변화를 비교하였다.

음향비강통기도 검사는 먼저 환자를 편안한 상태에서 의자에 바르게 앉게 하고 환자 몸과 nosepiece의 장축이 약 15도 정도를 유지하게 한 후 호흡을 멈춘 상태에서 Eccovision Acoustic Rhinometer(Model AR-1003, Hood Laboratories, Pembroke, MA)를 이용하여 검사하였다. Nosepiece를 비전정부에 밀착하되 비전정부가 찌그러지지 않도록 주의하였다. 수술 전, 수술 후 3개월마다 시행한 비폐색 정도 및 빈도, 또한 수술 전과 수술 후 12개월에 시행한 음향비강통기도 검사의 결과를 Wilcoxon signed rank test를 이용하여 통계 분석하였고, P value 0.05 이하를 유의한 것으로 판정하였다.

결 과

비폐색 증상을 정도와 빈도로 나누어 각각 수술 전, 수술 후 3개월, 6개월, 9개월, 12개월에 VAS를 시행한 결과, 비폐색의 정도는 수술 전에 평균 6.15점에서 수술 후 3개월에는 2.10점, 6개월에는 2.45점, 9개월에는 2.75점 그리고 1년에는 3점으로 평균 51.2% 감소하였다. 비폐색의 빈도도 수술 전에 평균 6.2점에서 수술 후 3개월에는 2.2점, 6개월에는 2.35점, 9개월에는 2.6점 그리고 1년에는 2.95점으로 평균 52.4% 감소하였다. 비폐색의 정도 및 빈도에서 수술 전과 비교하여 수술 후 12개월까지 각각 통계적으로 유의한 차이를 보였다(p<0.05)(Fig. 2).

수술 전과 수술 후 12개월에 각각 점막수축 전후의 음향비강통기도 검사를 시행하여 양측 비강에서 제 2절흔의 단면적 및 비공으로부터 약 7 cm 후방까지의 비강 용적변화를 비교한 결과, 점막 수축 전 2절흔의 단면적은 수술 전 0.54 cm²에서 수술 후 12개월에 0.66 cm²로 통계적으로 유의하게 증가하였고(p<0.05), 점막 수축 후 측정된 단면적도 0.63 cm²에서 0.72 cm²로 증가하였지만 통계적으로 유의한 차이는 없었다(Fig. 3).

비강 용적변화는 점막 수축 전 수술 전 5.43 cm³에서 수술 후 12개월 6.03 cm³으로, 점막 수축 후 수술 전 6.19

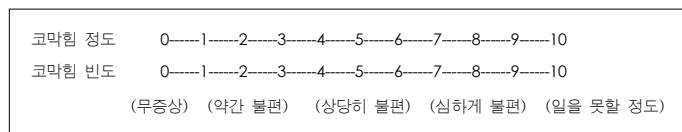


Fig. 1. This figure is the example of visual analogue scale (VAS) in this study.

Fig. 2. This figures show the change of severity and frequency of nasal obstruction on 10cm-visual analog scale after operation (*p<0.05). Preoperative severity and frequency of nasal obstruction were improved at 3, 6, 9 and 12 months after the operation, these improvements on VAS were statistically significant.

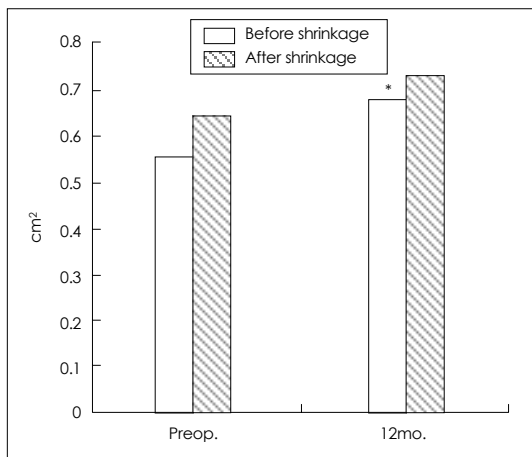
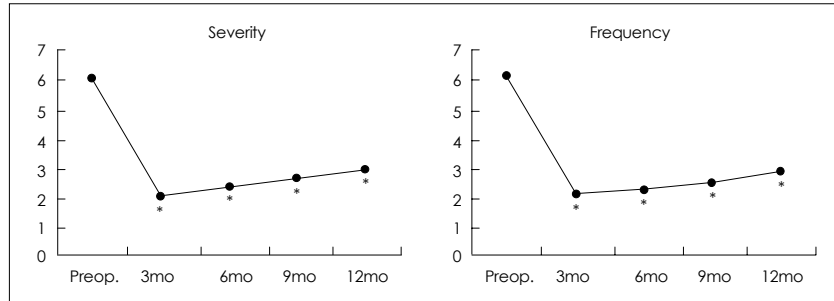


Fig. 3. This figure shows the change of cross-sectional area in C-notch after operation (*p<0.05). Cross sectional area of nasal cavity before shrinkage increased significantly from 0.54 cm preoperatively to 0.66 cm at 12 months after operation.

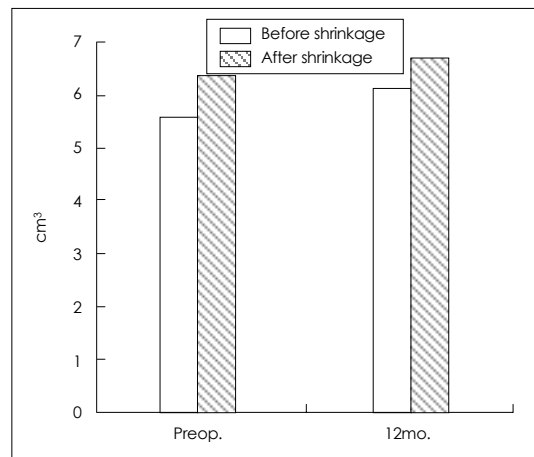


Fig. 4. This figure shows the change of nasal cavity volume after operation (p>0.05).

cm³에서 술 후 12개월 6.52 cm³으로 각각 증가하였지만 모두 통계적으로 유의한 차이는 없었다(Fig. 4).

고 찰

전통적인 하비갑개성형술은, 비폐쇄를 유발하는 만성적인 하비갑개 비후에 효과적인 외과적 치료방법이다.¹⁾ 그러나 수술과 관련한 통증, 출혈, 가피형성 등의 문제를 개선하기 위한 노력으로 무선주파에 의해 간접적으로 저온의 열이 발생하여 조직으로 흡수됨으로써 하비갑개 비후를 개선시킬 수 있는 방법들이 이비인후과 영역에 도입되었다.²⁾³⁾ Nease 등⁴⁾은 Coblator® 하비갑개 성형술을 시행하고 술 후 8주후의 VAS를 이용한 증상

분석에서 통계적으로 유의하게 비폐색의 증상과 빈도가 감소하였음을 보고하였다. 이 연구는 무선주파 에너지(Radiofrequency energy)를 이용한 Coblator® 하비갑개 성형술을 시행하고 그 장기적인 결과를 분석하기 위해 VAS와 음향비강통기도 검사를 시행하였다. Lund⁶⁾는 비폐색 환자의 복합적인 평가에 있어서 VAS가 증상의 연속적인 평가에 높은 가치를 가진다고 하였고, Cakmak 등⁷⁾은 어른 사체의 비강에 음향비강통기도 검사를 시행한 후 이를 전산화 단층촬영을 통해 얻어진 실제 면적과 비교한 결과 전비강(anterior nasal cavity)의 평가에 유용하다고 하였다.

본 연구에서 비폐색 증상의 정도와 빈도에 대한 VAS는 술 후 12개월까지 유의한 호전 결과를 보여 장기간의 결과 또한 환자군이 만족함을 알 수 있었다. 그러나 술 후 3개월, 6개월, 9개월, 12개월에 시행한 VAS가 환

만한 상승을 보이는 것은 술 후 시간이 지날수록 하비갑개의 점차적인 비후가 다시 발생함을 보이는 것으로 생각된다.

술 전과 술 후 12개월에 각각 점막수축 전후의 음향비강통기도 검사를 시행하여 양측 비강에서 제 2절흔의 단면적을 비교한 결과에서는 점막 수축 전 2절흔의 단면적은 통계적으로 유의하게 증가하였고, 점막 수축 후 측정된 단면적은 통계적으로 유의한 차이는 없었다. 점막 수축 후 단면적의 유의한 차이가 없었던 것은 하비갑개의 골비후가 교정되지 않았기 때문으로 생각되어진다.

결 론

비폐색의 치료에 Coblator® 하비갑개 성형술이 술 후 12개월까지 좋은 효과를 보였다. 그러나 하비갑개 비후의 재발의 평가를 위해 보다 더 장기적인 분석이 필요할 것으로 생각된다.

중심 단어 : 무선주파 · 하비갑개 성형술.

REFERENCES

- 1) Passali D, Lauriello M, Anselmi M, Bellussi L. *Treatment of hypertrophy of the inferior turbinate: long-term results in 382 patients randomly assigned to therapy. Ann Otol Rhinol Laryngol 1999;108:569-75.*
- 2) Li KK, Powell NB, Riley RW, Troell R, Guilleminault C. *Radiofrequency volumetric tissue reduction for treatment of turbinate hypertrophy: a pilot study. Otolaryngol Head Neck Surg 1998;119:569-73.*
- 3) Smith TL, Correa AJ, Kuo T, Reinisch L. *Radiofrequency tissue ablation of the inferior turbinates using a thermocouple feedback electrode. Laryngoscope 1999;109:1760-5.*
- 4) Nease CJ, Krempel GA. *Radiofrequency treatment of turbinate hypertrophy: a randomized, blinded, placebo-controlled clinical trial. Otolaryngol Head Neck Surg 2004;130:291-9.*
- 5) Rhee CS, Kim DY, Won TB, Lee HJ, Park SW, Kwon TY, et al. *Changes of nasal function after temperature-controlled radiofrequency tissue volume reduction of the turbinate. Laryngoscope 2001;111:153-8.*
- 6) Lund VJ. *Office evaluation of nasal obstruction. Otolaryngol Clin North Am 1992;25 (4):803-16.*
- 7) Cakmak O, Tarhan E, Coskun M, Cankurtaran M, Celik H. *Acoustic rhinometry: accuracy and ability to detect changes in passage area at different locations in the nasal cavity. Ann Otol Rhinol Laryngol 2005;114 (12):949-57.*