

# 청신경 종양의 진단과 치료

경북대학교 의과대학 이비인후과학교실  
성 창 섭

## Diagnosis and Treatment of Acoustic Tumor

Chang Sup Seong, M. D.

Department of Otolaryngology, Kyungpook National University

청신경 종양이란 내이도내의 제8 뇌신경의 Schwann초로부터 발생하는 양성종양으로 우리나라에서는 청신경 종양으로 통칭하고 있으나, 외국에서는 몇가지 명칭으로 불려지고 있다. 즉 일반적으로는 Acoustic Neurinoma이나 학자에 따라서는 Acoustic Neuroma라고도 한다. 본래 청신경 종양은 신경의 Schwann초로부터 발생하므로 Schwannoma라고 하는 것이 병리학적으로는 보다 정확한 호칭이라 할 수 있다. 또한 소뇌교각부까지 진전된 종양에 대해서는 소뇌교각부 종양(Cerebello-pontine Angle Tumor)라 불려진다.

종래 청신경 종양에 관한 인식이 비교적 낮았던 시기에는 발병 초기부터 종양에 관한 검색을 하지 않고 종양이 진행되어 내이도내를 충만하고 또 소뇌교각부까지 진전되어 전형적인 소뇌교각부 종양으로서의 증상이 나타나기 시작할 때에 가서 비로소 진단될 때가 많았다. 따라서 청신경 종양은 일반적으로 신경외과에 속한 질환으로 간주되어 오기도 했다. 근래에 와서는 청신경 종양의 대부분이 이명, 난청 및 현훈, 평형장애를 동반하기 때문에 이에 관한 조기진단은 우리 이비인후과 전문의의 중요한 책무이기도 하다. 따라서 청신경 종양의 조기 진단을 위한 임상증상 및 제검사법과 치료에 관하여 논하기로 한다.

### I. 문 진

청신경 종양은 전술한 바와 같이 내이도내

에서 원발하기 때문에 내이도내의 신경 장애로 오는 임상증상이 초기의 주된 증상이고, 종양이 진전되어 내이도내를 충만하고 소내 교각부로 증대했을 때는 이에 따른 여러가지 신경 증상이 나타나게 된다. 이상 각각의 증상에 관하여 문진상 주의할 점을 들고져 한다.

#### a. 이명, 난청

청신경 종양은 종래 이명과 난청으로 시작 된다고 일컬어 왔다. 청각 증상은 청신경종양의 제일 먼저 나타나는 임상증상이기 때문에 그 빈도는 아주 높다. 여러 연구자들의 보고를 보더라도 난청을 자각하는 경우는 95%인데 비해 이명 증상을 자각하는 경우는 조금 떨어져 연구자에 따라 차이가 있지만 대략 60~80%라는 보고가 많다.

일반적으로 청신경종양인 경우는 순차적으로 진행되는 감음난청이 보통이나 때로는 급성의 감음난청을 초래 할 때도 있다. 이러한 증상에 관하여는 이미 Cushing의 시대부터 지적되었는데 그 이후에도 몇몇 보고가 있다. 즉 청신경종양의 임상 경과중 저명한 청력저하가 없었다가 갑자기 돌발성 난청을 나타낼 경우가 있다. 이런 경우 주의 해야할 점은 종종 현훈증을 동반하지 않기 때문에 전형적인 돌발성 난청으로 오진하는 것이다. 청신경종양 가운데서 돌발성 난청형으로 발증하는 증례는 상전정신경 혹은 하전정신경에서 유래한 종양일 때가 많다. 즉 상전정신경 또는 하전정신경에서 유래한 종양이 점차 커져서 전정신경의 기능이

고도로 저하 혹은 소실된 후에 내이도내의 순환장애 때문에 갑작스런 청력장애가 출현하게 된다.

그런데 이미 전정기능이 저하되어 있기 때문에 내이도내의 순환장애가 왔더라도 현훈이나 평형장애는 자각하지 않는다는 것에 주의를 환기하여야 한다. 따라서 현훈증을 동반하지 않는 돌발성 난청이라도 온도 안진검사를 하면 고도의 진정기능 저하를 볼 수 있게 된다는 것이다. 그러므로 일측성의 진행성 감음난청이 있을 때는 우선 청신경종양을 항상 염두에 두고 검토를 할 것은 당연하지만 돌발성 난청일 때도 현훈의 유무에 관계없이 온도 안진검사를 중심으로한 평형기능 검사를 행하는 것이 중요하다.

#### b. 현훈증, 평형장애

청신경종양은 종래부터 전정신경에서 유래된다고 간주되고 있다. 따라서 그 임상경과중에 현훈 및 평형장애를 자각할 확률이 높을 것이라고 추정들을 한다. 그러나 실제로 증례를 검토하여 보면 현훈증을 자각하는 예는 반드시 많지 않음이 보고되고 있다. 그 이유로서는 전정신경장애에 대한 중추대상기구가 고려된다. 즉 청신경 종양에서는 전정기능이 점차 저하되어 가나 동시에 일어나는 중추로부터의 대상작용에 의해서 심한 현훈감각은 자각되지 않기 때문이다. 그러나 이러한 증례에서도 급격하게 두위를 변화시키면 일과성의 현훈감을 발생하는 경우가 많다. 이것은 일측성의 전정기능저하가 있는 증례에서는 대개 볼 수 있는 현상으로서 청신경종양에서만 볼 수 있는 특이적인 것은 아니다. 그러나 청신경종양이 내이도에서부터 소뇌교각부로 진전해 소뇌교각부를 압박하게 되면 소뇌증상이나 뇌간증상을 동반한 평형장애가 출현한다. 그 이전까지는 현훈증은 종양의 대소에 관계없이 자발성보다 유발성의 현훈이 많다.

#### c. 안면마비

최근에 와서는 청신경종양으로 안면신경마비를 동반하는 증례는 비교적 적어지고 있다.

그 이유는 청신경종양이 전과같이 거대한 소뇌교각부 종양으로까지 성장되기 전에 진단되는 경우가 많기 때문이다. 한편 내이도 내에서는 안면신경이 종양의 압박에 의해 중이처럼 얇게 되어있어도 술전 안면신경마비를 초래한 경우는 비교적 드물다. 그 이유는 안면신경이 종양에 의해 서서히 압박되기 때문이라고 사료된다. 이러한 현상은 종양에 의해 내이도가 압박되어 확대되어 있는 증례에서도 안면신경은 마비되지 않았을 때를 종종 볼 수 있다. 또한 안면신경의 증상으로서 안면경련(Facial spasm)을 동반할 때가 있다. 이것은 종양에 의한 안면신경의 자극증상으로 간주된다. 미각에 있어서는 일반적으로 미각장애가 자각되지 않는 것이 보통이다.

#### d. 기타의 신경증상

종양이 내이도로부터 진전하여 소뇌교각부에 이르렀을 경우에는 소뇌교각부의 신경증상으로서 삼차신경증상과, 종양이 다시 하방으로 진전했을 때의 하부뇌신경증상이 동반될 때가 있다. 삼차신경증상으로서 가장 예민한 것은 각막지각의 장애이고, 각막지각의 좌우차에 더하여 안면지각의 좌우차 등은 그 대표적인 것들이다. 또한 외이도의 지각에서도 좌우차를 볼 수 있는 경우도 있어, 온도 안진검사를 시행했을 때 동일 온도도 좌우의 온도안진검사를 행하여도 외이도의 지각에 좌우차가 있을 때가 있으므로 이것을 검토하는 것은 삼차신경의 타각적 소견의 하나로 중요한 점이다. 종양이 더욱 증대하였을 경우는 소뇌교각부를 중심으로한 여러가지 소견들을 볼 수 있으나 최근의 청신경종양에서는 이러한 증례는 극히 드물어졌다.

## II. 기능검사

#### a. 청력검사

##### 1) 순음청력검사

순음청력검사에서는 청신경종양의 특이한 청력 Audiogram의 소견은 없다. 모두가 감음

난청성 pattern을 나타낸다고 볼 수 있다. 일반적으로는 고음 장애형이 많으나 중저음장애형도 볼 수 있고 또 드물게는 임상경과 중에 청력이 변동하는 증례도 있다.

### 2) 보충현상(Recruitment phenomenon)의 검사

청신경종양은 후미로성 난청이기 때문에 보충현상이 음성인것이 하나의 특징으로 여겨왔다. 그러나 어떤 증례에서는 보충현상 양성인 경우도 종종 볼 수 있다. 이러한 것은 전정신경에서 유래된 청신경종양이 청력장애가 경도일 시기에는 내이도의 순환장애로 인하여 청력의 말초감각기의 장애가 출현할 가능성이 있어 이러한 결과로 보충현상 양성이 나타난다고 해석되고 있다.

### 3) 명료도 검사

후미로성 난청의 특징으로서 어음명료도 검사에서 어음판별능력의 저하를 볼 수 있으므로 청신경종양의 하나의 특징적 소견으로 간주되고 있다. 그러나 전형적인 청신경종양의 증례에서도 명료도가 거의 100%인 경우도 있기 때문에 명료도가 양호하다하여 청신경종양을 부정할 수는 없다. 단지 비교적 청력이 양호한 상태인 증례에서 고도의 어음명료도의 저하는 전형적인 후미로성 장애의 소견이기 때문에 청신경종양의 존재를 의심할 수 있는 중요한 소견이 된다.

### 4) 자기 audiometry

Bekesy형 자기 audiometry에서 Jerger의 분류에 의한 III 내지 IV형이 후미로성 난청으로 간주되고 있다. 따라서 청신경종양에서도 Jerger의 III 내지 IV형을 나타내는 증례가 많을 것으로 추정되고 있다. 그러나 1977년 Johnson의 500예에 대한 보고에 의하면 III 내지 IV형이 57%이고 미로성 장애에서 많이 보는 II형도 35%였다고 한다. 따라서 청신경종양의 증례에서는 언제나 자기 audiometry의 검사에서 후미로성 난청소견을 나타내지 않더라도 어음명료도 검사에서와 마찬가지로 비교적 청력이 양호한 증례에서 자기 audiometry의 소견이 후미로성 난청 소견을 나타낼 때는 청신경종양을 의심할 수 있는 하나의 자료가 될 수 있다.

### 5) 등골근 반사

청신경종양에서는 청력이 비교적 양호한 경우에도 등골근 반사가 소실하든지 혹은 Reflex decay를 볼 수 있을때가 있다. 그래서 250Hz 내지 500Hz의 저음역에서 등골근의 Reflex decay가 양성으로 나타났을 때는 청신경종양을 의심할 수가 있다. 그런데 1,000Hz 이상에서 decay의 양성은 내이성 난청에서 나타날 수 있기 때문에 주의를 요한다.

### 6) 청성뇌간반응

청성뇌간반응은 근래에 와서 청신경종양의 진단에 아주 유용하여 그 임상적 의의는 크다 할 수 있다. 그 특징적 소견은 난청이 비교적 경도임에도 불구하고 I ~ V 파 간격의 연장, 혹은 V 파의 소실 또는 무반응 등이 청신경종양의 소견으로서 주목된다. 이 청성뇌간반응은 현재 청신경종양의 청각에 의한 진단법 중에는 가장 예민한 것으로 청력이 비교적 양호한 예에서도 그 이상소견 출현율은 90% 이상이다.

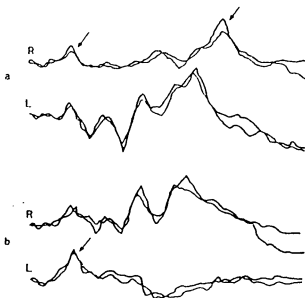


그림 1. 청신경종양 증례의 ABR 소견

- a는 우측 종양 증례에서 우측의 I ~ V 파 (화살표) 감시의 연장을 볼 수 있다.
- b는 좌측 종양의 증례로서 I 파(화살표) 뿐이고 II 파 이후는 볼 수 없다. 이외에 전면 무반응의 증례도 있다.

### b. 평형기능검사

- 1) 자발안진, Spontaneous Nystagmus

자발안진에는 전면에 있어서의 안진과 비주시하, 즉 폐안이나 암소개안 혹은 Frenzel 안경 하에서의 안진이 있다. 일반적으로는 비교적 적은 청신경종양에서는 개안정면위에서의 자발안진이 인지될 때는 적다.

종양이 증대하여 뇌간부를 압박하게 될 때는 대개의 경우 정면위에서도 건측으로 향하는 안진을 볼 수 있는 경우가 있다. 한편 개안정면위에서 자발안진이 나타나지 않는 경우에도 폐안이나 암소개안 상태에서의 ENG기록 등을 행하면 안진이 나타나는 경우가 많고 안진의 방향은 건측으로 향한다. 이 건측으로 향하는 비주시하의 안진은 전정계의 좌우차를 나타내는 하나의 인자이며 좌우측방주시 안진이 인지되기 전단계에서도 비주시하의 안진을 인지할 수 있을 때가 많다. 또 아주 드물지만 정면시에서 하안검을 향하는 수직안진이나 회전성 안진이 있었다는 보고도 있으나 이것들은 어디까지나 거대한 청신경종양으로 소뇌교각부 혹은 하부뇌신경증상과 합병했을 때가 많다.

### 2) 주시안진, Gaze nystagmus

종래 청신경종양의 주시안진으로서는 Bruns-Cushing의 안진이 유명하다. 그러나 이 Bruns-Cushing의 안진은 종양이 소뇌교각부까지 진전되어 뇌간을 압박하고 있을 때 출현하는 것이지 조기의 청신경종양에서는 나타나지 않는 것이다. 일반적으로 청신경종양의 주시안진의 양상은 그림 2와 같다. 즉 초기에는 주시안진은 나타나지 않고 종양이 점차 진행함에 따라 건측주시에서의 일측주시 안진으로 부터 양측주시 안진까지 나타나게 된다. 종양이 더욱 크게 되면 Bruns-Cushing 안진까지 인지된다. 이 Bruns-Cushing의 안진은 장애측 주시에서는 소빈도, 대진폭의 안진, 또 비장애측 주시에서는 소진폭, 다빈도의 안진이 나타나게 되는데 이것은 교부뇌간을 중심으로한 장애에 의한 주시기능의 이상을 기초로한 주시안진이라 할 수 있다.

### 3) 온도안진검사, Caloric test

온도안진검사는 조기의 청신경종양에 대한 기능검사 가운데 가장 중요한 검사이다. 온도안진검사는 상전정신경에 관한 기능검사라 할 수 있다. 다시말하면 온도안진은 외측반규관의

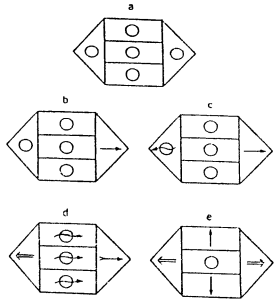


그림 2. 청신경종양때 경과에 따른 주시안진의 양상

-우측에 발생한 청신경종양의 소견이다.  
a는 초기, d는 Bruns-Cushing 안진이다.

기능을 중심으로 검색하는 것이고 외측반규관은 상전정신경이 지배하고 있기때문에 온도안진검사는 간접적으로 상전정신경의 기능을 검사하는 방법이라 할 수 있다. 청신경종양은 전술한 바와 같이 전정신경에서 유래하는 것이 태반이기 때문에 온도안진검사에서 조기부터 그 기능이 저하하게 된다. 그러나 원래는 상전정신경과 하전정신경의 기능을 각각 달리 검토해야하나 하전정신경에 대한 기능은 현재 충분히 파악할 수가 없기 때문에 상전정신경의 기능검사인 온도안진검사가 중요시되고 있다.

온도안진검사에서 주의할 점은 종래의 30℃와 44℃의 Hallpike법으로 온도안진 반응이 거의 나타나지 않는 경우에 있어서는 빙수로써 다시 자극해 볼 필요가 있다, 이렇게 하므로써 고도의 반응저하를 다시 확인할 수가 있다. 여기서 하나 주의할 점은 전술한 바와 같이 청신경종양 증례에서는 비주시하의 안진은 건측에 안진 급속상을 가지는 수평성 혹은 수평회전 혼합성의 안진이기 때문에 온도자극을 행하면 종종 비특이적인 반응으로서 잠재하고 있던 자발 안진이 증강할 때가 있다. 즉 온도 자극등과 같은 자극은 뇌간망양체의 부활계에

자극을 주게되어 각성의 상태가 보다 더 높아지기 때문에 잠계적인 자발안진이 보다 명확하게 되는 수가 있어서 그것이 온도안진의 반응으로 오인될 수가 있으므로 주의를 요한다. 이러한 소위 False positive의 반응여부를 감별하기 위해서는 두위를 전굴시켜 내임파의 흐름을 역류시킨 상태의 냉온자극에 있어서 동측적으로 향하는 안진이 유발되는지 여부를 조사해보는 방법이 있다.

이 온도안진검사는 조기의 청신경종양의 기능검사중 가장 중요한 것으로 간주되어 오고 있다. 그런데 근년에 와서 온도안진검사가 양호한 반응을 나타내는 청신경종양의 보고도 가끔 있다는데 유념할 필요가 있다.

#### 4) 시표추적검사, 시운동 안진검사

Eye tracking test, Optokinetic nystagmus test

시표추적검사나 시운동성 안진검사는 소뇌나 뇌간을 중심으로한 중추신경에 관한 기능검사이다. 따라서 내이도내에 충만되어있는 종양이나 소뇌교각부에까지 진전하였다더라도 소뇌나 뇌간에 특별한 영향을 주지는 않는 종양에 있어서는 시표추적검사나 시운동 안진검사에서 특별한 이상소견은 나타나지 않는다. 그러나 종양이 증대하여 소뇌교각부를 점거하여 소뇌나 뇌간에 압박장애를 일으켰을 때에는 이상소견이 나타나게 된다.

또 거대한 청신경종양의 증례에서 수술전 시표추적검사나 시운동 안진검사에서 이상이 인정되었다가 수술후에 이들 이상소견이 시간과 더불어 점차로 경미해져 갈 때가 있다. 이것은 뇌간이나 소뇌의 기능이 술후 시간과 더불어 점차 개선 되어 가는 것을 증명하는 지표로서 이 검사들이 이용되기도 한다.

#### c. 신경학적 검사

종양이 내이도내에 국한하여 존재하고 있는 경우에는 제8 신경증상만이 먼저 출현하나 그 외 안면신경증상도 나타날 가능성이 있다. 그러나 실제에 있어서는 안면신경마비의 출현율은 그렇게 높은 편은 아니어서 내이도가 거의 완전히 파괴되어 있는 증례에서도 안면 신경

마비가 거의 인지되지 않는 경우도 있다. 단지 안면신경의 지각섬유인 미각장애는 안면신경마비보다 출현율이 높다. 즉 설의 전방 2/3 부분의 미각이상은 운동성의 안면신경마비보다 출현빈도가 높다.

다음 비교적 많이 나타나는 뇌신경 증상으로는 삼차 신경증상이 있다. 이중에서도 각막지각의 좌우차가 문제가 된다. 이 각막지각의 저하는 안면피부지각보다 일반적으로 예민하다.

종양이 다시 증대하여 소뇌교각부를 크게 점거하여 뇌간이나 소뇌를 압박하게 될때는 그에 따른 증상은 물론 뇌신경 증상으로 하부 뇌신경 증상도 인지하게 된다.

### III. 신경방사선학적 검사

신경 방사선학적 검사는 청신경 종양의 진단에 극히 중요한 역할을 한다. 보통 청신경종양에 관한 신경방사선학적 검사는 두가지로 구별할 수 있다. 즉 내이도가 확대된것을 명시화하기 위한 검사와 종양의 존재 그 자체를 명시화하기 위한 검사이다. 단 내이도가 확대된 것은 간접적으로 종양의 존재를 시사하게 된다.

#### a. 내이도 확대를 명시화하는 검사

이 중에는 단순촬영, 단층촬영 및 CT scan에 의한 단층촬영이 있다. 단순촬영에는 Stenver 법이 가장 많이 이용되나 그외에 Transorbital 법 등도 있다. 단층촬영으로 내이도의 확대를 증명하는 방법이 있고 근래에 와서는 CT scan에 의한 방법도 행해지고 있다.

#### b. 종양을 명시화하는 검사

여기에는 CT scan이나 혈관촬영 및 MRI 검사 등이 포함된다. 현재 CT scan으로서의 내이도로부터 1cm정도 이상 소뇌교각부로 진전된 종양에 있어서는 거의 확실하게 그 종양의 존재를 증명할 수 있게 되었다. 특히 조영제에 의한 Enhanced CT scan에서는 종양의 명시화가 더욱 확실하게 된다. 그런데 종양이 적어서

## 참 고 문 헌

내이도내에만 존재하던지 혹은 소뇌교각부에 1cm이내로 진전된 중례에서는 통상의 Enhanced CT scan으로는 충분히 명시화가 되지않기 때문에 근래에 와서는 Air CT scan이 사용된다. 이전에는 후두개와 조영법이 사용되기도 하였으나 여러가지 부작용으로 현재는 거의 사용되지 않고 작은 청신경종양의 진단에는 이 Air CT scan이 가장 효율적인 방법으로 인식되어 있다. 최근에 와서는 핵자기공명장치(MRI)에 의하여 종양의 진단을 명시화하는 방법도 행하여지게 되었다.

## IV. 치 료

종양제거를 위한 외과적수술 경로에 따라 경중두개와법(Middle fossa approach), 경미로법(Translabyrinthine approach), 후두개와경미로법(Suboccipital translabyrinthine approach) 등 여러수술 방법이 행하여지고 있다. 그러나 어느 한 방법이 가장 좋은 방법이라 할 수는 없고 종양의 크기, 환자의 전신 상태에 따라서 각각의 장단점이 있다.

종양의 수술적 제거에 있어서 가장 요체가 되는 것은 종양의 완전제거를 이룩하면서 다음 사항의 성취여부에 유념하여 수술 방법을 채택하여야 한다. 첫째, 안면신경과 청신경을 손상하지 않으므로써 안면신경기능과 청력을 보존하는 것 둘째, 뇌간과 소뇌를 수술과정에서 최대한 손상을 입히지 않는 것 셋째, 수술과정 중 야기할 수 있는 출혈을 쉽게 지혈할 수 있어야 하는 점이다. 특히 중두개와내에서의 전하소뇌동맥으로부터의 출혈은 그 지혈이 매우 힘들어 술자로 하여금 언제나 크게 고심시키는 문제이다.

그러나 지난 25년간 특히 수술 현미경의 도입으로 이 분야 수술은 크게 발달되어 왔다. 그리하여 수술후 사망율은 3%이하가 되었고 안면신경, 청력 보존율도 점차 높아지고 있는 추세이다. 그렇지만 어디까지나 종양의 크기에 따라서 크게 좌우되는 만큼 종양의 조기 진단이 무엇보다도 중요한 사항으로 고려된다.

- 1) Curati WL, et al : *Acoustic Neuromas GD-DTPA enhancement in MR imaging. Radiology* 158 : 447~457, 1986
- 2) Cushing H : *Tumors of Nervus Acousticus and the Syndrome of the Cerebellopontine Angle. New York Hafar Pub Co.* 1963
- 3) Di. Turrís MV, et al : *A Critical comparison of Neurosurgical and Otolaryngological approach to Acoustic Neuromas. J Neurosurgery* 48 : 1~12, 1978
- 4) House WF : *Acoustic Neuroma perceptive. The Laryngoscope* 88 : 816~818, 1978
- 5) Jerger J and Hayes D : *Latency of the Acoustic reflex on eighth nerve tumor. Arch Otolog* 109 : 1~5, 1983
- 6) Jerger J and Jerger S : *Audiological comparison of cochlear and eighth nerve disorders. Annals of Otolog Rhinolog Laryngo* 83 : 275~285, 1974
- 7) Johnson EW : *Auditory test result in 500 cases of Acoustic Neuroma. Arch Otolaryng* 88 : 598~603, 1977
- 8) Lye KH, et al : *Facial Nerve preservation during Surgery for removal of Acoustic Nerve Tumors. J Neurosurgery* 57 : 739~749, 1982
- 9) Morrison AW and King TT : *Experiences with a translabyrinthine-transtentorial approach to the cerebellopontine angle. Technical Note. J Neurosurgery* 38 : 382~390, 1973
- 10) Morrison AW and King TT : *Translabyrinthine removal of Acoustic Neuroma. In Neurosurgical Surgery of the ear and skull-base, Edited by DE Brackmann New York, Raven Press. pp 227~233, 1982*
- 11) Portman M, et al : *The Internal Auditory Meatus. Anatomy, Pathology and Surgery Churchill Livingstone, Edinburgh, pp 75~76, 1975*
- 12) 少松崎 : 内耳道病變の臨床. 東京, 東京醫學社, 1987