

## 후두 미세 수술 후 발생한 경부 피하기종 1예

성균관대학교 의과대학 강북삼성병원 이비인후과학교실

이 진 · 남우주 · 이용우 · 이상혁 · 진성민

### A Case of Cervical Subcutaneous Emphysema after Laryngomicroscopic Surgery

Jin Lee, MD, Woo Joo Nam, MD, Yong Woo Lee, MD, Sang Hyuk Lee, MD, PhD and Sung Min Jin, MD, PhD

Department of Otorhinolaryngology-Head and Neck Surgery, Kangbuk Samsung Hospital, Sungkyunkwan University School of Medicine, Seoul, Korea

#### — ABSTRACT —

Laryngomicrosurgery (LMS) has been commonly used for benign laryngeal lesion, especially in phonosurgery. LMS has relatively low incidence of complications. Some complications are related to the process of approaching laryngeal lesion, referred to as mechanical complication. Among these mechanical complications, cervical subcutaneous emphysema occurs rarely. Subcutaneous emphysema is the state of existence of gas or air in the layer under the skin. In most cases, it is self-limited, but it may sometimes extend to mediastinum and axilla. We present a case of cervical subcutaneous emphysema following laryngomicrosurgery in a 61-year old male who have the intracordal cyst. The day after surgery, we found right side cervical subcutaneous emphysema, and did conservative management. Two days after surgery, the symptom resolved and the patient was discharged from the hospital. We report this case regarding the diagnosis and treatment with review of literatures. (J Clinical Otolaryngol 2018;29:109-113)

**KEY WORDS** : Laryngomicrosurgery (LMS) · Subcutaneous emphysema · Neck · Complication.

## 서 론

후두 미세수술(laryngomicrosurgery)은 후두경하에 서 보존적 치료로 호전되지 않는 성대 폴립, 성대 결절 과 같은 성대 질환과, 후두의 양성 또는 악성 질환의 치료에 흔히 시행되는 수술 방법이다.<sup>1,2)</sup> 후두경은 1807년 Philipp von Voizzi에 의해 처음으로 기술되었으며 이후

꾸준한 기구의 발달을 거쳐, 20세기 초에는 후두경을 장치에 고정하여 시술할 수 있는 현수 장치가 Killian에 의해 고안되었다. 또한 1960년 Scalco 등에 의해 후두수술에 처음으로 수술 현미경이 도입되었고 지속적인 미세 수술기구의 발전을 통해 더욱 정교한 후두수술이 가능하게 되었다.

후두 미세수술은 전신 마취 하, 수술자가 현수 후두경을 삽입하여 수술 시야를 확보한 후 수술을 진행한다.<sup>3-5)</sup> 후두 미세수술의 합병증은 크게 후두 병변의 재발이나 협착과 같이 수술 부위의 병변과 관련된 합병증과 후두로 접근하는 과정에서 발생하는 기계적 합병증으로 나뉘볼 수 있다. 후두 미세수술이 널리 사용되고 있음에도 불구하고, 아직까지 수술 후 발생하는 합병증에 대한 연구는 비교적 드물어서, 치아 손상이나 점막 손상과 같이

논문접수일 : 2018년 1월 4일  
논문수정일 : 2018년 4월 26일  
심사완료일 : 2018년 5월 31일  
교신저자 : 진성민, 03181 서울 종로구 새문안로29  
성균관대학교 의과대학 강북삼성병원 이비인후과학교실  
전화 : (02) 2001-2266 · 전송 : (02) 2001-2273  
E-mail : sm7jin@samsung.com

상대적으로 손상 정도가 경미한 단순 합병증(minor complication)의 경우 9.1~31%, 기도 처치나 입원 치료를 요하는 기흉, 심혈관계 합병증, 대량 출혈과 같은 중증 합병증(major complication)의 경우는 0.4~19.5%로 문헌마다 다양한 빈도로 보고되고 있다.<sup>6-8)</sup>

후두 미세수술 시 현수 후두경을 구강에서부터 성대(vocal fold)가 모두 보이도록 삽입하는 과정에서 구강과 구인두에 기계적인 손상이 가해져 몇 가지 합병증이 발생할 수 있는데, 치아손상, 구순 열상, 미각 소실, 설하 신경 손상, 혀의 부종과 후두개의 내전위로 인한 청색증 등이 있다.<sup>2)</sup> 지금까지 흔히 알려진 후두 미세수술의 합병증은 주로 후두의 병변에 대해 초점이 맞춰졌으나 후자의 합병증에 대해서도 주의를 요한다. 저자들은 후두 미세 수술 환자에서 후두경 조작 시 전구개궁(anterior tonsillar pillar) 열상에 의해 발생한 경부 피하기종 1예를 체험하였기에 문헌 고찰과 함께 보고하는 바이다.

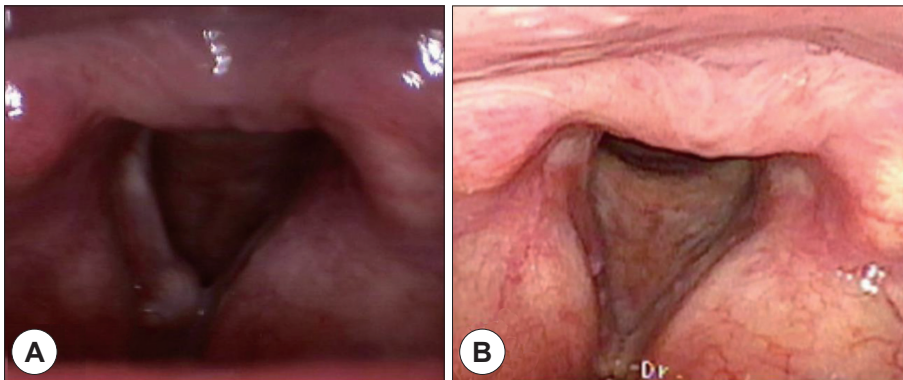
## 증 례

61세 남자 환자가 2달 전부터 발생한 애성을 주소로 본원 이비인후과에 내원하였다. 하수도 배관일을 하며 평소 음성 남용 습관이 있고 반 갑씩 30년간의 흡연력이 있었다. 애성 증상 외 후두부의 이물감, 동통, 연하 곤란 등의 증상은 없었다. 환자는 신장 165 cm, 체중 59 kg의 BMI 21.7로 비만하지 않은 건장한 체격이었으며, 경부 길이도 약 11 cm로 신장에 비해 짧지 않았다. 이학

적 검사에서 경부 촉진 시 통증은 없었으며 만져지는 종괴는 없었다.

후두 내시경검사서 우측 성대 내 낭종 소견이 관찰되었다(Fig. 1A). 술 전 시행한 혈액검사, 심전도, 소변검사 및 흉부 방사선 검사에서 모두 정상 범위 소견을 보였다. 이상의 소견으로 우측 성대 내 낭종 의심 하에 조직검사 및 종물 제거의 목적으로 현수 후두경(suspension laryngoscope)하에서 경구강 후두 미세수술을 계획하였다.

후두 미세수술은 일반적인 방법으로 진행되었고, 환자의 구강에서 후두 내로 현수 후두경의 진입 시 특별한 어려움은 수반되지 않았다. 수술 중 Tidal volume 450 mL, Respiratory rate 12/min, Peak pressure <20 cm H<sub>2</sub>O로 마취 중 특이사항은 없었으며 마취 종료 후에도 과도한 양압 환기 없이 산소포화도 잘 유지되어 회복실로 이송하였다. 수술 2시간 후 환자는 구강 내 출혈 증상을 호소하였고, 당시 활력징후는 안정적이었으며, 출혈 발생 전 기침이나 구역, 구토, 호흡곤란은 없었다. 이학적 검사 상 우측 편도선의 전구개궁(anterior pillar)에 수직으로 2 cm 크기의 열상과 소량의 출혈(oozing)이 관찰되어서 거즈로 출혈부위를 압박지혈 하였다(Fig. 2). 압박지혈 후 출혈은 바로 멈추었고 환자의 구강 내 통증 외에 다른 불편감은 보이지 않았다. 다음 날 이학적 검사에서 구강 내 출혈은 더 이상 관찰되지 않았으나, 우측 턱과 목 부위 부종소견 관찰되었고(Fig. 3), 촉진 시 압통과 함께 염발음 소견을 보였다. 시행한 경



**Fig. 1.** Pre- (A) and Post- (B) operative endoscopic findings of vocal cord. A : Preoperative finding show 0.3×0.3 cm sized cystic, round mass on the right vocal cord. B : Post operative finding. The mass was completely removed without bleeding and hematoma.

부, 흉부 방사선 촬영에서 우측 경부 level II, III, 우측 쇄골 상부까지 피하기증 소견을 보였고, 종격동 기증 소견은 관찰되지 않았다(Fig. 4A). 후두 내시경 검사에서 후두 및 수술 부위의 출혈이나 열상 소견은 관찰되지 않았다(Fig. 1B). 경부 부종 부위를 탄력 붕대로 감아 압박하였고, 수술 후 2일째 경부, 흉부 방사선 촬영에서 경부 피하기증 크기는 줄어들었고, 종격동이나 액와로의 파급 소견은 보이지 않았다(Fig. 4B). 환자는 구강과 우측 경부의 약간의 불편감을 호소 하였지만 특별

한 이상 소견을 보이지 않아 수술 후 3일째 퇴원하였다. 환자는 수술 후 1주 뒤 외래 방문하였고 시행한 경과관찰 시 구강 내 병변과 경부 피하기증은 호전되었다.

## 고찰

후두 미세수술 시 후두경을 구강으로 삽입하여 후두

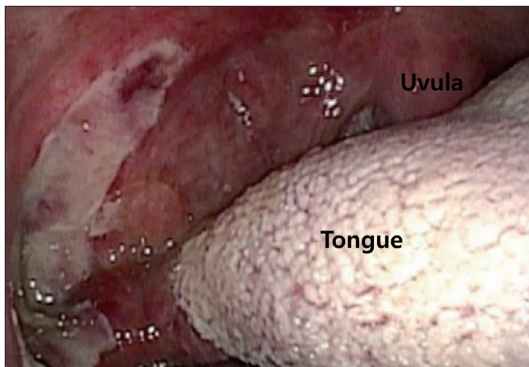


Fig. 2. Endoscopic finding show laceration on the anterior pillar of right tonsil was shown after surgery.

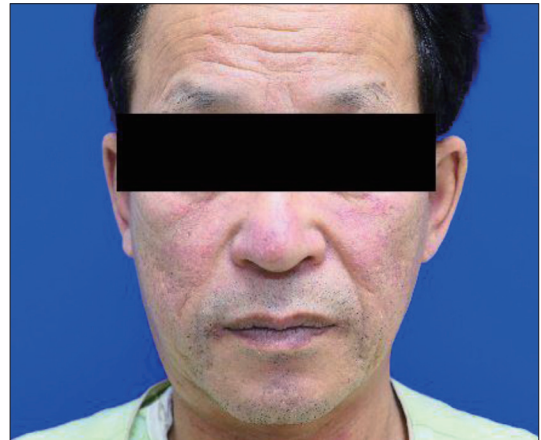

Fig. 3. Picture of patient's face show the swelling of the right side of the neck on the first day after surgery.

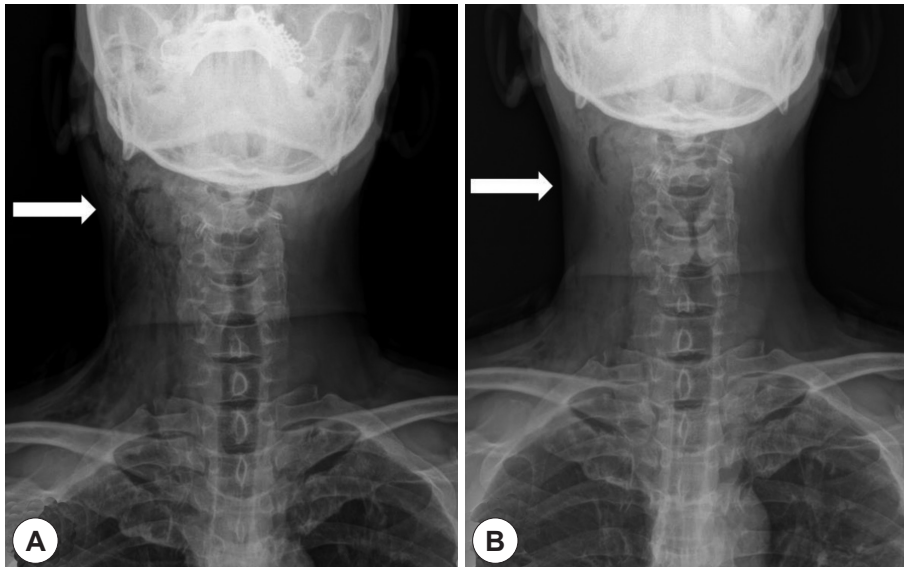


Fig. 4. Anteroposterior neck radiographic images during hospital stay. A : Radiographic image showing subcutaneous emphysema in the right side of neck on the first day after surgery. B : Radiographic image. The subcutaneous emphysema was improved on the second day after surgery.

**Table 1.** Treatment of subcutaneous or mediastinal emphysema as a complication of tonsillectomy. The treatment was either conservative, including observation and/or antibiotic therapy or interventional/surgical with re-intubation, tracheostomy or thoracotomy

Treatment	%
Conservative treatment	86
Re-intubation	6.9
Thoracostomy	4.6
Tracheostomy	2.3

내로 진행시키는 과정에서 구강과 구인두에 후두경에 의한 기계적 외상이 발생할 수 있는데, 이 중 입술, 혀, 구강 점막, 편도궁 등의 연조직 손상이 가장 흔한 합병증으로 알려져 있다.<sup>9)</sup> 수술 후 드문 합병증으로 보고되는 경부에 발생하는 피하기종은 상부 소화기나 호흡기 계통의 공기가 피부조직 아래 해부학적 공간을 따라 비정상적으로 존재하는 것을 말한다. 이는 종종 주변 구조물인 종격동(mediastinum)이나 액와(axilla)에까지 파급되기도 하며 그 원인으로는 두경부와 상부소화기 계통의 시술과 수술, 외상, 폐포 내 압력이 증가하는 상황 등이 있다. 시술과 수술의 예로는 내시경을 이용한 시술과 수술, 치과적 시술 등이 있을 수 있고, 이비인후과 영역에서는 기관절개술, 기관 단단문합술, 후두적출술 등의 후두와 기관에 대한 수술이나 시술 후 관찰되는 경우가 많다.

후두 미세수술 후 발생한 경부의 피하 기종은 매우 드물지만, 편도선 절제술 후 발생한 경우는 여러 차례 보고된 바가 있다. 편도 수술 후 발생하는 경부 피하기종의 가장 흔한 경로는 첫째, 편도와(tonsillar fossa)를 통한 직접적인 공기 유입, 둘째, 폐 실질 내 과도한 압력으로 인해 주변부 폐포가 파열되어 발생하는 공기 유입이다. 편도와의 바닥은 인두두저 근막(pharyngobasilar fascia)층으로 구성되고, 이 근막 아래에는 상인두 수축근(superior constrictor muscle)과 심경부 근막의 중간층에 해당하는 볼인두 근막(buccopharyngeal fascia)이 차례로 위치한다. 편도절제술은 대개 인두두저 근막까지의 박리로 시행되지만, 더 깊이 위치한 볼인두 근막의 관통 시 공기가 유입되어 피하기종이 발생하게 된다. 또한 인두결 공간(parapharyngeal space)과 후인두 공간(retropharyngeal space)은 서로 연결되어 있기에 경부 공간의 피하 기종이 흉강으로 이동하여 종격동 기종으

로 이어질 수도 있다.<sup>10-12)</sup> 본 증례에서도 후두 미세수술 후 발생한 편도 전구개궁의 열상이 편도와의 통한 직접적인 공기 파급의 경로가 되었을 것으로 예상된다. 그러나 수술 후 과도한 양압 환기, 기침, 구역, 구토를 통한 공기 파급 가능성도 고려해 보아야 한다.

경부 피하 기종을 진단하는 방법은 가장 기본적인 방법은 이학적 진단을 통해 연부조직의 부종 및 염발음을 촉진하는 것이다. 또한 경부 및 흉부 방사선 촬영으로 기종의 존재를 확인하고, 경부 기종이 종격동이나 액와로 파급되었는지 확인해야 한다. 후두 내시경이나 기관지 내시경으로 후두 부나 기관의 손상을 직접 확인할 수도 있다.<sup>13)</sup> 경부에 범위가 국한된 대부분의 피하 기종은 특별한 치료 없이 자연 호전된다. 그러나 드물게 기흉, 종격동 기종, 긴장성 기복증 등의 치명적인 합병증으로 이어질 수 있으므로 신속한 진단이 필요하며, 진단 시 기종의 범위를 확인하고 추가적인 파급 여부를 추적관찰 해야 한다. 경부 기종의 진단 후 공기 소실의 호전 여부와 함께 상기도를 자주 확인하여 상기도 폐색에 의한 호흡 부전을 예방해야 한다. 또한 환자는 경부 공기가 소실될 때까지 격렬한 운동이나 기침 등의 행동을 삼가야 한다. 또한 구강 내 세균으로부터 경부, 종격동으로의 염증 파급을 막기 위한 예방적 항생제 사용이 필요하다.<sup>14)</sup> Panagiotis Saravakos 보고에 따르면 편도 절제술 이후 발생한 피하기종 및 종격동 기종에서 86%는 항생제 투여 및 경과 관찰을 통한 보존적 치료로 회복되었고, 6.9%는 수술 이후 다시 기관 내 삽관, 4.6%는 개흉술, 2.3%는 일시적인 기관절개술을 시행하였다 (Table 1).<sup>15)</sup> 본 증례에서 발생한 경부 피하 기종은 이학적 진단, 방사선 소견과 함께 전구개궁의 손상이 확인되었다. 후두 미세 수술은 몇몇 조직학적 생검 목적을 위한 수술의 경우를 제외하고 대다수가 음성호전을 위한 목적으로 시행되는 기능적인 수술이다.<sup>16)</sup> 따라서 수술 관련 합병증에 대해 환자 및 보호자에게 사전 설명이 충분히 필요하고, 병변과 관련된 합병증 외 기계적인 손상이 가해져 생기는 합병증 예방에 더욱 주의를 기울여야 한다.

중심 단어 : 후두 미세수술 · 경부 피하기종 · 합병증.



REFERENCES

- 1) Son HY, Woo SH, Kim JP. *Complications in Microsuspension Laryngoscopy. The Journal of the Korean Society of Logopedics and Phoniatics* 2011;22(1):23-9.
- 2) Kang JW, Choi SH, Nam SY. *Oropharyngeal complications associated with laryngomicrosurgery(LMS). The Journal of the Korean Society of Logopedics and Phoniatics* 2003;14(1):5-9.
- 3) Jin S-M. *General Principles in Phonomicrosurgery The Journal of the Korean Society of Logopedics and Phoniatics* 2010;21(2):101-4.
- 4) Zeitels SM. *Phonomicrosurgery I: principles and equipment. Otolaryngologic Clinics of North America* 2000;33(5):1047-62.
- 5) Woo JH, Kim DY. *History and Instrumental Development of Laryngeal Micro-Surgery The Journal of the Korean Society of Logopedics and Phoniatics* 2010;21(2):97-100.
- 6) Robinson P. *Prospective study of the complications of endoscopic laryngeal surgery. The Journal of Laryngology & Otology* 1991;105(5):356-8.
- 7) Hill RS, Koltai PJ, Parnes SM. *Airway complications from laryngoscopy and panendoscopy. Annals of Otology, Rhinology & Laryngology* 1987;96(6):691-4.
- 8) Hendrix RA, Ferouz A, Bacon CK. *Admission planning and complications of direct laryngoscopy. Otolaryngology-Head and Neck Surgery* 1994;110(6):510-6.
- 9) Corvo MAdA, Inacio A, Mello MBdC, Eckley CA, Duprat AdC. *Extra-laryngeal complications of suspension laryngoscopy. Revista Brasileira de Otorrinolaringologia* 2007; 73(6):727-32.
- 10) Stewart AE, Brewster DF, Bernstein PE. *Subcutaneous emphysema and pneumomediastinum complicating tonsillectomy. Archives of Otolaryngology-Head & Neck Surgery* 2004;130(11):1324-7.
- 11) Kraus M, Peiser J, Bartal N, Fliss DM. *Cervical subcutaneous emphysema due to oropharyngeal barotrauma. Journal of Oral and Maxillofacial Surgery* 1995;53(10):1215-7.
- 12) Tran DD, Littlefield PD. *Late presentation of subcutaneous emphysema and pneumomediastinum following elective tonsillectomy. American Journal Of Otolaryngology* 2015;36(2):299-302.
- 13) Maunder RJ, Pierson DJ, Hudson LD. *Subcutaneous and mediastinal emphysema: pathophysiology, diagnosis, and management. Archives of Internal Medicine* 1984;144(7): 1447-53.
- 14) Sonne JE, Kim SB, Frank DK. *Cervical necrotizing fasciitis as a complication of tonsillectomy. Otolaryngology-Head and Neck Surgery* 2001;125(6):670-2.
- 15) Hampton S, Cinnamon M. *Subcutaneous emphysema as a complication of tonsillectomy. The Journal of Laryngology & Otology* 1997;111(11):1077-8.
- 16) Jeon SY, Moon MM, Na HJ. *A Clinical Analysis of Laryngeal Disease which were performed by Laryngeal Microsurgery. J Clinical Otolaryngol* 1992;3(1):115-21.