

비디오두부충동검사에 대한 고찰

한일병원 이비인후과,¹ 울산대학교 의과대학 서울아산병원 이비인후과학교실²

양찬주¹ · 박홍주²

Video Head Impulse Test

Chan Joo Yang, MD¹ and Hong Ju Park, MD²

¹Department of Otolaryngology, Hanil General Hospital, Seoul; and

²Department of Otolaryngology, University of Ulsan College of Medicine, Asan Medical Center, Seoul, Korea

서 론

전정안반사(vestibule-ocular reflex, VOR)는 두부를 움직이면서도 시력을 유지하는 데 중요한 역할을 한다. 중심와(fovea)에 맺히는 상이 2°/s 이상 움직이게 되면 시력이 감소하므로 머리가 움직임에도 불구하고 상을 중심와에 정확히 유지할 수 있는 전정안반사가 정상적인 활동을 하기 위해서는 필수적이다.¹⁾

이러한 전정안반사를 검사하는 방법 중의 하나인 두부충동검사(head impulse test, HIT)는 Halmagyi와 Curthoys에 의해 처음 보고된 이래, 전정안반사를 평가할 수 있는 유용한 검사방법으로 자리잡고 있다. 온도안진검사(caloric test)는 저주파(low frequency, 0.003 Hz) 영역에 국한되어 있고, 회전일자검사도 2 Hz 이내의 주파수에서의 전정안반사를 검사하는 반면, 두부충동검사는 일상생활 중 사용되는 고주파(high frequency, 1~5 Hz) 영역에서 VOR을 별도의 장비없이 쉽게 평가할 수 있고, 수평반고리관 이외의 다른 세반고리관을 평가할 수 있다는 장점을 가지고 있어 많은 전정계의 정보를 줄 수 있는 중요한 검사이다. 전정기능 손상이 있는 경우 전정안반사 장애로 전정안반사의 이득이 감소하며 이를 보정하기 위

해 교정단속운동이 관찰되게 되는데, 교정단속운동(corrective saccade)을 육안으로 관찰하는 방식은 정량적이고 객관적인 측정이 어려운 단점이 있어 전정기능장애 환자에서 위음성 결과를 보일 가능성이 있다.²⁾ 따라서, 정량적인 계측을 위해서 여러 연구에서 탐색코일(magnetic search coil)을 이용한 방법이 gold standard 으로 생각되어왔지만, 탐색코일을 이용한 HIT 검사는 침습적이고 복잡한 검사장비를 요하여 연구 목적 외에 실질적인 임상영역에서는 널리 사용하는데에 한계가 있었다.^{3,4)} 최근 video head impulse test(vHIT)의 도입과 함께 정량적인 계측이 용이해지면서 전정 기능검사의 하나로 자리매김하고 있다.^{5,6)} 본 리뷰에서는 비디오두부충동검사의 임상적 적용에 대해서 살펴보고자 한다.

본 론

비디오두부충동검사의 방법

두부충격검사의 방법은 암실에서 환자로 하여금 전방 1미터에 비추어진 한 점(레이저)을 주시하게 하며, 환자의 머리를 검사자가 뒤에서 잡은 후 각각의 세반고리관 평면에서 급속회전운동을 시행한다. 머리에 단단하게 고무밴드로 고정되도록 만들어진 매우 가볍은 고글에 안구의 움직임을 측정하는 카메라(video-oculography camera)와 머리의 움직임을 측정하는 센서가 장착된다. 머리 회전자극 방법은 매우 짧은 시간(150~200 ms) 동안 머리

교신저자 : 박홍주, 05505 서울 송파구 올림픽로 43길 88
울산대학교 의과대학 서울아산병원 이비인후과학교실
전화: (02) 3010-3700 · 전송: (02) 489-2773
E-mail: dzness@hotmail.com

를 급격하게 회전운동을 시키며, 회전운동의 크기는 10~20도 정도에 최대 각속도가 200~300°/s, 최대각가속도는 2,000~6,000°/s² 되도록 한다. 너무 낮은 속도로 자극을 하면 병변의 여부를 확인하지 못하는 경우가 발생할 수 있으며, 높은 속도로 자극할 경우 보다 쉽게 전정안반사의 이상 여부를 확인할 수 있으나 너무 자극이 클 경우 근골격계의 손상이 올 수 있고 일관적인 자극의 크기를 유지해야 하므로 최대 각속도가 200~300°/s가 되도록 유지하는 것이 좋다. 검사자가 머리를 움직일 때 고글을 건드리지 않도록 주의해야 하며, 고글도 머리에 고정되어 충분히 되어 머리의 움직임에 따라 고글이 따라 움직이지 않도록 주의해야 한다. 환자에게도 미리 경한 정도로 머리회전을 시켜서 검사를 미리 경험하게 하여 실제로 검사를 시행할 때 목의 근육이나 관절에 무리가 없도록 설명을 하는 것이 좋다.

두부충동검사는 회전운동에 대한 세반고리관의 전정안반사를 확인할 수 있는 검사로 각각의 세반고리관의 기하학적인 평면상에서 이러한 검사를 시행하여 각각의 세반고리관의 기능을 확인할 수 있다.⁷⁾ 측반고리관의 기능을 확인하기 위해서는 머리를 좌우로 회전하며 검사를 할 수 있으며, 머리를 우측으로 45도 회전하여 우측 후반고리관과 좌측 상반고리관의 기하학적 평면이 시상면(sagittal plane)에 위치하게 한 상태에서 머리를 뒤(위)로 급속회전운동을 하여 우측 후반고리관의 기능을 확인할 수 있으며, 머리를 앞(아래)으로 급속회전운동을 할 경우 좌측 상반고리관의 기능을 확인할 수 있다.

두부충격검사를 하며 머리의 움직임과 안구의 움직임을 각각 측정 후 이를 각각의 반고리관의 평면에서의 머리의 운동과 안구의 운동을 그래프로 나타내어 회전운동에 따른 안구 운동의 이득(gain)을 얻을 수 있다. 이득은 머리의 움직임에 따라 반대방향으로 움직이는 안구의 움직임의 정도를 말하며, 이상적인 경우 그 크기(최대 각속도나 최대 각가속도 등)가 동일하여야 하며 이 경우 이득은 1이 된다. 이득은 다양한 방법으로 계산할 수 있으며, 머리와 안구의 최대각속도를 비교하거나 특정 시간간격(주로 최대 각속도보다 수십 ms 이전)의 최대각속도나 최대각가속도를 비교하기도 한다. 또는, 머리운동이 발생한 시점에서 최대각속도에 이르는 시간동안 움직인 머리와 안구의 움직인 거리를 비교하여 구하기도 한다.

정상인에서의 비디오두부충동검사

정상인에서의 비디오 두부충동검사의 이득은 20대에서 60대에 이르기까지 나이에 관계없이 1에 가까운 것으로 보고된다.⁸⁾ 수평반고리관의 전정안반사의 이득의 정상치는 0.8 이상, 수직반고리관의 경우는 0.7 이상으로 보고된다. 그러나, 정상인에서도 보상적 교정단속운동이 약 50%의 귀에서 관찰되며 검사할 때 약 23%의 빈도로 보인다. 정상인의 50%에서는 보정이 필요하지 않지만, 약 50%에서는 전정안반사의 이득은 1보다 약간 부족하며, 이러한 부족한 이득은 보상적 교정단속운동을 통해 보정하는 것으로 생각된다. 따라서, 정상인의 50%에서 관찰되는 보상적 교정단속운동은 미세한 망막활면(retinal slip)을 보정하기 위해 발생하며, 최대 안구운동속도의 크기가 매우 적어 평균 56±17°/s로 전정신경염 환자에서 관찰되는 큰 최대각속도(100~300°/s)에 비교하여 매우 작다(Fig. 1). 일반적으로 작은 각도의 교정단속운동에는 작은 최대각속도를 보이며, 점차 큰 각도의 교정단속운동이 필요할 경우 최대각속도가 점차 증가하게 된다.⁹⁾ 따라서, 정상인과 전정기능저하 환자를 구별할 수 있는 기준이 필요하며, 정상인에서의 결과를 바탕으로 수평반고리관의 보상적 교정단속운동의 최대각속도가 100°/s 이상일 경우 비정상적인 것으로 판단할 수 있다.⁸⁾ 정상인에서 이득이 1보다 크게 나오는 경우도 있는데, 이는 기기의 이득 계산하는 방법에 따른 오류와 안구와 머리의 움직임을 측정하는 오류에 의해 발생하는 것으로 생각된다. 삼차원적인 안구의 움직임을 2차원적인 평면에서의 안구의 움직임으로 유추하여 계산하기 때문에 근본적인 오류의 가능성이 있으며, 실제로 정상인에서 안구가 머리의 움직임보다 더 많이 움직여서 반대방향으로 향하는 보상적 교정단속운동이 발생하지는 않기 때문이다.

전정기능의 저하가 발생할 경우 환측으로 회전하는 머리회전에 대한 전정안반사가 충분히 유발되지 않게 되어 환자가 주시하고 있던 목표를 놓치게 된다. 이를 보정하기 위해 보상적 교정단속운동이 유발되며, 이러한 단속운동이 조기(머리를 회전하는 동안)에 발생할 경우 나안(naked eye)으로는 관찰하기 어려운 경우가 많아 covert saccade로 불린다(Fig. 1). 보상적 교정단속운동이 머리의 회전이 끝난 다음 발생하게 되면 관찰자가 나안으로 쉽게 이를 확인할 수 있으며, overt saccade라 불

린다(Fig. 2).^{5,6)} 비디오 두부충동검사를 시행할 경우 covert saccade를 관찰할 수 있는 장점이 있으며, 전정안반사의 이득과 교정단속운동의 크기를 객관적으로 판단할 수 있는 장점이 있다.

말초성 어지럼증 질환에서의 비디오두부충동검사의 임상적 적용

두부충격검사를 이용 각각의 반고리관을 자극하여 각각의 반고리관의 기능을 평가할 수 있으며, 전정신경염의 경우 두부충격검사를 이용하여 환자에 따라 침범되는

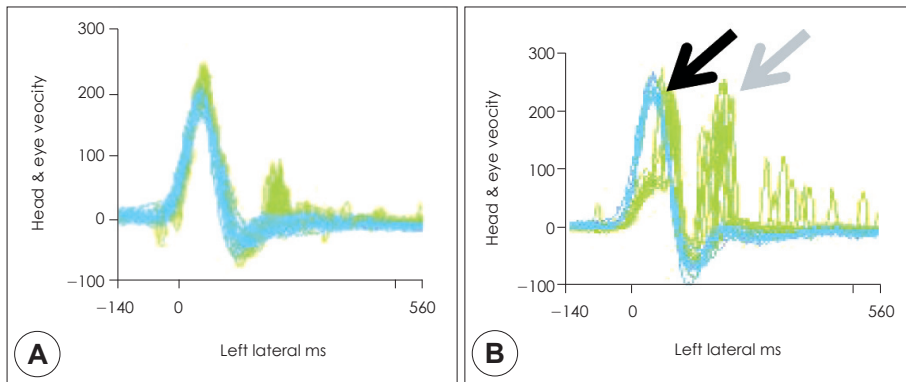


Fig. 1. vHIT results from a normal subject (A) and a patient with left vestibular neuritis (B). Normal subjects show vHIT gain of 1.0 with no or minimal corrective saccades (A), however patients with vestibular hypofunction show reduced vHIT gain with large covert (black arrow) and/or overt saccades (gray arrow).

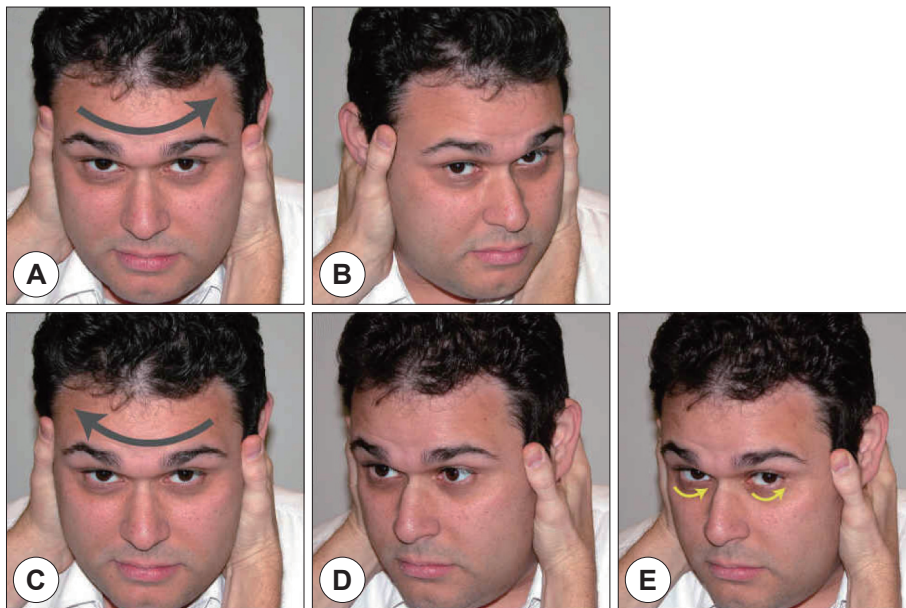


Fig. 2. Bedside head impulse test in a subject with right vestibular hypofunction. A subject is instructed to fixate on a target directly in front of him (A). When the head is rotated abruptly 10–20 degrees to left intact side, the eyes should deviate 180 degrees out of phase (against the head movement) with the head impulse and remain fixed on the target (B). When there is right vestibular hypofunction and the head is rotated to the right side (C), the eyes initially move with the head in the direction of the head movement and miss the target (D). In order to refixate the target, refixation saccades are generated to bring the eyes back to the point of visual fixation (E). Observation of refixation saccades suggests the presence of vestibular hypofunction to the direction of the head movement.

반고리관이 다양하다는 사실이 보고되었다.¹⁰ 청력이 정상이며 다른 뇌기능의 이상이 없이 일측성의 전정 기능의 저하가 전정신경염의 특징이며, 일반적으로 바이러스 감염에 의한 것으로 생각된다.¹¹ 병변의 초기에는 칼로릭검사에서 일측의 측반고리관의 기능 소실을 보이며, 이러한 기능 소실은 조직학적으로도 전정신경절 세포의 소실과 연관이 있다.^{12,13} 상전정신경은 난형낭, 구형낭의 일부, 세반고리관 중 측반고리관과 상반고리관을 지배하며 하전정신경은 구형낭과 후반고리관을 지배한다. 따라서, 전정신경염 환자에서 각각의 반고리관의 기능의 손상 유무를 확인한다면 손상된 신경의 위치를 유추할 수 있게 될 것이다. Fetter 등¹⁴은 전정신경염 환자에서 상반고리관과 측반고리관의 기능이 주로 저하되어 주요 병변이 상전정신경에서 발생함을 시사하였다. 이 보고에 따르면, 자발 안전의 방향도 측반고리관의 기능 저하나 측반고리관과 상반고리관의 기능 저하와 합당하는 소견을 보였으며, 전정안반사도 측반고리관의 이득 저하나 측반고리관과 상반고리관의 이득 저하를 보였으며 후반고리관의 기능은 유지되었다.

또한 Aw 등¹⁰에 따르면 29명의 전정신경염 환자 중 8명(27.6%)에서 세반고리관 모두에서 기능 저하를 관찰하여 상전정신경과 하전정신경 모두의 손상을 시사하였으며, 21명(72.4%)에서 측반고리관의 기능 저하나 측반고리관과 상반고리관의 기능 저하를 보여 상 전정신경 만의 손상에 의한 전정신경염의 가능성을 보고하였다. 또한, 감각신경성 난청을 동반한 급성 전정기능의 저하를 보이는 환자 4예 중 2예에서는 후반고리관 만의 기능 저하를 관찰하여 하전정신경염을 시사하는 소견을 보고하였다. 이러한 전정신경염의 병태 생리는 전정신경염 발생 후 일부 환자에서 관찰되는 양성발작성체위변환성 어지러움의 이해를 가능케 한다. 전정신경염 후 환자의 약 3명 중 1명에서 유리된 이석에 의한 후반고리관의 자극에 의해 어지러움의 발생하는 것은 하전정신경이 손상되지 않기 때문에 발생할 수 있음을 추정할 수 있다.¹⁵ 또한, 전정신경염 환자의 약 60~70%에서 전정유발근전위(VEMP)가 측정되어 구형낭의 기능이 유지됨을 알 수 있으며 이는 하전정신경이 손상받지 않았음을 시사한다.^{16,17} 전정신경염 중 상전정신경염의 빈도가 높은 이유로는 하전정신경염의 진단이 용이하지 않기 때문으로 생각되며, 이

는 급성기 안전이 회전형 안전으로 속도가 높지 않고 측정하기 어려워 측반고리관의 기능을 검사하는 칼로릭검사에서 정상 소견을 보이기 때문으로 추정된다.

급성 및 보상기의 전정신경염 환자에서 vHIT검사 결과는 시기별로 다른데, 급성기에는 온도안전검사나 vHIT 검사 모두 비정상 소견을 보이는 경우(100%, 92%)가 많으나 보상기에는 온도안전검사에서는 60%에서만 비정상을 보여 저주파수 전정기능의 정상화가 관찰되는 경우가 있으나, vHIT검사에서 비정상 소견을 보이는 경우(92%)가 높아 고주파수에서의 전정기능의 정상화가 쉽게 일어나지 않는다는 보고가 있다.¹⁸ vHIT검사 기기를 사용하지 않고 나안으로 임상적으로 보상성 단속운동을 통해 병변을 확인하는 두부충격검사의 민감도는 전정기능의 완전 소실을 보이는 전정신경 절제술 후의 환자와 비교하여 민감도가 낮다는 보고가 있다.^{19,20} 따라서, 비디오 두부충동검사나 탐색코일을 이용한 두부충동검사는 민감도가 높고 보상 기전에도 불구하고 병변의 유무를 확인할 수 있는 장점이 있다.^{18,21}

메니에르병에서 탐색코일을 이용한 두부충격검사를 통해 몇 가지 흥미로운 결과가 보고되었다. 현훈이 재발하는 메니에르병 환자의 경우에는 대부분의 전정신경염 환자에서 관찰되는 비정상적인 두부충격검사결과를 보이는 빈도가 낮아(28.9%) 메니에르병에 의해 반고리관의 낮은 주파수와 가속도의 회전자극에 대한 반응성의 선택적 감소를 보여 주파수 특이적 손상을 시사하였다(Fig. 3).²² 또한, 재발성의 메니에르병 환자에 고실내 젤타마이신 투여 후 1년 이상 추적관찰을 하며 탐색코일을 이용한 두부충격검사를 시행한 연구에 의하면 일회의 투여만으로 어지러움의 호전을 얻은 군이 어지러움의 호전을 위해 여러 번의 투여를 필요한 군과 비교하여 한번의 투여로 보다 큰 전정 기능의 감소를 얻었으며, 칼로릭검사 결과는 이러한 증상의 호전 유무와 관련이 없었다.²³ 이처럼, 두부충격검사를 이용하여 메니에르병의 고실내 젤타마이신 치료의 효과를 확인할 수 있으며, 이러한 효과는 섬모세포의 손상에 의한 전정 기능의 감소와 밀접한 연관이 있을 것으로 생각된다. 그러나, 전정기능의 전소실이 없이도 증상의 호전이 관찰되어 어지러움의 감소를 위해서는 전정 기능의 완전한 소실이 필요하지 않음이 보고된다.²⁴ 따라서, 양온교대온도안전검사와 같이 반

복적으로 시행하기 어려운 단점을 극복하면서 쉽게 외래에서 전정기능을 평가할 수 있는 것은 vHIT검사의 장점 중의 하나이다.

전정편두통 환자에서 vHIT검사의 비정상 소견을 보이는 경우는 매우 드문 것(8%)으로 알려져 있으며, 전정편두통 환자는 고주파수의 전정기능이 상대적으로 영향을 덜 받는 것으로 추정된다(Fig. 4).²⁵⁾ 다른 보고에 의하면, 전정편두통 환자의 11%에서 vHIT검사의 비정상 소견을 보였으며, 이러한 환자는 vHIT검사의 정상 소견을 보이는 환자에 비해서 약물을 통한 증상의 호전이 더딘 결과를 보여 vHIT검사로 확인되는 전정기능의 이상이 질환의 예후를 정하는 요인 중의 하나라는 보고도 있다.²⁶⁾

이외에 후반고리관의 수술적 폐색을 시행 받은 환자에서 수술 받은 반고리관의 선택적인 기능 저하를 확인할 수 있으며,⁷⁾ 상반고리관피열증후군(superior canal dehiscence syndrome) 환자에서도 피열 부위가 5 mm 이상 큰 경우 측두엽의 뇌경막에 의해 내림프관이 눌러 상반고리관 평면에서 상반고리관을 자극하는 두부의 회전에 의한 내림프액의 이동이 방해받아 정상적인 전정-

안반사가 발생하지 않게 된다.²⁷⁾ 또한, 소리나 압력에 의한 자극에 의해 상반고리관의 자극에 합당한 안구 운동을 확인함으로써 이러한 증후군의 진단을 확인할 수 있다.²⁸⁾

중추성 어지럼증 질환에서의 비디오두부충동검사의 임상적 적용

현재까지 대표적으로 급성전정증후군(acute vestibular syndrome, AVS)의 감별진단에 유용한 검사로 알려진 head impulse, nystagmus, test of skew(HINTS)소견 중 하나로 임상적으로 중요한 의미를 가지고 있다. 중추성 어지럼증 질환의 경우 전정안반사의 직접적인 손상이 드물기 때문에 vHIT검사에서 정상 소견을 보이는 경우가 대부분으로 알려져 있다.²⁹⁾ 따라서, 정상 vHIT검사 결과를 보이면서 어지럼증을 호소하는 환자의 경우에 중추성 원인을 고려해 보아야 한다. 추가적으로 주시유발성 안진(gaze-evoked nystagmus)가 관찰되거나 cross-cover 검사를 통해 skew deviation이 관찰되는 경우에도 중추성 질환을 의심해야 하며, 이러한 HINTS 검사를 통해 MRI 보다 더욱 더 정밀한 진단이 가능한 것으로 알려져 있

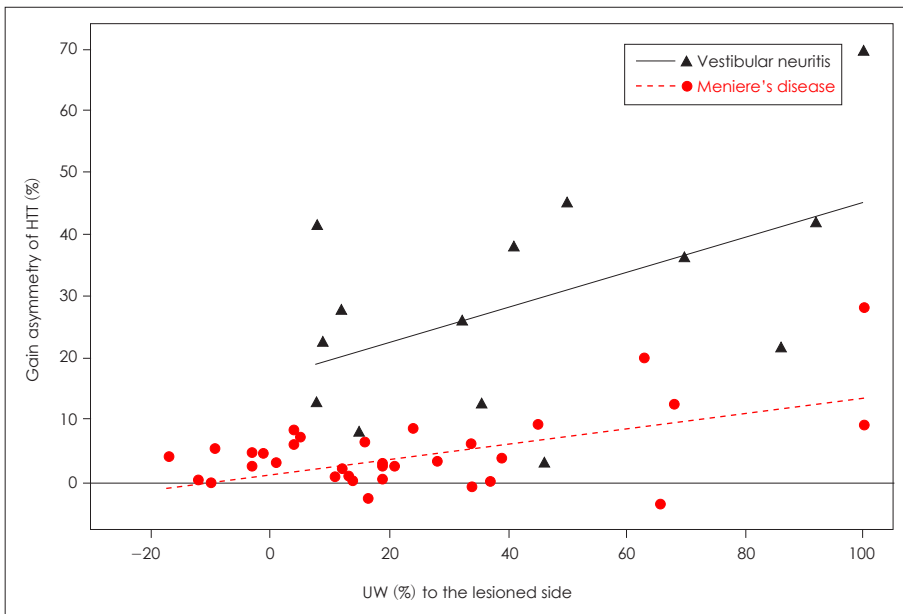


Fig. 3. Caloric and head impulse test in patients with vestibular neuritis (VN) and Meniere's disease (MD). Gain asymmetry of head thrust test is plotted versus the caloric unilateral weakness (UW) in patients with MD (filled circles) and the regression line (solid line) fitting MD is also plotted. For comparison, data from patients with VN (filled triangles) are also plotted, along with the regression line (broken line) for VN subjects. Lateral canal function is substantially preserved in patients with active vertigo attacks as a result of MD compared to patients with VN.

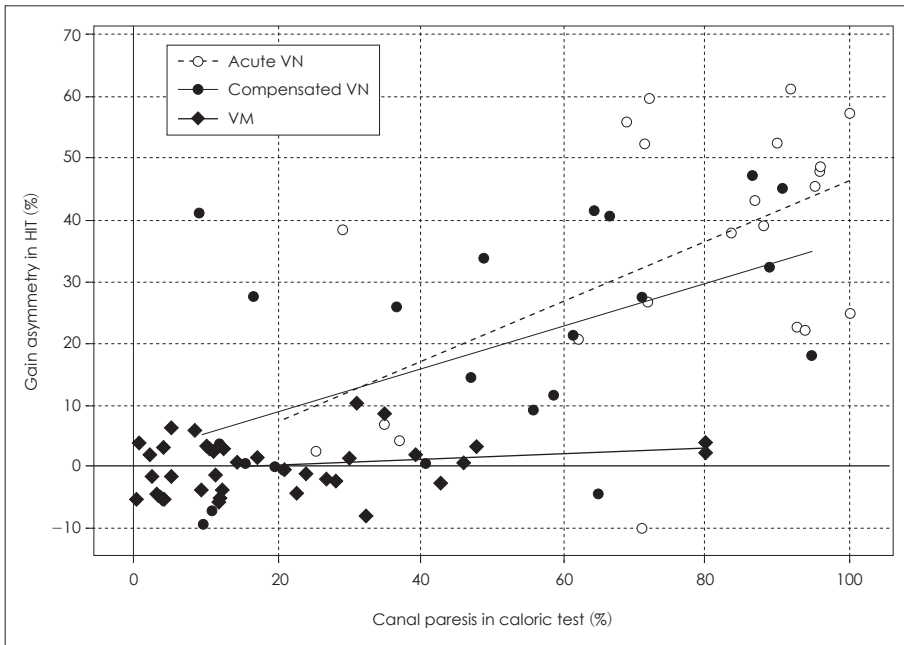


Fig. 4. Gain asymmetry (GA) and canal paresis (CP) in patients with vestibular neuritis (VN) and vestibular migraine (VM). GA is plotted as a function of the caloric CP in patients with VM (filled diamond), and the regression line (black, solid line) is also plotted. GA and CP are also plotted in patients with acute (open circles) and compensated (grey-filled circles) VN, along with the regression line for acute (broken line) and chronic (grey solid line) VN patients. In vestibular neuritis (VN), caloric and vHIT responses are more frequently affected than VM, with a significant positive correlation between both tests.

다.²⁹⁾ 그러나, 중추성 어지럼증을 유발하는 대표적인 질환인 후하소뇌혈관(posterior inferior cerebellar artery, PICA)이 막혀 발생하는 뇌졸중의 경우에는 vHIT 검사에서 정상 소견을 보이지만, 전하소뇌혈관(anterior inferior cerebellar artery, AICA)이 막혀 발생하는 뇌졸중의 경우에는 내이의 혈액순환의 이상에 의해 내이 자체가 손상되어 어지럼증과 난청이 동시에 발생할 수 있어 vHIT 검사에서 비정상 소견을 보일 수 있다.³⁰⁾ 따라서, 난청과 어지럼증이 동시에 발생할 경우 바이러스에 의한 경우가 대부분이지만, AICA 뇌졸중도 고려를 하여야 한다. 이외에도 대뇌신경기능에 대한 검사와 안구운동검사, 소뇌기능검사 등 추가적인 검사가 도움이 된다.

결론

두부충격검사는 높은 주파수와 높은 가속도의 두부 회전운동에 대한 전정안반사의 기능을 평가할 수 있는 도

구로 중추성 질환의 감별에도 큰 도움이 되는 검사이다. 낮은 주파수와 가속도의 회전 자극에 대한 전정안반사를 검사하는 칼로릭검사, 중간 주파수의 회전 자극에 대한 전정안반사를 검사하는 회전의자검사와 함께 전정 질환의 병태생리와 보상 기전의 추적 검사, 그리고 각종 치료 방법의 효과 판단 등 많은 관점에서 전정 질환을 이해하는 데 큰 도움을 줄 것으로 생각된다.

중심 단어 : 비디오두부충동검사.

REFERENCES

- 1) Demer JL, Honrubia V, Baloh RW. *Dynamic visual acuity: a test for oscillopsia and vestibulo-ocular reflex function. Am J Otol 1994;15(3):340-7.*
- 2) Blodow A, Pannasch S, Walther LE. *Detection of isolated covert saccades with the video head impulse test in peripheral vestibular disorders. Auris Nasus Larynx 2013; 40(4):348-51.*
- 3) Aw ST, Halmagyi GM, Haslwanter T, Curthoys IS, Yavor RA, Todd MJ. *Three-dimensional vector analysis of the*

- human vestibuloocular reflex in response to high-acceleration head rotations. II. responses in subjects with unilateral vestibular loss and selective semicircular canal occlusion. *J Neurophysiol* 1996;76(6):4021-30.
- 4) Robinson DA. A Method of measuring eye movement using a scleral search coil in a magnetic field. *IEEE Trans Biomed Eng* 1963;10:137-45.
 - 5) MacDougall HG, Weber KP, McGarvie LA, Halmagyi GM, Curthoys IS. The video head impulse test: diagnostic accuracy in peripheral vestibulopathy. *Neurology* 2009;73(14):1134-41.
 - 6) Olszewski J, Pietkiewicz P, Milonski J, Bielinska M. The use of VHIT (videonystagmography head impulse test) in the diagnostics of semicircular canal injuries. *Otolaryngol Pol* 2010;64(7):32-5.
 - 7) Cremer PD, Halmagyi GM, Aw ST, Curthoys IS, McGarvie LA, Todd MJ, et al. Semicircular canal plane head impulses detect absent function of individual semicircular canals. *Brain* 1998;121(Pt 4):699-716.
 - 8) Yang CJ, Lee JY, Kang BC, Lee HS, Yoo MH, Park HJ. Quantitative analysis of gains and catch-up saccades of video-head-impulse testing by age in normal subjects. *Clin Otolaryngol* 2016;41(5):532-8.
 - 9) de Brouwer S, Missal M, Barnes G, Lefevre P. Quantitative analysis of catch-up saccades during sustained pursuit. *J Neurophysiol* 2002;87(4):1772-80.
 - 10) Aw ST, Fetter M, Cremer PD, Karlberg M, Halmagyi GM. Individual semicircular canal function in superior and inferior vestibular neuritis. *Neurology* 2001;57(5):768-74.
 - 11) Dix MR, Hallpike CS. The pathology symptomatology and diagnosis of certain common disorders of the vestibular system. *Proc R Soc Med* 1952;45(6):341-54.
 - 12) Schuknecht HF, Witt RL. Acute bilateral sequential vestibular neuritis. *Am J Otolaryngol* 1985;6(4):255-7.
 - 13) Baloh RW, Ishyama A, Wackym PA, Honrubia V. Vestibular neuritis: clinical-pathologic correlation. *Otolaryngol Head Neck Surg* 1996;114(4):586-92.
 - 14) Fetter M, Dichgans J. Vestibular neuritis spares the inferior division of the vestibular nerve. *Brain* 1996;119(Pt 3):755-63.
 - 15) Buchele W, Brandt T. Vestibular neuritis--a horizontal semicircular canal paresis? *Adv Otorhinolaryngol* 1988;42:157-61.
 - 16) Murofushi T, Curthoys IS. Physiological and anatomical study of click-sensitive primary vestibular afferents in the guinea pig. *Acta Otolaryngol* 1997;117(1):66-72.
 - 17) Murofushi T, Halmagyi GM, Yavor RA, Colebatch JG. Absent vestibular evoked myogenic potentials in vestibular neurolabyrinthitis. An indicator of inferior vestibular nerve involvement? *Arch Otolaryngol Head Neck Surg* 1996;122(8):845-8.
 - 18) Schmid-Priscoveanu A, Bohmer A, Obzina H, Straumann D. Caloric and search-coil head-impulse testing in patients after vestibular neuritis. *J Assoc Res Otolaryngol* 2001;2(1):72-8.
 - 19) Harvey SA, Wood DJ, Feroah TR. Relationship of the head impulse test and head-shake nystagmus in reference to caloric testing. *Am J Otol* 1997;18(2):207-13.
 - 20) Beynon GJ, Jani P, Baguley DM. A clinical evaluation of head impulse testing. *Clin Otolaryngol Allied Sci* 1998;23(2):117-22.
 - 21) Schmid-Priscoveanu A, Straumann D, Bohmer A, Obzina H. Vestibulo-ocular responses during static head roll and three-dimensional head impulses after vestibular neuritis. *Acta Otolaryngol* 1999;119(7):750-7.
 - 22) Park HJ, Migliaccio AA, Della Santina CC, Minor LB, Carey JP. Search-coil head-thrust and caloric tests in Meniere's disease. *Acta Otolaryngol* 2005;125(8):852-7.
 - 23) Lin FR, Migliaccio AA, Haslwanter T, Minor LB, Carey JP. Angular vestibulo-ocular reflex gains correlate with vertigo control after intratympanic gentamicin treatment for Meniere's disease. *Ann Otol Rhinol Laryngol* 2005;114(10):777-85.
 - 24) Carey JP, Minor LB, Peng GC, Della Santina CC, Cremer PD, Haslwanter T. Changes in the three-dimensional angular vestibulo-ocular reflex following intratympanic gentamicin for Meniere's disease. *J Assoc Res Otolaryngol* 2002;3(4):430-43.
 - 25) Yoo MH, Kim SH, Lee JY, Yang CJ, Lee HS, Park HJ. Results of video head impulse and caloric tests in 36 patients with vestibular migraine and 23 patients with vestibular neuritis: a preliminary report. *Clin Otolaryngol* 2016;41(6):813-7.
 - 26) Kang WS, Lee SH, Yang CJ, Ahn JH, Chung JW, Park HJ. Vestibular function tests for vestibular migraine: clinical implication of video head impulse and caloric tests. *Front Neurol* 2016;7:166.
 - 27) Cremer PD, Minor LB, Carey JP, Della Santina CC. Eye movements in patients with superior canal dehiscence syndrome align with the abnormal canal. *Neurology* 2000;55(12):1833-41.
 - 28) Minor LB, Solomon D, Zinreich JS, Zee DS. Sound- and/or pressure-induced vertigo due to bone dehiscence of the superior semicircular canal. *Arch Otolaryngol Head Neck Surg* 1998;124(3):249-58.
 - 29) Kattah JC, Talkad AV, Wang DZ, Hsieh YH, Newman-Toker DE. HINTS to diagnose stroke in the acute vestibular syndrome: three-step bedside oculomotor examination more sensitive than early MRI diffusion-weighted imaging. *Stroke* 2009;40(11):3504-10.
 - 30) Newman-Toker DE, Saber Tehrani AS, Mantokoudis G, Pula JH, Guede CI, Kerber KA, et al. Quantitative video-oculography to help diagnose stroke in acute vertigo and dizziness: toward an ECG for the eyes. *Stroke* 2013;44(4):1158-61.