

# 성문 주위 공간(Paraglottic Space)에서 발생한 후두 가성종양

울산대학교 의과대학 울산대학교병원 이비인후과학교실,<sup>1</sup>  
부산대학교 의학전문대학원 양산부산대학교병원 이비인후과학교실,<sup>2</sup>  
의생명융합연구소,<sup>3</sup> 부산대학교 의학전문대학원 부산대학교병원 이비인후과학교실<sup>4</sup>  
이상민<sup>1</sup> · 고진영<sup>2</sup> · 왕수건<sup>4</sup> · 이윤세<sup>2,3</sup>

## Laryngeal Pseudotumor Arising in the Paraglottic Space

Sang Min Lee, MD<sup>1</sup>, Jin-Young Goh, MD<sup>2</sup>, Soo-Geun Wang, MD, PhD<sup>2</sup> and Yoon Se Lee, MD, PhD<sup>2</sup>

<sup>1</sup>Department of Otorhinolaryngology, Ulsan University College of Medicine, Ulsan University Hospital, Ulsan; and

<sup>2</sup>Department of Otorhinolaryngology-Head and Neck Surgery, Pusan National University School of Medicine, Pusan National University Yangsan Hospital, Yangsan; and

<sup>3</sup>Research Institute for Convergence of Biomedical Science and Technology, Yangsan; and

<sup>4</sup>Department of Otorhinolaryngology-Head and Neck Surgery, Pusan National University School of Medicine, Pusan National University Hospital, Busan, Korea

### — ABSTRACT —

Inflammatory pseudotumor represent a heterogenous group of unusual pseudoneoplastic lesions and chronic inflammatory disease. It is hard to be distinguished from malignant disease by clinical symptoms and radiologic findings. Although there have been some articles reporting the tumor arising in the orbit or nasal cavity, laryngeal pseudotumors are uncommon lesions. 48 year-old male patient was referred from other hospital due to laryngeal abnormality. He complained of voice change since 3 months ago. Laryngoscope and CT findings showed well-demarcated and heterogenous submucosal tumor occupying left paraglottic space. It was removed with CO<sub>2</sub> laser via endoscopic approach. Pseudotumor was confirmed on histology and immunohistochemical staining. There has been no evidence of recurrence for 2 years. Accompanied with literature review, we reported a case of laryngeal pseudotumor treated with single surgical therapy. (J Clinical Otolaryngol 2012;23:300-303)

**KEY WORDS** : Larynx · Inflammatory pseudotumor · Endoscope · CO<sub>2</sub> Laser.

## 서 론

염증성 가성종양(inflammatory pseudotumor), 형질

세포 육아종(plasma cell granuloma) 혹은 염증성 근모세포종(inflammatory myofibroblastic tumor)은 비특이적인 염증성 질환으로 조직학적으로 형질세포(plasma cells)와 근섬유아세포(myofibroblast)가 혼재 되어 있지만 악성이 아닌 만성 염증성 질환을 포함하는 용어로 사용되었다. 1990년대까지 이 질환을 대표하여 염증성 가성종양이라는 진단명이 사용되어 왔지만, 특이적인 조직학적 소견을 제대로 표현하지 못하였다. 1994년 연부조직 종양에 대한 World Health Organization(WHO) 분류에 의해 폐 이외의 신체부위에서 발생한 이 질환에 대해서는 염증

논문접수일 : 2012년 9월 27일

논문수정일 : 2012년 10월 16일

심사완료일 : 2012년 11월 12일

교신저자 : 이윤세, 626-770 경남 양산시 물금읍 금오로20  
부산대학교 의학전문대학원 양산부산대학교병원  
이비인후과학교실

전화 : (055) 360-2653 · 전송 : (055) 360-2162

E-mail : manseilee@gmail.com

성 근모세포종이라고 명명하기도 한다.<sup>1-3)</sup> 이 종양은 악성은 아니지만 비특이적인 임상 증상이나 영상의학적 소견을 보이기 때문에 수술이나 조직검사 전에 진단을 하기 힘든 경우가 많다. 두경부 영역에서는 안와나 비강에서 발생한 경우가 보고된 적은 수차례 있으며, 치주, 편도, 부비동에서도 발견된다고 한다.<sup>4,5)</sup> 하지만, 후두에서 발생한 염증성 가성종양은 아주 드문 질환으로 영문 문헌에서 20례 내외로 보고가 되고 있으며 재발의 가능성도 있고, 치료 방법이 확실하게 정립되어 있지 않다. 저자들은 우연히 발견된 후두 염증성 가성종양을 치료한 경험을 문헌 고찰과 함께 보고하는 바이다.

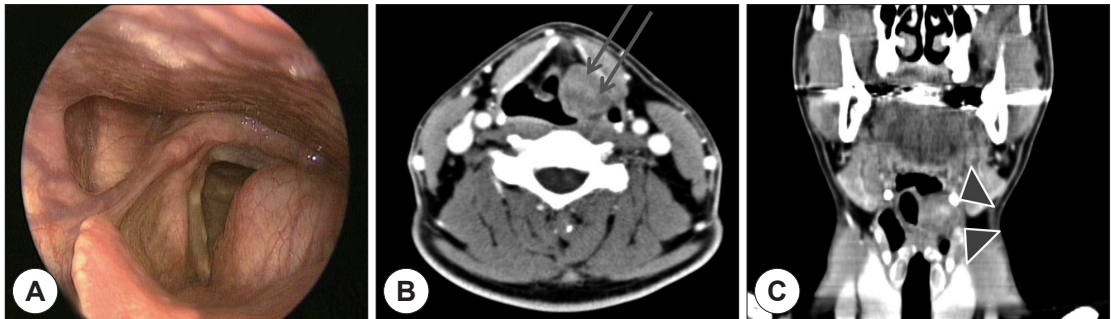
## 증 례

48세 남자 환자가 내원전 내과에서 시행한 상부위장관 내시경소견상 우연히 좌측 가성대(false vocal cord ; FVC)의 종창이 발견되어 외래로 내원하였다. 동반된 증상으로 내원 3~4개월 전부터 목소리의 변성이 있었으며 약간의

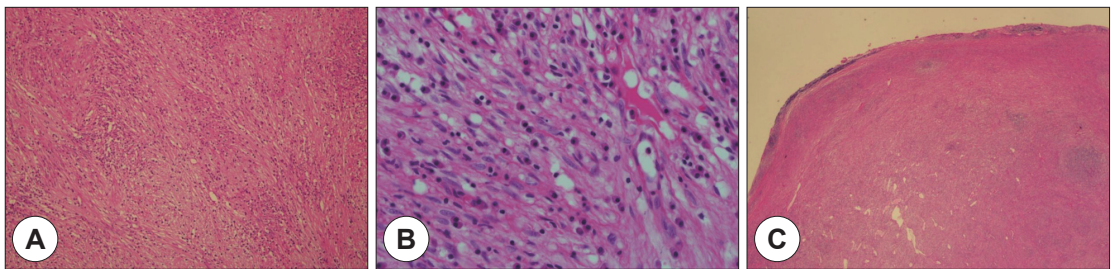
후두의 이물감을 호소하였다. 후두 내시경에서 좌측 FVC를 내측으로 돌출 시키고 있는 점막하 종양이 관찰되었으며 성대 운동은 정상이었다(Fig. 1A). 환자는 7년 전부터 급연한 상태였다. 수술전 시행한 후두 전산화단층촬영(CT)에서 좌측 성문주위공간을 차지하고 있는 2.6 cm 크기의 균질하지 않은 조영 증강을 보이는 그리고 경계가 비교적 깨끗한 종양이 관찰되었다(Fig. 1B, C).

신경성 종양 및 악성 종양 의심 하에 후두미세수술(laryngomicroscopic surgery)과 CO<sub>2</sub>레이저(2W)를 이용하여 종양을 제거하였다. 점막 절개 후 점막하 박리를 시행하여 제거 하였으며 주위 조직과 유착이 심하지 않아서 종양은 일괴로(en-bloc) 제거되었다. 수술 후 점막은 Vicryl 4~0를 이용하여 봉합하였다. 수술 후 호흡곤란, 애성은 없었으며 수술 직후 시행한 후두경에서 수술부위의 종창 및 성대 움직임의 장애는 관찰되지 않았다. 환자는 수술 후 1일째 퇴원하였다.

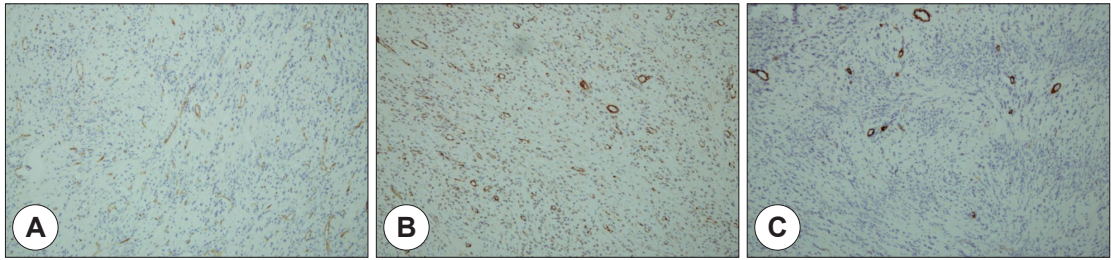
조직 검사소견에서 섬유성 막에 의해 경계 지어지는 종양과 그 내부에 위치한 방추형세포(spindle cell)의 증식과



**Fig. 1.** Preoperative findings. A : Laryngoscopic finding presenting protruding mass in the left false vocal cord with preserving mucosa. CT findings presogenous and well-demarcated mass measuring about 26 mm in axial (B : arrow) and coronal (C : arrow head) view.



**Fig. 2.** Histologic findings. A : A few spindle cells, which proliferate inside inflammatory cells (H&E staining, ×100). B : Inflammatory cells are mostly lymphocytic or plasma cells with eccentric nucleus (H&E stain, ×400). C : Well-encapsulated mass with fibrotic band (H&E, ×20).



**Fig. 3.** Immunohistochemical staining ( $\times 100$ ). All specific staining shows negative finding. (A) CD-34 staining (B) SMA-100, (C) Caldesmon ( $\times 100$ ).

림프형질세포(lymphoplasma cell)의 침윤이 관찰되었다 (Fig. 2). 육종을 포함한 간질성 악성 종양과 감별하기 위해 S-100, CD34, smooth muscle actin(SMA), Caldesman stain을 시행하였으나 모두 음성 소견 보여서 염증성 가성 종양이라는 소견을 얻었다(Fig. 3). 스테로이드 치료나 방사선치료 등의 추가 치료 없이 2년간의 추적 관찰에서 재발의 소견은 보이지 않았다.

### 고 찰

염증성 가성종양(Inflammatory pseudotumor)은 조직학적으로 세포충실성 다발을 형성하는 섬유모세포와 근 섬유모세포가 증식하며 형질세포, 림프구, 호산구, 호중구, 대식 세포 등 염증세포의 침윤을 동반하는 특성을 가진 질환이며 여러 가지 면역조직 염색을 통해 진단을 확신 한다(Table 1).<sup>6)</sup> 이는 다양한 연령층에서 발생하는 것으로 알려져 있고, 여러 장기중에서 폐에서 가장 많이 발생하는 것으로 알려져 있다. 이밖에도 뇌, 하악골, 갑상선, 위, 신장, 방광 등에서도 발생한다고 보고되어 있다. CT소견에서는 골파괴를 동반할 수 있기 때문에 악성과의 감별이 필요하고 특히, 두경부 영역에서 발생하는 경우는 전신적인 증상을 보이지 않고 혈액 검사에서 정상 소견을 보이는 경우가 많기 때문에 조직검사를 통한 진단이 항상 중요시 된다.<sup>2)</sup> 후두에서 발생할 경우, 감별해야 할 질환으로는 방추세포 편평상피세포암종, 염증성 섬유육종, 신경 수초의 종양, 결절성 근막염, 비특이적인 염증 등이 있다. 병인은 아직도 명확하게 밝혀져 있지 않으며, 외상, 수술, 염증, 방사선 피폭 또는 자가면역반응에 대한 이차적인 반응으로 생각될 수 있으며, 몇몇 증례에서는 Epstein-Barr virus와 연관이 있을 수 있다는 보고가 있다.<sup>7,8)</sup> 후두의 가

**Table 1.** Immunohistochemical stains supporting the diagnosis of inflammatory pseudotumor

Methods	Findings
Vimentin	Diffuse (+)
Leukocyt common antigen	Inflammatory cells (+)
S-100 protein	Large epitheloid cells (+)
Ham 56	Histiocyte (+)
Cytokeratin	(-)
Epithelial membrane antigen	(-)
HMB 45	(-)
CD30	(-)
Muscle specific actin	(-)
Desmin	(-)
Anaplastic lymphoma kinase	(-)

성종양은 재발이 드문 것으로 알려져 있으며 종종 다발성으로 발생하기도 한다. 과거에는 염증성 섬유육종과 가성 종양과 구별을 명확하게 하지 않아서 이러한 종류의 종양이 전이를 일으킨다고 알려졌으나 최근 정의에 따라 염증성 가성종양을 분류할 경우 전이를 일으키는 경우는 없다.<sup>9)</sup>

이번 환자가 호소했던 경부의 이물감, 변성이 후두에서 발생한 염증성 가성종양의 주된 증상이지만 소아에서 발생할 경우 진행되는 호흡곤란으로 인한 천명(stridor) 및 발생장애, 지속적인 기침을 동반할 수 있다.<sup>10)</sup> 호흡 곤란이 발생할 경우에는 기관 절개술을 시행하기도 하지만 대부분의 성인 환자는 이번 증례처럼 종양이 자라는 속도가 느려서 환자가 심한 호흡 곤란을 호소하지는 않는다.<sup>6,11)</sup> 발열, 빈혈, 과글로블린혈증(hyperglobulinemia), 혈전증, ESR 상승 같은 전신적인 증상 및 징후는 후두 이외의 장기에서 발생할 경우 발견할 수 있다. 이러한 증상은 병변을 성공적으로 제거하면 사라지며 병변이 재발할 경우 다시

증상이 나타난다.<sup>12-14)</sup>

후두 가성종양의 치료 방법으로 레이저를 이용한 내시경적 절제, 방사선 조사, 스테로이드 요법, 후두전적출술까지 다양한 방법이 있지만, 내시경을 이용한 절제 방법과 이후 6~12주 정도 지속하는 스테로이드 요법이 가장 많이 선호 되고 있다. 스테로이드 단독 요법은 병변 절제로 인한 심각한 기능적 장애가 예상될 때 시도될 수 있으며 좋은 관해율을 보이는 것으로 알려져 있다.<sup>1,15)</sup> 방사선 치료는 후두 보다는 다른 부위의 치료에 성공적이라고 알려져 있기 때문에 사용 가능성을 언급하고 있지만 초치료로 사용되기 보다는 절제술 이후 보조적인 치료법으로 사용되는 것이 바람직하다고 생각한다.<sup>3)</sup> 재발의 가장 많은 원인은 불충분한 제거로 생각되기 때문에 내시경적 접근이 어려워서 완전 절제가 어려울 경우 개방을 통한 후두절제술을 시행하며 악성 종양이 의심될 경우에도 시행될 수 있다.<sup>11)</sup> 본 증례에서는 최소한의 침습적인 방법으로 스테로이드 요법 없이 완전절제한 염증성 가성종양을 치료할 수 있음을 제시하고 있다.

후두에서 발생하는 가성종양은 드물지만, 애성이나 목의 이물감을 호소하는 환자에게서 감별이 필요한 질환 중에 하나이다. 후두경 소견과 CT를 통해 의심이 될 경우 조직검사를 시행하며 수술적 제거를 통해 완전 절제를 시행하는 것이 재발을 예방하는데 도움이 된다.

중심 단어 : 후두 · 염증성 가성종양 · 내시경 · 레이저.

이 연구는 부산대학교 연구 기금에 의해 2년 동안 지원받았다.

## REFERENCES

- 1) Albizzati C, Ramesar KC, Davis BC. *Plasma cell granuloma of the larynx (case report and review of the literature)*. *J Laryngol Otol* 1988;102(2):187-9.
- 2) Coffin CM, Humphrey PA, Dehner LP. *Extrapulmonary inflammatory myofibroblastic tumor: a clinical and pathological survey*. *Semin Diagn Pathol* 1998;15(2):85-101.
- 3) Coffin CM, Watterson J, Priest JR, Dehner LP. *Extrapulmonary inflammatory myofibroblastic tumor (inflammatory pseudotumor)*. *A clinicopathologic and immunohistochemical study of 84 cases*. *Am J Surg Pathol* 1995;19(8):859-72.
- 4) Lee CH KB, Yoon CH, Yang MJ, Kang JM, Cho JH. *Clinical characteristics of inflammatory pseudotumor of the orbit*. *Korean J Otorhinolaryngol-Head Neck Surg* 2008;51(1):41-5.
- 5) Woo HJ, Bae BC, Kim YD. *A case of inflammatory myofibroblastic tumor of nasal cavity in an 8 year-old girl*. *Korean J Otorhinolaryngol-Head Neck Surg* 2008;51(5):481-3.
- 6) Zitsch RP 3rd, Pollak N, Loy TS. *Management of inflammatory pseudotumor of the larynx*. *Otolaryngol Head Neck Surg* 2007;136(1):139-41.
- 7) Aijaz F, Salam AU, Muzaffar S, Akbani Y, Hasan SH. *Inflammatory pseudotumour of the trachea: report of a case in an eight-year-old child*. *J Laryngol Otol* 1994;108(7):613-6.
- 8) Takimoto T, Kathoh T, Ohmura T, Kamide M, Nishimura T, Umeda R. *Inflammatory pseudotumour of the maxillary sinus mimicking malignancy*. *Rhinology* 1990;28(2):123-7.
- 9) Meis JM, Enzinger FM. *Inflammatory fibrosarcoma of the mesentery and retroperitoneum. A tumor closely simulating inflammatory pseudotumor*. *Am J Surg Pathol* 1991;15(12):1146-56.
- 10) Hanna SJ, Blenke E, Sharma R, Knight LC. *Laryngeal inflammatory pseudotumour: an unusual cause of airway obstruction*. *Int J Pediatr Otorhinolaryngol* 2005;69(9):1253-5.
- 11) Wenig BM, Devaney K, Bisceglia M. *Inflammatory myofibroblastic tumor of the larynx. A clinicopathologic study of eight cases simulating a malignant spindle cell neoplasm*. *Cancer* 1995;76(11):2217-29.
- 12) Chen KT. *Inflammatory pseudotumor of the liver*. *Hum Pathol* 1984;15(7):694-6.
- 13) Itoh H, Namiki M, Yoshioka T, Itatani H. *Plasma cell granuloma of the renal pelvis*. *J Urol* 1982;127(6):1177-8.
- 14) Janigan DT, Marrie TJ. *An inflammatory pseudotumor of the lung in Q fever pneumonia*. *N Engl J Med* 1983;308(2):86-8.
- 15) Anstey ST, Marais J, Wallace W. *An unusual case of laryngeal pseudotumour*. *J Laryngol Otol* 1995;109(2):142-3.