

## 소아 측두골에서 발생한 랑게르한스세포 조직구증 1례

가톨릭대학교 의과대학 이비인후과학교실  
채세용 · 노혜일 · 송지준

Langerhans' Cell Histiocytosis of Temporal Bone in a Child

Sayong Chae, MD, Heil Noh, MD, Chi Jun Song, MD  
Department of Otolaryngology-Head and Neck Surgery  
School of Medicine, The Catholic University of Korea, Seoul, Korea

### = Abstract =

Langerhans' cell histiocytosis(LCH) is an uncommon, poorly understood granulomatous disease, characterized by the idiopathic proliferation of Langerhans' cells or their marrow precursors. The head and neck, especially temporal bone are frequent sites of the lesion.

The authors report a case of Langerhans' cell histiocytosis, presenting as a chronic discharging ear with aural polyp in a 2-year-old child.

KEY WORDS : Langerhans' cell histiocytosis · Temporal bone · Child

### 서 론

랑게르한스세포 조직구증(Langerhans' Cell Histiocytosis)은 주로 소아에서 발생하는 원인 미상의 매우 드문 질환으로 랑게르한스세포 조직구증의 조직구 세포가 조직내 증식 및 축적되어 증상이 발현된다. 저자들은 한달간 개인 의원에서 만성 중이염으로 오인되어 치료하다 본원에 전원되어 외이도 용종의 조직검사로 진단된 소아의 랑게르한스세포 조직구증 증례를 문헌 고찰과 함께 보고한다.

### 증 례

28개월된 여아가 3개월간의 우측 이루를 주소로 내

원하였다. 내원 당시 이통, 안면신경마비 및 발열 등의 전신 소견은 없었다.

가족력 및 과거력 : 가족력과 과거력에는 특이 소견 없었다.

현 병력 : 환자는 내원 3개월전부터 발생한 우측 이루로, 개인 이비인후과에서 간헐적으로 항생제치료를 받아오다 증세가 호전되지않아 98년 1월 9일 본원 외래 방문하여 이루에 대한 세균 검사와 우측 외이도 종물의 조직검사후 98년 1월 19일 정밀진단 위해 입원하였다.

진찰 소견 : 우측 외이도를 가득 채우는 종괴와 악취가 나는 혈장성 이루가 관찰되었으며 이 종괴로 인해 우측 고막은 관찰할 수 없었고, 좌측고막은 혼탁하였으며, 그외 비강과 인후 등은 정상이었다.

청력검사 소견 : 뇌간유발반응 청력검사에서 우측의 청력역치는 60dB이었고, 좌측의 청력역치는 정상이었으며, impedance 청력검사는 양측 모두 B형이었다.

일반 검사 소견 : 소구성 저색소성 빈혈(microcytic hypochromic anemia) 및 alkaline phosphatase의 상승의 특이소견은 관찰되지 않았다.

intensity)로 보이고, 조영제 주입후 잘 조영되었으며, 주변으로 팽창하기 보다는 침윤하는 양상을 보였으며, 뇌경막의 조영증가 소견이 일부에서 관찰되었다.(Fig. 3) 핵의학 검사상 특이소견 관찰되지 않았으며, 복부 초음파검사에서 비장이 약간 비대된 것이외는 정상이었다.

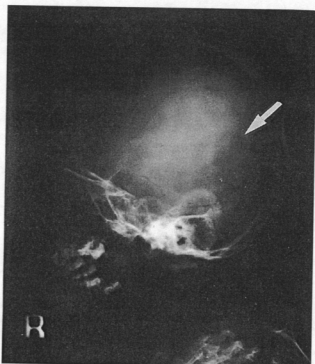

Fig. 1. Right skull lateral view shows multiple irregular punch out radiolucency(arrow) of the cranium.

방사선 검사 소견 : 단순 두개골 촬영에서 우측 측두골의 골밀도 감소를 보였으며(Fig. 1), 우측 Stenver's view에서는 추체첨부와 유양동의 골파괴가 관찰되었고, 측두골 단층 촬영시 우측 추체첨부, 유양동, 인상부의 불규칙한 골파괴 및 연부조직음영 보였으며, 우측 고실은 고실개가 파괴되어 중두개와 연결되어있고, 연부조직으로 가득 차있었으나, 내이도 주변과 이소골 및 달팽이관, 세반고리관 등은 침범되지 않았다.(Fig. 2)

자기공명영상에서 측두골과 유양동, 외이도를 침범하는 종물이 뇌실질과 유사한 신호강도(signal

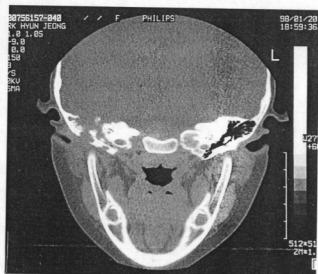
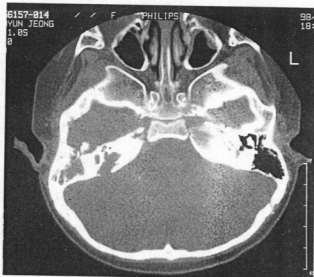


Fig. 2. Axial and coronal image of CT scan shows bony destruction of anterior wall and tegmen of tympanic cavity, petrous bone. Soft tissue density replaces petrous apex, mastoid antrum, and tympanic cavity but otic capsule and ossicles are intact.

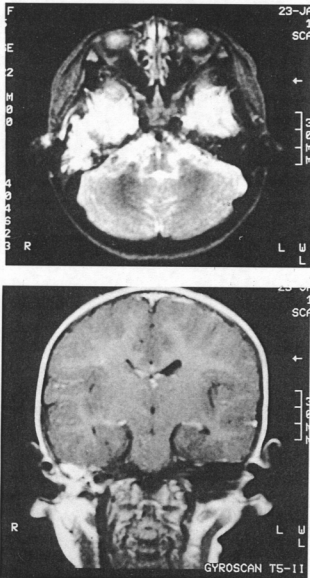


Fig. 3. Axial and coronal image of MRI after contrast-enhance shows well enhanced, infiltrative nature mass involving petrous apex, mastoid and tympanic cavity.

조직검사 소견 : 우측 외이도 종괴조직제거 및 우측 환기관삽입술을 시행하였다. 종괴제거시 외이도 후벽에 약간의 미란은 보였으며, 고막은 정상이었으며, 중이 점막은 창백하고, 부종이 있었으며, 액체의 지류는 없었다.

병리 검사 소견 : 조직은 괴막은 없었으며, 호산구성 기질과 염증세포 침윤이 관찰되었고, 조직구는 판상구조로 배열된 양상이었고, 세포질이 풍부하면서

핵들은 난원형으로 함몰되거나 핵내에 홈이 있고 염색체는 비교적 낭포형이며, 과염색핵은 관찰되지 않았다. 유사분열은 10 개의 고배율 시야에서 2개 정도 관찰할 수 있었다. 핵-세포질 비율은 정상 범위였다. (Fig. 4) 간혹 호산구와 다형핵 거대세포도 관찰되었으며, 면역조직화학염색상 S-100단백에 양성반응 보였고, 전자현미경검사서 Birbeck granule이 관찰되었다.

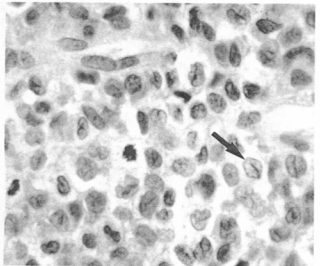


Fig. 4. A photomicrograph of tissue from right ear canal mass shows sheet like structure of histiocytes which have abundant cytoplasm, oval or kidney shaped nucleus including nuclear groove(arrow). Proportional ratio of nuclear to cytoplasm is normal.(H & E, x400)

치료 및 경과 : 환자는 1998년 2월 14일 이루가 소실된 상태로 퇴원하였으며, 국소형의 랑게르한스세포 조직구증으로 진단하고 유양동삭개술 계획후 전신적 침범여부를 추적관찰하기위해 1998년 2월 18일 복부 초음파 촬영을 다시 시행하였다. 그 결과 좌측 간엽에 불규칙한 판상의 저음영 종괴(tubular hypoechoic mass)관찰되었고 1998년 2월 20일 시행한 복부 단층촬영에서는 문맥주변의 증가된 음영과 함께 이곳으로 혈관이 자리들어가고 있는 육아조직성 침윤(granulomatous infiltration)이 있어 다기관 침범형의 랑게르한스세포 조직구증으로 진단하고 Vinblastine 3mg과 prednisolon 12.5mg으로 항

암치료를 1998년 2월 27일부터 1998년 5월 25일까지 12주에 걸쳐 받았다. 1998년 3월 13일 우측 환기관은 자연 배출되었고, 이루는 없는 상태였다. 항암치료후 1998년 5월 20일 시행한 측두골 단층촬영상 우측 외이도를 채우는 연부조직염영은 소실하였으며, 고실과 측두골의 연부조직염영도 많이 감소되었다. 1998년 7월 4일에 시행한 복부초음파 검사에서는 좌측간엽의 조직구침범소견은 여전히 남아있으나 단기능검사는 정상범위이고 현재 추적관찰 중이다.

## 고찰

랑게르한스세포 조직구증은 과거 Histiocytosis X로 처음 Lichtenstein이 명명하였으며, 조직구세포가 원인 불명한 증식을 일으키는 질환으로 임상 경과에 따라 호산구 육아종(eosinophilic granuloma), Hand-Schüller-Christian disease와 Letterer-Siwe disease로 분류된다.<sup>1)</sup>

호산구 육아종은 소아나 청소년에서 발병하며 대부분 양호한 경과를 취하며 자연 퇴행하기도 한다. 이런 호산구 육아종이 여러 골 조직과 인파조직 복부장기를 침범하면서 안구돌출(exophthalmos) 및 요붕증을 동반하는 경우 Hand-Schüller-Christian syndrome이라 하며, Letter-Siwe disease는 2세 이하 유소아에서 심한 간비종대 임파선 및 피부 침범 등으로 급성으로 전신에 파급되어 사망에 이르는 질환이다.<sup>2)</sup>

최근 분류는 여러 가지가 있으나 임상적으로는 침범범위에 따라 국소형(group 1), 다기관 침범형(group 2), 주요장기 침범형(group 3)로 구분하거나 단기관형(국소형), 다기관형(전신형)으로 구분하여 치료를 결정한다.<sup>3,4)</sup> 본 증례는 과거의 분류에 의하면 처음에는 측두골에 생긴 호산구 육아종으로 생각되었으나 복부장기의 침범이 있으므로 Hand-Schüller-Christian syndrome에 해당되고, 현재 분류는 주요장기 침범형이나 다기관형(전신형)에 포함되겠다. 이 질환이 주로 처음 발현되는 곳은 두경부이며, 측두골에서 발현되는 빈도는 전체의 20-30%로 보고되고 있다.<sup>5)</sup> 소아에서 측두골을 침범하여 혈성이므로 인해 이 질환을 진단받은 보고가 있으며<sup>6)</sup> 국내에서는 6세 남아에서 난청으로 측두골과 측두하, 중두개, 침형골을 침범한 본 질환을 진단받은 1례가 있다.<sup>6)</sup> 일반적으로는 두개골이 가장 높은 빈도로 침범되고, 두개저에 침범시 측두골을 주로 침범하는 것으로 알려져 있다.<sup>7)</sup> 이 질환에서 이파적인 증상 및 증후를 보이는 빈도는 15% 정도이며, 그 중 중이의 화농과 이루가 가장 흔하다.<sup>8)</sup> 따라서, 화농성 중이염이나 유양돌기염, 진주종, 외이도염, 악성 종양 등에 의한 측두골 침범으로 오진될 수 있다. 그 외 감별할

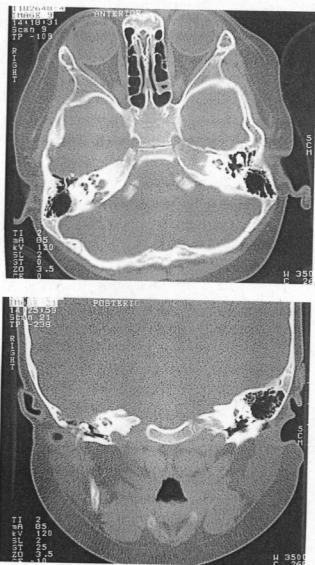


Fig. 5. Axial and coronal image of CT scans after chemotherapy shows marked resolution of soft tissue density of petrous apex, mastoid and tympanic cavity.

질환으로 중이와 측두골의 악성림파종, Ewing 육종, 신경아세포종의 측두골 전이, 선암, 골 이행성 증, 연골 육종, 고립성 형질세포종, 염증성 육아종, verrucous carcinoma, Wegener씨 육아종 등이다.<sup>46)</sup> 랑게르한스세포 조직구증은 연부 조직을 취하여 병리조직학적 검사로 진단하는데 랑게르한스세포 조직구증의 조직소견은 광학 현미경상 조직구세포와 유사한 단핵구세포 즉 랑게르한스 세포의 증식을 볼 수 있고 다형핵 백혈세포와 호산구, 거세포가 산재되어 관찰된다. 랑게르한스세포 조직구증은 정상적인 조직구가 아니며 adenosine triphosphatase, alpha-D-mannosidase, S-100 protein을 이용한 면역 조직화 검사에 양성반응을 보인다. 세포질내에서 막대모양의 Birbeck granule을 전자현미경으로 확인하면 확진 할 수 있다.<sup>7)</sup> 방사선학적 검사로는 골격계에 대한 단순 X-선 검사와 측두골의 전산화 단층 촬영, 자기공명, 골 핵의학검사를 시행하고 복부 장기의 침범여부를 확인하기 위해 전산화 단층촬영이나 초음파를 시행한다. 측두골 단층 촬영은 진주종과의 감별을 할 수 없으나 자기공명 촬영에서 gadolinium에 조영증강을 보이므로 진주종과 감별할 수 있다.<sup>3)</sup> 핵의학 검사는 민감도와 특이도는 떨어지나 치료반응을 추적하는데 유용하다.<sup>10)</sup> 그 외에 전신적인 진찰, 말초혈액검사, 골수검사, 혈청검사, 뇌하수체 부전의 진단을 위한 호르몬검사와 소변검사, 면역글로브린 과세포 면역검사, 청력검사 등이 필요하다.<sup>3)</sup>

치료는 추적관찰, 스테로이드 국소주사<sup>11)</sup>, 방사선치료, 수술, 항암제, 약물치료 등 다양하며, 치료 경향은 이 질환이 악성 종양이 아니라는 사실이 알려지면서 변화하였다. 1960년대와 70년대 초에는 악성 질환으로 보고 방사선 치료가 주종을 이루었으나 현재는 국소적 골 침범의 경우 수술적 제거로 치료하고 다기관 침범형의 경우 Etoposide, Vinblastine 등의 항암치료를 시행한다. 방사선치료는 수술후 재발하거나 요붕증을 치료할 때 사용한다.<sup>4)</sup> 저위험군 환자에서의 최근 치료경향은 격일제의 스테로이드의 경구투여(prednisone 40mg/sq.m./day)와 1주 간격으로 경구항암제(methotrexate 20mg/sq.m./week)를 3개월 사용하는 것이며, 그결과 심각한 부

작용없이 높은 치료효과를 보이고 있다.<sup>12)</sup>

## 결론

저자들은 2세 여아에서 발생한 측두골의 랑게르한스세포 조직구증을 진단하고 치료하였기에 문헌 고찰과 함께 보고한다.

소아 이과 영역에서 랑게르한스세포 조직구증은 증상이 외이도 용종, 진주종성 중이염과 흡사하므로 감별진단이 특히 중요하며, 이 질병이 악성 종양이 아니라는 병의 특성을 이해하고 따라서 조기 진단과 치료로 좋은 결과를 얻을 수 있음을 알아야 하겠다.

## Reference

- 1) Lichtenstein L. Histiocytosis X: Integration of eosinophilic granuloma of bone, "Letterer-Siwe disease," and "Schuller-Christian disease" as related manifestations of a single nosologic entity. Arch Pathol 1953;56:84-102.
- 2) McCaffrey TV, McDonald TJ. Histiocytosis X of the ear and temporal bone: review of 22 cases. Laryngoscope 1979;89:1735-42.
- 3) Angeli SI, Alcalde J, Hoffman HT, Smith RJH. Langerhans' cell histiocytosis of the head and neck in children. Ann Otol Rhinol Laryngol 1995;104:173-80.
- 4) Quraishi MS, Blayney AW, Walker D, Breatnach FB, Bradley PJ. Langerhans' cell histiocytosis: head and neck manifestations in children. Head & Neck 1995;17:226-31.
- 5) Jones RO, Pillsbury HC, Hill C. Histiocytosis X of the head and neck. Laryngoscope 1984;94:1031-5.
- 6) Nam BH, Kim IJ, Park CI, Lee CS. A case of Langerhans' cell histiocytosis: manifested with hearing loss. Korean J otolaryngol 1996;39:537-42.
- 7) Devaney KO, Putzi MJ, Ferlito A, Rinaldo A.

Clinicopathological consultation : Head and neck langerhans cell histiocytosis. *Ann Otol Rhinol Laryngol* 1997;106:526-32.

- 8) Kletzker GR, Smith PG, McIntire LD, Leonetti JP. Presentation and management of uncommon lesions of the middle ear. *Am J Otol* 1995;16:634-42.
- 9) Angeli SI, Luxford WM, Lo WWM. Magnetic resonance imaging in the evaluation of langerhans' cell histiocytosis of the temporal bone: case report. *Otolaryngol Head Neck Surg* 1996;114:120-4.
- 10) Howarth DM, Mullan BP, Wiseman GA, Wenger DE, Forstrom LA, Dunn WL. Bone scintigraphy evaluated in diagnosing and staging Langerhans' cell histiocytosis and related disorders. *J Nucl Med* 1996;37:1456-60.
- 11) Libicher M, Roeren TH, Tröer J. Localized Langerhans' cell histiocytosis of bone: treatment and follow-up in children. *Pediatr Radiol* 1995;25:134-7.
- 12) Womer RB, Anunciato KR, Chehrensa M. Oral methotrexate and alternate-day prednisone for low-risk Langerhans' cell histiocytosis. *Med Pediatr Oncol* 1995;25:70-3.